

소아에서 후두 마스크를 이용한 기관지이물 제거 경험 1예 보고

가톨릭대학교 의과대학 대전성모병원 내과¹, 마취과², 소아과³

서지원¹, 김종렬², 박규호², 강준구², 최 진³

= Abstract =

A Case of Bronchial Foreign Body Removal During Trans-Laryngeal Mask Airway Fiberoptic Bronchoscopy

Ji-Won Suhr, M.D.¹, Jong-Yul Kim, M.D.², Kyu-Ho Park, M.D.²,
Jun-Goo Kang, M.D.², Jin Choi, M.D.³

*Department of Internal Medicine¹, Department of Anesthesiology², Department of Pediatrics³,
Daejeon St. Mary's Hospital, College of Medicine, Catholic University, Daejeon, Korea*

Bronchial foreign body is not a rare disease in children and it is urgently necessary to remove this foreign body from the airway to relive life or to prevent further damages and complications. But the innate small size of airways in infants makes it difficult to access by interventional methods such as intubation or bronchoscopy and etc.

Laryngeal mask airway is a new way of method of airway management which is relatively recently introduced into medical practice. It gives way to access to airways without reducing the size of airway or increasing airway pressure during procedure through it and have many other advantages compared to the previous traditional endotracheal intubation, especially in infants.

We successfully removed a case of bronchial foreign body, peanut, via laryngeal mask airway during fiberoptic bronchoscopy and by this method we can avoid the unnecessary tracheostomy in this 1 year old infant.

Key words : Bronchial foreign body, Laryngeal mask airway, Bronchoscopy

서 론

소아에서 기관지 이물은 비교적 흔하게 접할 수 있는 질환으로 보호자의 방심과 무지로 발생할 수 있으며

특히 땅콩과 같은 식물성 이물은 아이들이 좋아한다고 함부로 먹다가 실수로 흡인되는 경우가 많은 것으로 알려져 있다^{1,2)}. 기관지 이물의 제거를 위해서는 경성 기관지경 검사나 굴곡성 기관지경 검사를 시행해야 하

는데 소아에서는 협조가 이루어지지 않으므로 전신 마취하에서 시행해야 한다²⁾. 소아에서 기도는 1~2세의 경우 전후경 및 횡경이 평균적으로 9×9mm로 알려져 있고 기도 삽관시 내경이 협소하여 소아용 기관지경마저도 사용하기가 곤란하다³⁾. 따라서 저자들은 이를 극복하기 위하여 후두 마스크를 사용하여 전신 마취를 하고 소아용 굴곡성 기관지경으로 기관지 이물(땅콩)을 성공적으로 제거하여 기관절개술을 회피할 수 있는 경험을 하였기에 문헌고찰과 함께 보고하는 바이다.

증 례

환 자: 송○원, 12개월, 여아

주 소: 10일간의 기침

병 력: 내원 10일전 땅콩을 먹다가 사래 들려 기침을 심하게 한후 땅콩 반쪽을 토해냈고 이후 호흡곤란과 기침, 천명이 발생되어 소아과 외래를 통하여 입원하였다.

출생력: 출생시 체중은 2.6kg이었으며 임신 40주 만삭으로 둔위 제왕절개 분만하였고, 모유 수유하였다. 예방접종은 정기적으로 시행하였으며, 가족력상 1남 1녀의 둘째였다.

내원당시 활력 징후: 체온 36.8℃, 맥박 130회/분, 호흡수 28회/분

진찰소견: 전신 소견은 급성 병색과 불안한 모습이었고 흉부 진찰 소견상 심음은 규칙적이었고 호흡음은 거칠었으며 좌측 폐야에서 감소되어 있었고 수포음이 약하게 청진되었다. 복부 진찰 소견 및 사지 소견은 정상이었다.

검사실소견: 말초혈액검사상 백혈구 22,900/mm³ (호중구 30.5%, 림파구 57.1%, 단핵구 10.8%, 호산구 1.6%), 혈색소 11.6 gm/dL, 혈구치 35.1% 이었고, 적혈구 침강속도는 12mm/시간 이었다. 냉 반응단백(CRP)은 음성이었고, 뇨검사와 혈청 생화학검사는 정상범위였다. 내원당시 산소를 투여하지 않은 상태에서 시행한 동맥혈가스분석 결과는 pH 7.40,




Fig. 1. Initial chest X-ray of patient. A. Inspiratory view and B. Expiratory view, which shows consistent hyperinflation of left lung and rightward deviation of mediastinum during expiratory phase of respiration.

PaCO₂ 32.8 mmHg, PaO₂ 75 mmHg, HCO₃⁻ 20.8 mmol/L, B.E. -2.5 mmol/L, O₂ Content 16.3ml/dL, SaO₂ 95.4% 였다.

방사선소견: 흉부 방사선 사진상 전체적으로 과팽창된 소견 외에는 심, 폐 음영상 이상소견은 없었다. (Fig. 1)

마취법: 마취 유도전 전처치로 Robinul 0.05mg을 투여하였고, 수술실로 들어가기전에 Ketamine 1mg/kg을 투여하였으며, 수술실로 옮긴 후 추가로 Ketamine 1mg/kg과 Succinylcholine 1mg/kg을 정주하여 마취를 유도하기 시작하였고, 내경 4.5mm




Fig. 2. Removed view of bronchial foreign body, peanut, which measures 0.5×1.0cm in width and length.




Fig. 3. A view of removed bronchial foreign body in original state captured by mini retrieval basket which is passing through the working channel of fiberoptic bronchoscope for children.

기관튜브를 삽관하려 했으나 들어가지 않아 내경 4.0mm인 튜브를 삽관한후 마취의 유지를 위하여 Enthane 2.0~2.5 vol %와 N₂O 50%를 흡입시키며 동시에 vecuronium 1mg을 정주하였고 이후 기관지경 검사를 시작하였다. 그러나 기관지경이 튜브를 통과할 수 없어 다른 방법으로 기도를 유지하기로 하고 튜브를 제거한후 후두마스크 #2번을 하인두 부위에 삽입한 후 공기낭(cuff)에 8~10ml의 공기를 주

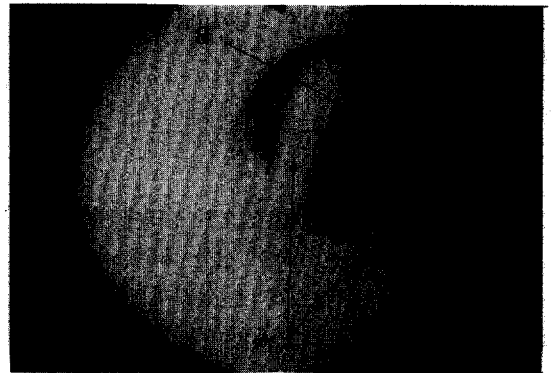


Fig. 4. A view seen through the bronchoscope via laryngeal mask airway(LAM), A. LAM stripe located on the cuff side. B. Epiglottis of the patient.

입하여 후두마스크가 구강내에서 자리잡도록 하였다. 이후 마취가 유지된후 공기낭에 압력계(cuff pressure gauge)를 연결하여 마취 유지중 가능한 압력이 30cmH₂O를 넘지 않도록 조절하였고, 마취중 맥박산소측지기(Pulse oximeter, Ohmeda, U.S.A.)를 설치하여 동맥혈산소 포화도가 97~99%를 유지하도록 하였다. 기도의 부종 등을 감소시키기 위하여 Hydrocortisone 50mg을 투여하였고, 지속적인 폐환기를 위해 후두마스크와 마취기의 Y-piece를 연결하는 elbow에 hole을 soft silicon으로 부착시켜 소아용 굴곡성 기관지경(Olympus BF 3C30, Japan)을 이용하여 기관지경술을 시행하였다.

기관지경소견 : 기관지경 삽입후 관찰시 우측 기관지는 정상소견이었고 좌측 주기관지 말단부에 흰색 내지 미색의 땅콩이 관찰되었고 통기는 호흡에따라 이루어지고 있었다. 내시경용 Mini retrieval basket (Microvasive, Watertown, MA, U.S.A.)으로 땅콩을 제거하였고 (Fig. 2, 3), 이물 제거후 관찰한 좌측 주기관지 말단과 좌상엽 및 하엽 기관지점막은 약간의 부종과 울혈, 얇은 점막 미란의 소견외에는 정상이었다. 기관지경으로 제거한 땅콩이물과 제거 당시의 사진은 다음과 같다. (Fig. 4)

경과: 기관지이물 제거후 2일째(입원 4일째) 특별한 합병증 없이 퇴원하였다.

고찰

기관지내 이물은 기도폐쇄를 일으켜 생명에 위협을 주거나 발견되지 않고 방치되어 심한 폐손상을 일으킬 수 있는 질환으로, 정확한 역학은 알려져 있지 않다^{1,2)}. Harris등은 미국내에서 매 5일마다 1명의 질식사가 발생하고 90% 이상이 5세이하에서 발생하며 특히 2세 이하에서 65%가 발생한다고 하였고, 103가지 유형의 흡입물중 모양이 동그란 음식물이 가장 많은 원인을 차지하며 그중 핫도그제품이 17%, 사탕류 10%, 땅콩따위의 견과류 9%, 포도 8%의 순으로 발생한다고 하였다⁴⁾. 하지만 홍 등은 땅콩이 가장 흔한 원인이라고 하였다¹⁾.

기도 이물의 제거방법중 후두경과 기관지경술을 이용한 이물제거 성공률은 90~99.2%의 성적을 보이고, 후두수술 또는 기관절개술을 시행할 수 있으며 개흉술이 필요했던 경우는 0.8~7.5%였고, 사망율은 0.3~5%로 알려져 있다^{5~8)}. 또한 질식의 위험을 피하기 위해 예방적 기관절개술을 시행하기도 하고, 4세 이하의 모든 식물성 이물에 대해서는 기관절개술을 권장하기도 한다⁹⁾. 만약 1차 기관지이물 제거 시도가 실패할 경우 또는 시술조작 시간이 30분이상 지속되는 경우 합병증 발생이 증가할 수 있으므로 2차 시도는 1~2일 후에 실시 하는 것이 안전하다고 한다¹⁰⁾. 기관지경술 시행시 발생할 수 있는 합병증으로는 출혈, 저산소증, 심부정맥, 심정지, succinylcholine에 의한 하악강직이 있고, 술후 발생 가능한 합병증으로 성대 하부의 부종, 기관지경련, 기흉, 호흡부전 따위가 있다¹¹⁾.

소아에서 기도는 1~2세의 경우 전후경 및 횡경이 평균적으로 9×9mm로 알려져 있고³⁾, 따라서 마취를 위해 기도삽관시 내경이 협소하여 소아용 기관지경마저도 사용이 곤란하고, 기도저항을 증가시켜 barotrauma를 일으키며, 충분한 환기를 유지시킬 수 없

고, 1~2분의 단기간에는 동맥혈에 저산소증을 일으키지 않으나, 지속적인 기관지경술 시행시에는 저산소증과 고이산화탄소혈증을 야기할 위험이있다¹²⁾.

후두마스크(laryngeal mask)는 1983년 Brain에 의해 고안, 소개되었고¹³⁾ 1988년 영국의 INT-AVENT사에서 처음으로 상품화하여 Brodrick 등에 의해 임상 치험예가 발표된 이후 임상에 널리 쓰이게 된 새로운 개념의 기도 유지방법으로¹⁴⁾, 종래의 기관내 튜브를 삽관하는 방법과는 달리 후두 입구 부분에 후두 마스크를 넣고 이 마스크 주위의 공기낭(cuff)에 공기를 넣어 이를 후두에 밀착시켜 기도를 확보하는 시술법이다. 후두마스크는 구강내에서 상측은 상부 식도 괄약근, 하측은 혀의 기저부, 좌-우측은 pyriform fossa와 밀착하여 기도를 확보하게 되며^{13,14)}, 직접 후두경으로 후두개를 전혀 노출시킬 수 없는 환자에서 조차도 기도유지가 용이하고 (Fig. 5, 6), 따라서 시술에 따른 기술적 용이성과 아울러 혈액학적 변화가 적으며, 사용수기가 숙련된 경우 후두경의 사용 없이도 삽관이 가능하며, 성대와 기관의 자극이 기

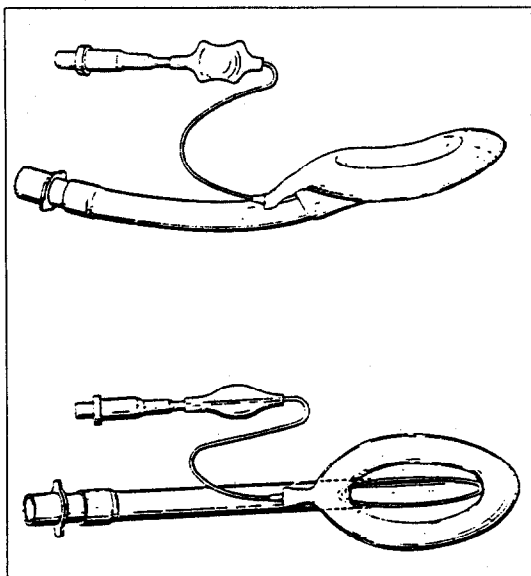


Fig. 5. Prototype of the laryngeal mask airway (LAM).

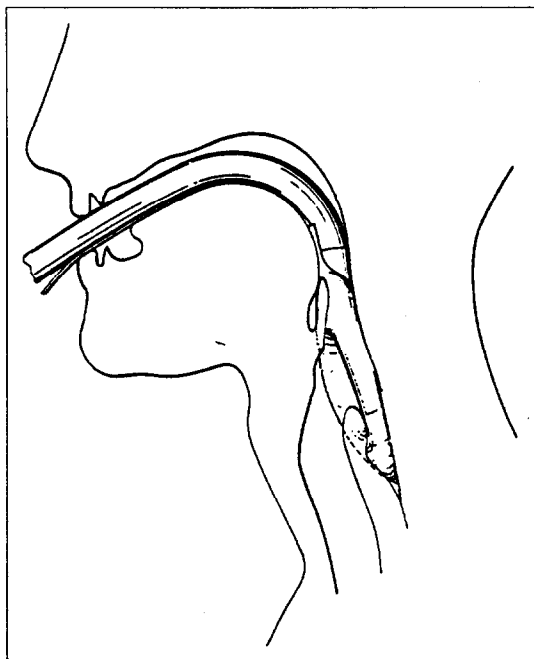


Fig. 6. The laryngeal mask airway in position.

관내 삽관보다 덜 침습적이고, 자율신경계의 자극을 극소화할 수 있어 심근 운동량의 지표인 rate-pressure product를 적게 증가시키고, 발판시 수축기 동맥압을 현저히 적게 증가시켜 고혈압환자나 허혈성 심질환 환자에서 더욱 유용하며^{15~17)}, 성인에서 기관지경술 시행시 측정된 기도압의 증가도 기관용골(carina)위치에서 측정시 평균적으로 $2.7 \pm 0.9 \text{ cmH}_2\text{O}$ 정도만 증가하므로 기도압의 큰 증가없이 검사를 마칠 수 있게 해주고¹⁸⁾, 삽입시 근이완제의 사용이 필요치 않으므로 수술부위에 따라서는 자발 및 보조호흡으로 마취를 완료할 수 있게 해주며, 마취후 근이완제의 전환을 위해 약제를 투여하지 않아도 되므로 불필요한 약제의 사용을 줄일 수 있어¹⁹⁾ 동기능부전중후군 환자와 같은 심기능이 불안정한 환자에서도 사용할 수 있다²⁰⁾. 또한 기관삽관과 같은 처치시에도 삽관과 발

관에 따른 자율신경계 자극이 없으므로 폐분비물의 흡인조작이 별로 필요치 않고, 제거시에도 상기도에 별다른 자극을 주지 않는다¹²⁾. 또한 후두 마스크는 간단한 교육후에도 비숙련자에서 삽관의 성공률이 기도삽관에 비해 훨씬 높고(94% vs 51%), 빨리 실시할 수 있어서(20초 vs 35초) 응급상황 따위의 긴급을 필요로 하는 경우에도 훨씬 빨리, 안전하게, 확실히 실시할 수 있고 교육적으로도 더욱 용이하고 빨리 숙달시킬 수 있는 장점이 있다²¹⁾. 또한 고식적인 방법만으로는 기관내 삽관이 되지 않는 환자에서 후두 마스크로 기도를 확실하게 확보하고 후두마스크를 통해 굴곡성 기관지경을 삽입하여 기관내 삽관을 할 수 있는 장점도 있으며^{14, 22)} 기관내 삽관에 따른 합병증인 욕아증, 접촉부위 궤양, 성문하 막형성, 성문하 부종, 기관염, 성대출혈, 기관-식도 천공, 인후통, 애성, 동통, 연하곤란, 무성, 인후곤란 따위의 합병증을 일으키지 않거나 있어도 미약한 장점이 있다^{23~26)}. 그러나 후두 마스크의 삽입후 공기낭에 충분한 공기의 삽입에도 불구하고 공기 누출이 심하여 기관 삽관술로 대처하는 경우와 같은 후두와의 불완전한 밀착은 가장 심각한 단점으로 생각되며 이러한 경우에는 위내용물의 흡인이 가능하므로 금식이 되지 않은 상황에서는 사용이 제한되어야 한다²⁷⁾.

요 약

소아에서 기관지내 이물은 드물지 않게 접하는 질환이나 본 예의 환자의 경우와 같이 소아에서 후두 마스크를 사용하여 기관절개술(tracheostomy)을 회피하고 기관지 이물을 제거한 경험에는 현재까지 아직 발표된 바 없고, 아직까지도 마취과의사를 제외한 다른 진료분야의 의사들에게는 후두 마스크가 널리 알려져 있지 않기에 저자들은 후두 마스크를 사용하여 굴곡성 기관지경으로 기관지 이물을 성공적으로 제거한 1례를 문헌고찰과 함께 보고하는 바이다.

참 고 문 헌

1. 홍창의 : 소아과학, 완전개정 6판, p512, 서울, 1997
2. Richard E. Behrman : Textbook of Pediatrics, 12th Edition, p1040, Philadelphia, PA, 1983
3. Romanes G.J. : Cunningham's Textbook of Anatomy, 12th Edition, p506, Oxford, 1981
4. Harris C.S., Baker S.P., Smith G.A., Harris R. M. : Childhood Asphyxiation by Food. A National Analysis and Overview. JAMA 251 : 2231, 1984
5. Kim I.G., Brummitt W.M., Humphry A., Simora S.W., Wallace W.B. : Foreign body in the airway : A review of 202 cases. Laryngoscope 83 : 347, 1973
6. 조진규, 이종담, 서정범 : 기도이물 40례에 대하여. 한이인지 17 : 41, 1974
7. Holinger P.H. : Foreign bodies in the air and food passages. Trans Amer Acad Ophthal and Otolaryngol 66 : 193 1962
8. 이양선, 지중민, 김장환, 김중태, 조태환, 심청택 : 과거 20년간 본교실에서 경험한 식도 및 기도이물의 임상적 관찰. 한이인지 14 : 327 1971
9. Kallay F., Hirschberg J., Csermely G. : Endoscopic treatment of airways with foreign bodies in Infants. Arch Otolaryngol 88 : 303 1968
10. 김승희, 이종원, 조재식 : 식도 및 기도이물에 대한 임상적고찰. 한이인지 32 : 558, 1989
11. Hoeve L.J., Rombout J., Meursing A.E. : Complications of rigid laryngobronchoscopy in children. Int J Ped Otorhinolaryngol. 26 : 47, 1993
12. 정기운, 조춘규, 양홍석 : 소아에서 Laryngeal Mask Airway의 적용. 대한마취과학회지 26 : 763, 1993
13. Brain A.I.J. : The Laryngeal Mask-A New Concept in Airway Management. Br J Anaesth. 55 : 801, 1983
14. 전종현, 승익상, 조상운, 서정국 : Laryngeal mask airway와 굴곡성 기관지경을 이용한 기관내 삽관법. 대한마취과학회지 26 : 1029, 1993
15. Vohra A. Thomas A.N., Harper N.J.N. : Noninvasive measurement of cardiac output during induction of anaesthesia and tracheal intubation : Thiopenton and propofol compared. Br J Anaesth 67 : 64, 1991
16. 이일옥, 이미경, 박영철 : Laryngeal mask를 이용한 마취 유도시 고혈압 환자의 심혈관 자극 억제효과. 대한마취과학회지 24 : 1119, 1991
17. Braude N. : The pressor response and laryngeal mask insertion-A comparison with tracheal intubation. Anesthesiology 44 : 551, 1989
18. 임상호, 김형미, 이미경, 박영철, 윤석민, 김난숙, 최영석 : Evaluation of Fiberoptic Bronchoscopy Under General Anesthesia Using a Laryngeal Mask Airway. 대한마취과학회지 25 : 702, 1992
19. Beveridge M.E. : Laryngeal mask anaesthesia for repair of cleft palate. Anaesth 44 : 656, 1989
20. 승익상, 김동원 : Laryngeal Mask Airway를 이용한 동기능부전증후군 환자의 전신마취 1예 보고. 대한마취과학회지 26 : 820, 1993
21. Davies P.R.F., Tighe S.Q.M., Greenslade G.L., Evans G.H. : Laryngeal mask airway and tracheal tube insertion by unskilled personnel. The Lancet 336 : 977, 1990
22. Benumof J.L. : Use of the laryngeal mask airway to facilitate fibroscope-aided tracheal intubation. Anesth Analg 74 : 311, 1992
23. David M.S., Michael J.B. : Correlation of endotracheal tube size with sore throat, hoarseness following general anesthesia. Anesthesiology 67 : 419, 1987

24. Capan L.M., Bruce D.L. : Succinylcholine-induced postoperative sore throat. *Anesthesiology* 59 : 202 1983
25. 정재훈, 양홍석, 조형상 : Laryngeal mask airway를 이용한 마취관리. *대한마취과학회지* 25 : 708, 1992
26. 김종욱, 이일옥, 김난숙 : Laryngeal mask를 이용한 전신마취시 수술후 인후통에 대한 관찰. *대한마취과학회지* 24 : 1021, 1991
27. 박수형, 도영우, 송선옥, 김홍대 : 후두 마스크와 기관내 튜브의 발관시 혈압 및 맥박수 변화의 비교. *대한마취과학회지*. 26 : 1225, 1993
-