

슬관절 관절내 발생한 양성 섬유성 조직구종: 증례 보고

Intra-articular Benign Fibrous Histiocytoma of the Knee: A Case Report

홍기도 · 하성식 · 심재천 · 김태호 · 이종성 · 성민철

삼육서울병원 정형외과

슬관절에서의 양성 섬유성 조직구종은 매우 드문 질환으로 대부분의 경우 통증 등의 특별한 증상을 유발하지 않고 심부에 위치하고 있어 진단을 놓치기 쉬우며 우연히 발견되는 경우가 많다. 저자들은 슬관절의 운동제한과 동통을 주소로 내원한 53세 여자 환자에 대해서 외관상 촉진되지 않았다가 MRI 검사에서 슬개건 하부의 종물을 발견하였고, 진단적 관절경 검사 후 절제 및 조직 생검 결과 양성 섬유성 조직구종으로 밝혀진 1예를 경험하게 되었다. 심부 양성 섬유성 조직구종은 모든 양성 섬유성 조직구종의 5% 이하로 흔하지 않은 것으로 알려져 있는 가운데 슬관절에서 발생한 1예에 대해서 문헌고찰과 함께 보고하고자 한다.

색인단어: 슬관절, 양성 섬유성 조직구종

서 론

섬유성 조직구종에는 양성 및 악성이 있는데, 이 중 양성 섬유성 조직구종은 주로 성인의 사지에서 호발하며, 주로 피부, 피하조직, 간혹 심부에서 발생되며 무통성의 서서히 자라는 특징이 있는 것으로 알려져 있다.¹⁾ 저자들은 좌 슬관절의 운동제한과 동통을 주소로 내원한 53세 여자 환자에 대해서 외관상 촉진되지 않았다가 MRI 검사에서 발견된 슬개건 하부의 종물을 진단적 관절경 검사 후 절제하였고, 조직생검 결과 양성 섬유성 조직구종으로 밝혀졌다. 심부 양성 섬유성 조직구종은 모든 양성 섬유성 조직구종의 5% 이하로 흔하지 않은 것으로 알려져 있는 가운데 슬관절에서 발생한 1예에 대해서 문헌고찰과 함께 보고하고자 한다.

증례 보고

56세 여자로서 약 3개월 전부터 발생한 좌측 슬관절 동통을 주소로 내원하였다. 특별한 외상의 병력은 없었으며 가족력상 특이사항은 없었다. 과거력상 약 2년 전부터 간헐적으로 발생하는 좌측 슬관절의 동통 있었으나 한의원에서 침을 맞는 정도로 증상이 호전되어 특별한 진료를 받지 않았다. 이학적 검사상 동통으로 인해

좌측 슬관절 가동역은 45도에서 110도 정도로 제한되어 있었고 슬관절 전면으로 압통이 있었으나 그 외 외관상 특이점은 발견되지 않았다. 방사선학적 검사상 슬부 일반 X-ray 소견상 연부 조직에 특이소견은 없었고(Fig. 1), MRI 소견은 내용물이 균일하며 격막으로는 균등하게 나누어진 경계가 분명한 종물형태로 슬개골 하부의 지방체에 싸여 위치한 양성 혹은 악성 섬유성 종괴를 보였다(Fig. 2).

병변의 제거 및 조직 검사를 위해 수술적 치료를 실시하였다. 수술은 척추경막의 마취하에서 먼저 관절경을 이용하여 반원상 연골 등을 포함한 다른 관절내 이상 유무를 확인하였으며 전외측 삽입구를 통한 관절경 소견상 종괴는 특이한 활액막의 변화 없이 관절 안으로 등글게 팽윤 되어 슬개골하에 끼어 있는 형태였다(Fig. 3). 병변은 피막으로 잘 둘러싸여 있었고 경계가 분명하여 쉽게 분리되었으며 동결 조직 생검을 통해 악성을 아님을 확인하였다. 종괴를 포함한 변연부 절제술 제거하였는데 육안적으로는 36×30×20 mm 크기의 등글며 표면에는 점상 출혈 반점과 전체적으로 검붉은색을 띠는 양상이었다. 광학 현미경 소견상 다핵성 거대 세포, 단핵구의 조직구양 세포와 교원질화된 섬유내에 방추형 세포가 얹혀 있고 고배율 사진상 풍부한 거포모양의 조직구, 거대 세포를 볼 수 있었다(Fig. 4). 술 후 3개월 추시 결과, 슬관절의 동통은 없었으며 정상적인 슬관절 운동범위와 함께 재발의 증거는 보이지 않았다.

고 찰

양성 섬유성 조직구종은 진피와 표재부 피하에 발생하는 표피성

접수일 2012년 10월 4일 심사수정일 2012년 11월 23일

게재확정일 2012년 11월 26일

교신저자 하성식

서울시 동대문구 휘경2동 29-1, 삼육서울병원 정형외과

TEL 02-2210-3581, FAX 02-2217-1897

E-mail likeapple111@naver.com

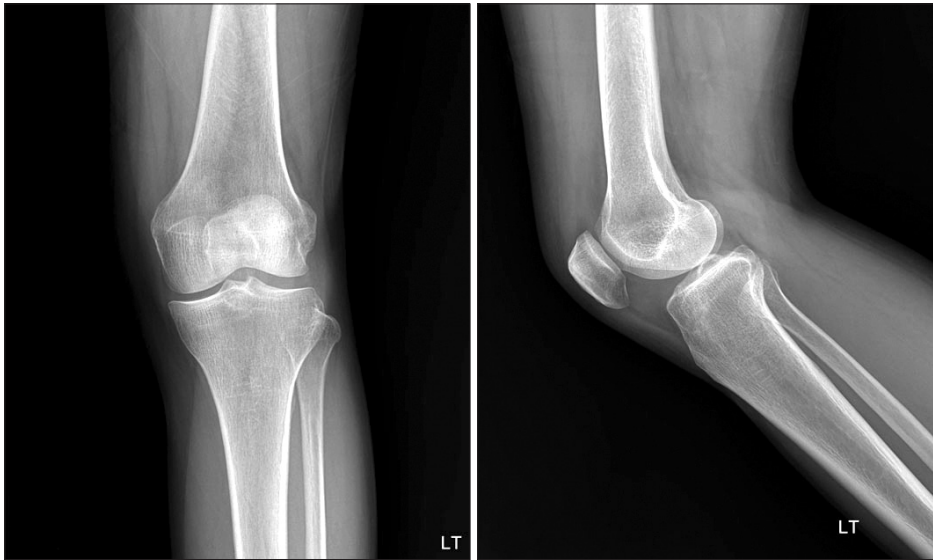


Figure 1. The initial plane X-ray shows no specific sign of bone.

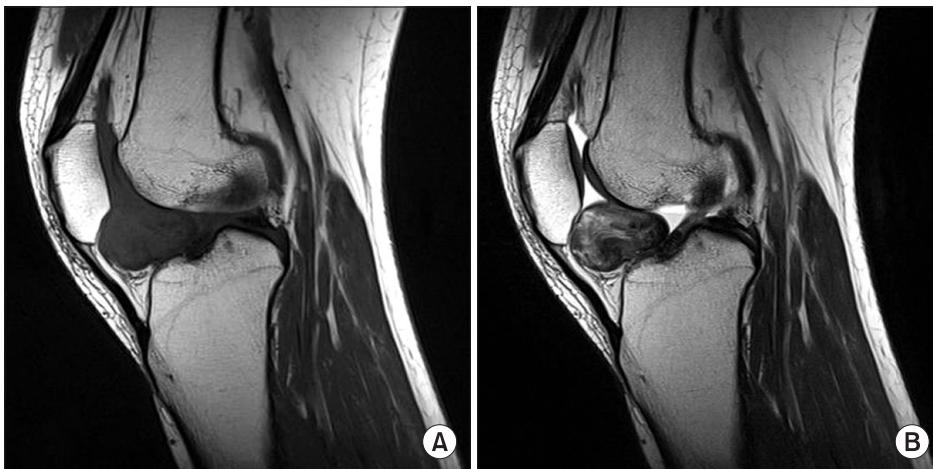

Figure 2. (A) MRI of her right knee. The ovoid mass like lesion in the infrapatellar fat pad area, shows isointense on sagittal SE T1-weighted image. (B) MRI SE T2-weighted image of her right knee. This mass is relatively well defined margin and homogenous signal intensity.

양성 섬유성 조직구종(cutaneous benign fibrous histiocytoma)과 피하조직, 골격근 및 복강내에 발생하는 심부 양성 섬유성 조직구종(deep benign fibrous histiocytoma)으로 나뉜다.²⁻⁴⁾ 주로 성인의 사지에서 호발하며 피부에서 발생하는 환자의 약 1/3은 다발성이고 무통성의 서서히 자라는 특징이 있으며 임상적으로 표피성 양성 섬유성 조직구종은 섬유 황색종, 황색섬유종, 경화성 혈관종, 건초유래거대세포종양, 양성활막종, 색소성 결절성 활막염, 결절성 건초염등의 다양한 이름으로 혼용되기도 한다.²⁻⁵⁾ 심부 양성 섬유성 조직구종은 모든 양성 섬유성 조직구종의 5% 이하이고 20-40세에 흔하며 남자에 약간 더 많고 하지, 두부, 경부에 호발한다.³⁾ 모두 고립성이며 관절과는 연결되어 있지 않고 보통의 경우 병변이 무통성으로 증상이 없다.⁶⁾ 심부 양성 섬유성 조직구종은 관절 내 병변이 있으므로 특이한 증상을 관찰하기 힘들어 진단이 어려울 수 있다.^{2-5,7)} 종괴가 관절 안으로 지속적으로 돌출할 경우에는 종종 관절의 퇴행성 변화를 유발하며 관절 연골의 두께 감소와 반응성 골 형성으로 연골하골이 두꺼워지고 골돌 기체 형성 등이 보

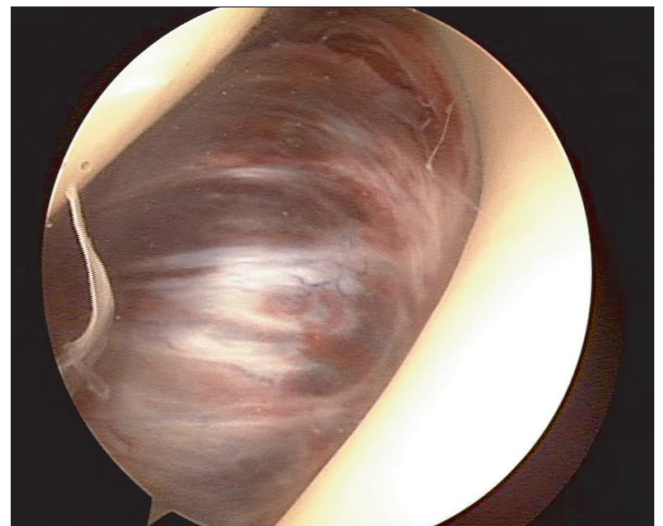

Figure 3. Arthroscopic picture of the mass presents as a single mass measuring 36×30×20 mm in diameter. It has well defined capsule, and varies in color from reddish brown to dark brown.

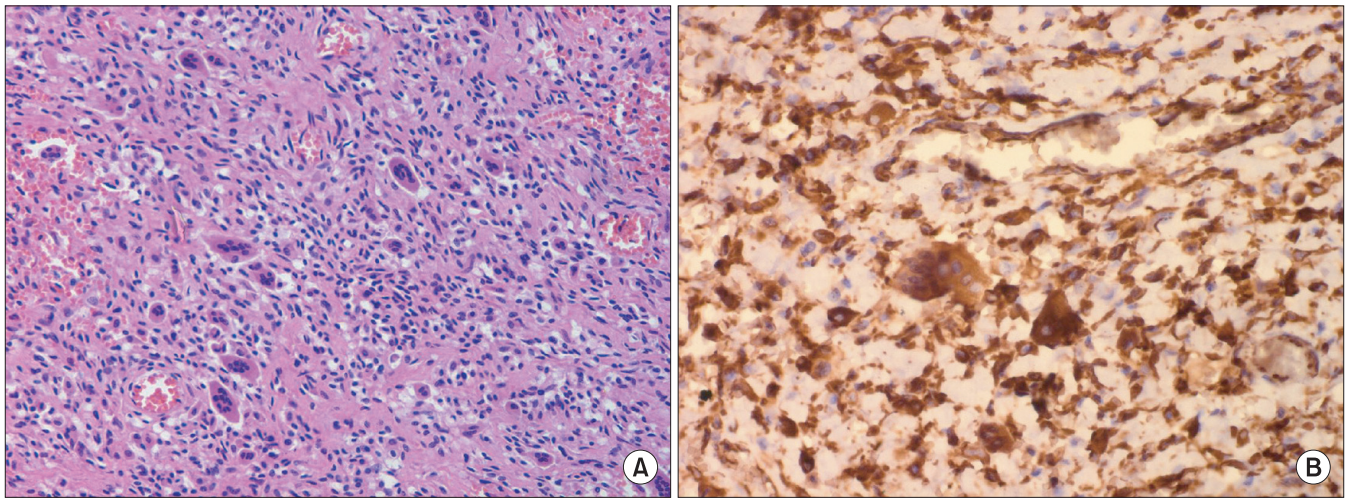


Figure 4. (A) Microscopic finding of a benign fibrous histiocytoma. Characteristically most are composed of spindle cells arranged in fascicular form and round histiocyte like cells (H & E, ×200). (B) Microscopic finding of a benign fibrous histiocytoma stained by vimentin (×400) presented positive.

일 수 있다. 일부 예에서는 골낭종을 형성할 수도 있어 종괴의 관절 주위 발생 시에는 반드시 병소의 제거가 필요하다.⁸⁾ 치료는 비활동성이면 병소내 절제술이고 활동성이면 변연부 절제술, 광범위한 활액막 절제술이다. 수술 후 재발은 5~10% 정도로 국소적으로 발생 할 수 있으나 전이는 없다고 알려져 있다.¹⁾ 종괴의 육안적인 소견은 피막이 싸여 명확히 경계되어 있고 괴사된 부위는 없으나 일부에서는 낭종을 형성하기도 하며 내부에 출혈이 있을 수 있는 직경 1~12 cm의 다양한 크기로 피부, 피부하에 주로 위치하며 간혹 심부 조직에서 큰 병소가 발견된다.³⁾ 발생원인으로는 정설이 없으나 현재까지 논의 되고 있는 가설로는 반응성 염증설, 종양설, 지방대사 이상설, 외상설, 다인자설 등 다양한 병인론이 제시되고 있으나 불확실한 상태로 최근 전자현미경 및 조직면역학적 방법을 이용하여 다각도의 연구가 진행되고 있다.^{2,4,5)} 병리조직학적 소견상 종괴가 섬유성 막으로 둘러싸여 있으며 특징적인 분엽을 보이기도 한다. 조직구성세포, 섬유아세포양 세포, 다핵거대세포들로 구성된 세포성 부위와 교원 섬유, 조아질화와 방추형 모양의 섬유아세포들이 소수 침윤된 비세포성 부위가 존재한다. 또한 지질을 포함한 포말 세포나 혈철소를 포함한 세포를 관찰할 수 있다. 조직구성 세포는 둥글거나 다각형으로 수포성핵을 가지며, 다핵 거대 세포는 짙은 호산성과 불규칙한 경계를 갖는 세포질과 다양한 수의 핵을 가져 정상 파골세포와 유사한 모양을 보인다. 심부 양성 섬유성 조직구종은 차바퀴모양으로 배열되는 양상이 더 특징적이고 황색종세포와 같은 이차적 요소는 더 적으며 간질은 종종 조아질화된다.^{2-5,9)} 양성 섬유성 조직구종종 거대관절 특히 슬관절내로 돌출한 양상은 흔하지 않은 것으로 보고되고 있다.^{6,10)} 피부와 피하 등 다른 부위의 발생시는 대부분이 재발이 없이 치료되나 심부의 발생은 재발의 빈도가 큰 것으로 알려져 있어 치료는 병변의 완전 절제를 시행하는 것인데 외과적 절제술 후 재발까지의 기간은 평균 2년으로 보고되고 있다. 이러한 재발은 종

양의 분엽화, 주위조직으로의 잠재성 확장, 초진 시 잘못된 진단, 수술자의 경험부족 등에서 기인하는 것으로 알려져 있다.^{2,3)}

저자들은 좌 슬관절 동통으로 내원한 환자에 대해 촉진되는 종괴 양상은 없었으나 방사선학적 진단 후 양성 섬유성 조직구종을 발견하였는데, 비록 더 오랜 기간 동안 추시 관찰이 필요하나 단순 국소 변연부 절제술을 시행하여 임상적으로 좋은 결과를 얻었기에 이러한 1예를 체험 보고하는 바이다.

참고문헌

1. Calonje E, Mentzel T, Fletcher CD. Cellular benign fibrous histiocytoma. Clinicopathologic analysis of 74 cases of a distinctive variant of cutaneous fibrous histiocytoma with frequent recurrence. *Am J Surg Pathol*. 1994;18:668-76.
2. Ha KI, Han SH, Jung MY, Yang BG, Ryu JH. Benign fibrous histiocytoma of the knee. *J Korean Knee Joint*. 1993;5:222-5.
3. Ushijima M, Hashimoto H, Tsuneyoshi M, Enjoji M. Giant cell tumor of the tendon sheath (nodular tenosynovitis). A study of 207 cases to compare the large joint group with the common digit group. *Cancer*. 1986;57:875-84.
4. Yi KJ, Kim YS, Oh CH. A case of giant cell tumor of tendon sheath. *Korean J Dermatol*. 1993;31:416-20.
5. Lee HP, Park HJ, Park YH, Kim JW, Suh EJ. A case of giant cell tumor of the tendon sheath developing on the dorsum of the foot. *Korean J Dermatol* 1995;33:1168-71.
6. Fletcher CD. Benign fibrous histiocytoma of subcutaneous and deep soft tissue: a clinicopathologic analysis of 21 cases. *Am J Surg Pathol*. 1990;14:801-9.
7. Jun IS, Kim NI, Haw CR. A case of giant cell tumor of the ten-

- don sheath. Korean J Dermatol. 1994;32:939-43.
8. Pinar H, Ozkan M, Ozaksoy D, Pabuçcuoğlu U, Akseki D, Karaoğlu O. Intraarticular fibroma of the tendon sheath of the knee. Arthroscopy. 1995;11:608-11.
 9. Azouz EM. Benign fibrous histiocytoma of the proximal tibial epiphysis in a 12-year-old girl. Skeletal Radiol. 1995;24:375-8.
 10. Lee KB, Park RS, Lee EJ, Lee JY, Song KW, Park IH. Benign fibrous histiocytoma of the patellar fat pad: a report of one case. J Korean Knee Soc. 1997;9:224-8.

Intra-articular Benign Fibrous Histiocytoma of the Knee: A Case Report

Ki-Do Hong, Sung-Sik Ha, Jae-Cheon Sim, Tae-Ho Kim, Jong-Seong Lee, and Min-Chul Sung

Department of Orthopedic Surgery, Sahmyook Medical Center, Seoul, Korea

Benign fibrous histiocytoma of the infrapatella fat pad is very rare. It has usually do not induced a pain or a symptom because it was located deep tissue. So it was very difficult to be diagnosed. We experienced a case of deep benign fibrous histiocytoma in a 53-year-old woman. It was diagnosed by MRI. Diagnostic arthroscopic procedure was performed and the lesion was completely resected by open excision. We report a rare case of benign fibrous histiocytoma presenting as an intra-articular tumor in the joint causing pain and limitation of movement.

Key words: knee, fibrous histiocytoma

Received October 4, 2012 **Revised** November 23, 2012 **Accepted** November 26, 2012

Correspondence to: Sung-Sik Ha

Department of Orthopedic Surgery, Sahmyook Medical Center, 29-1, Hwigyong 2-dong, Dongdaemun-gu, Seoul 130-711, Korea

TEL: +82-2-2210-3581 **FAX:** +82-2-2217-1897 **E-mail:** likeapple111@naver.com