

# 일측성 편마비를 동반한 A군 $\beta$ -용혈성 사슬알균 수막뇌염 1례

연세대학교 원주의과대학 소아청소년과학교실, 진단검사의학교실\*, 경상대학교 의과대학 진단검사의학교실†

김기원 · 손유진 · 차병호 · 이해용 · 어 영\* · 김선주<sup>†</sup> · 전진경

## Group A $\beta$ -hemolytic Streptococcal Meningoencephalitis with Unilateral Hemiparesis

Ki-won Kim, M.D., Eu-Gene Soon, M.D., Byung Ho Cha, M.D.

Hae Yong Lee, M.D., Young Uh, M.D.\*, Sunjoo Kim, M.D.<sup>†</sup> and Jin-Kyong Chun, M.D.

Department of Pediatrics and Adolescent Medicine, and Laboratory Medicine\*

Wonju Christian Hospital, Yonsei University Wonju College of Medicine, Wonju

Department of Laboratory Medicine, Gyeongsang National University School of Medicine, Jinju<sup>†</sup>, South Korea

Group A streptococcus (GAS) rarely causes meningoencephalitis in children without risk factors. A previously healthy 8 year-old child presented with lethargy, high fever, and vomiting. The clinical course was unusual including intractable seizures, disseminated intravascular coagulation (DIC), and left hemiparesis in spite of the appropriate and timely administration of antibiotics and corticosteroids. The microbiologic studies revealed that the pathogen was susceptible to penicillin and GAS M18 strains. This case showed the importance of the GAS vaccine in addition to appropriate antibiotics. (Korean J Pediatr Infect Dis 2009;16:210-214)

**Key Words :** Invasive group A streptococcal infection, Coagulopathy, Hemiparesis, Children

## 서 론

사슬알균은 그람 양성 박테리아로 영유아 및 소아 청소년기에 발생하는 세균 감염의 흔한 원인이다. A군  $\beta$ -용혈성 사슬알균 (Group A  $\beta$ -hemolytic streptococci, GABHS)의 감염은 6세 이하에선 피부감염으로 5~15세에서는 주로 인두염의 형태로 나타나며, 3세 미만에서는 흔하지 않다<sup>1, 2)</sup>. 특히 A군 사슬알균에 의한 수막뇌염은 소아에선 매우 드문 경우로, 종종 중이염이 원인이 되어 발생하나, 그 감염 경로를 알 수 없는 경우가 대부분이다<sup>3-5)</sup>.

침습성 A군 사슬알균 감염에서 발견 되는 응고 기전의 장애 (coagulopathy)로 인한 혈전증은 이미 보고 된 바 있으나<sup>6)</sup>, 이로 인한 일시적 우뇌 피질 위축과 좌측 편마비는 아직 보고

된 바가 없다. 이에 저자들은 위험인자를 가지지 않은 8세 남아에서 발생한 A군 사슬알균에 의한 수막뇌염과 이에 동반된 좌측편마비 1례를 경험하였기에 문헌 고찰과 함께 보고하는 바이다.

## 증 례

평소에 건강히 지내던 8세 남아로 내원 10일 전부터 간헐적인 발열이 있으면서 하루 두 세 차례의 구토 및 인후통, 두통 증상을 보이던 중 내원 하루 전부터의 10회 이상의 구토 및 활동력의 현저한 감소와 기면 상태를 주소로 내원하였다. 과거력 상 재태 기간 41주, 체중 3.1 kg의 정상 분만아로 출생하였으며, 예방접종은 연령에 맞게 모두 시행 받았다. 면역결핍 질환이나 응고장애, 혈액질환 등의 병력 없었고 가족력 없었다. 응급실 내원 시 급성 병색을 띠고 있었고 혈압은 110/70 mmHg, 맥박수 100회/분, 호흡수 26회/분, 체온 38.7°C이었다. 두부 및 경부 검사에서 인후두부에는 발적 소견 보였으며,

접수 : 2009년 10월 14일, 수정 : 2009년 10월 27일

승인 : 2009년 11월 3일

책임저자 : 전진경, 연세대학교 원주의과대학 소아청소년과학교실

Tel : 033)741-1281, Fax : 033)732-6229

E-mail : jkchunped@yonsei.ac.kr

경부는 경직되어 있었고, 흉부와 복부 진찰소견은 정상이었으며 피부 발진소견 없었다. 신경학적 검사 상 의식은 명료하였고, 동공 대광 반사, 안구 운동 등은 정상이었고, 심부전 반사의 증가는 뚜렷하지 않았으나 바빈스키 징후가 양쪽 모두에서 나타났다.

입원 당일 시행한 말초 혈액 검사에서 백혈구  $49,150/\text{mm}^3$  (호중구 73%, 림프구 2%, 단핵구 3%), 혈색소 11.4 g/dL, 적혈구 용적률 33.5%, 혈소판  $372,000/\text{mm}^3$ , C-반응성 단백(C-reactive protein, CRP) 42.02 mg/dL 이었다. 뇌척수액 검사 소견은 백혈구  $2,880/\mu\text{L}$  (호중구 70%, 단핵구 30%), 적혈구  $12/\mu\text{L}$ , 당 24 mg/dL, 단백 165.9 mg/dL이었다. *Haemophilus influenzae*, *Escherichia coli*, *Streptococcus agalactiae*, *Streptococcus pneumoniae*, *Neisseria meningitidis*에 대한 라텍스 응집반응 검사는 음성이었고, Herpes simplex virus-polymerase chain reaction, 그람염색 검사, 항산균 염색, 먹물 경검법은 모두 음성이었다. 또한, 혈액 배양 검사와 뇌척수액 배양 검사를 시행하였으며, 뇌 컴퓨터 조영 증강 전·후 단층 촬영은 정상 소견이었다(Fig. 1A, 1B).

세균성 뇌수막염 의심 하에 입원 즉시 ceftriaxone (100 mg/kg/일 #2) 정맥 투여 하였으며, dexamethasone (0.6 mg/kg/일 #4) 및 mannitol 정맥 투여 하였다. 내원 후 전신 상태 호전 보이던 환아는, 내원 후 24 시간 췌(항생제투여 20시간 췌) 다시 기면 상태로 의식 상태 악화를 보였고 신경학적 검사

상 양측 동공 확장 및 광반사 소실되었으며, 근력검사 상 좌측 상하지 근력이 Grade I/V로 저하소견 보였고, 좌측 통증 감각 소실 소견 보였다. 심전부 반사는 삼두근반사, 이두근반사, 무릎반사 모두 좌측에서 항진되었고, 좌측 바빈스키 징후 양성 소견 보였으며, 좌측 상하지의 강직성 경련이 수차례 보였다. 혈액 응고검사 상 prothrombin time (PT) 14.9초, partial thromboplastin time (PTT) 46.9초로 연장 되어 있었고, fibrinogen degradation product (FDP) 5-20  $\mu\text{g}/\text{mL}$  (증가), D-dimer 2,772.5 ng/mL (증가), fibronogen 777.0 mg/dL (증가), antithrombin III 16.8 mg/dL (감소)로 파종성 혈관 내 응고(Disseminated intravascular coagulopathy, DIC) 소견을 보였다. 내원 2일째 시행한 뇌 자기공명 영상에서 혈전이나 국소적인 병변없이 광범위한 수막 조영 증강 소견만을 보였으며(Fig. 2A), 면역학적 검사상 IgG/A/M은 정상 소견이었다. 내원 3일 췌 시행한 뇌파 검사상 우반구에 느린 델타 배경 활성화도와 우반구 중심부에 간헐적인 예파 소견 보였고(Fig. 3), 하루 10회 이상의 경련 있어 phenobarbital, phenytoin, diazepam, carbamazepine 등의 항경련제를 추가 투여 하였다. 지속적인 고열과 경련, 의식 상태 악화 등의 소견 있어 vancomycin (60 mg/kg/일 #4)을 추가 투여 하였다. 내원 3일째 입원 당시 시행한 혈액 배양 검사와 뇌척수액 배양 검사에서 모두 A군 사슬알균이 분리 동정 되었다. 페니실린, erythromycin, ceftriaxone, vancomycin에 감수성을 보였다.

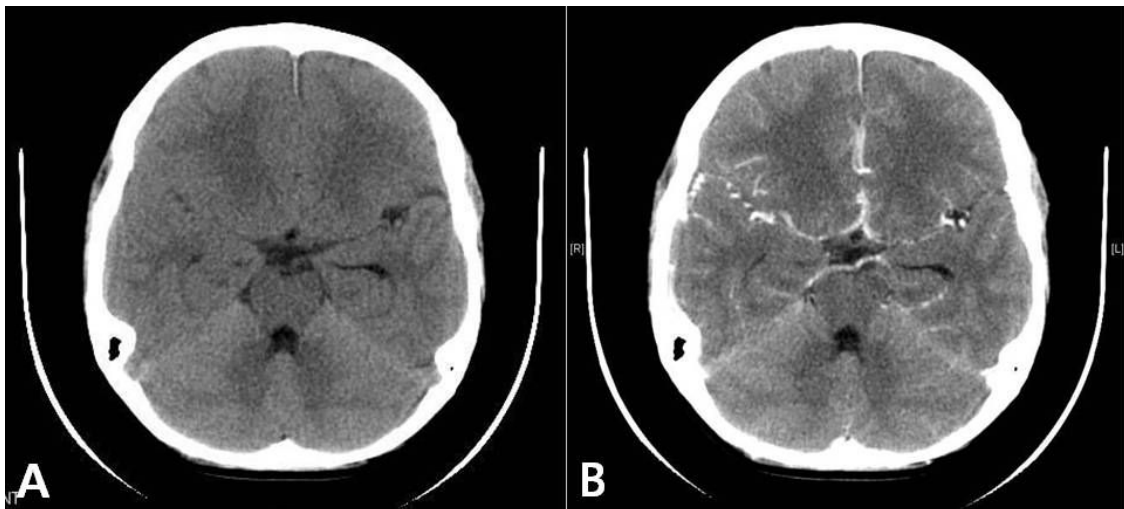


Fig. 1. Brain CT (non-contrast; A) and brain CT (contrast; B) on admission showed no prominent focal lesions.

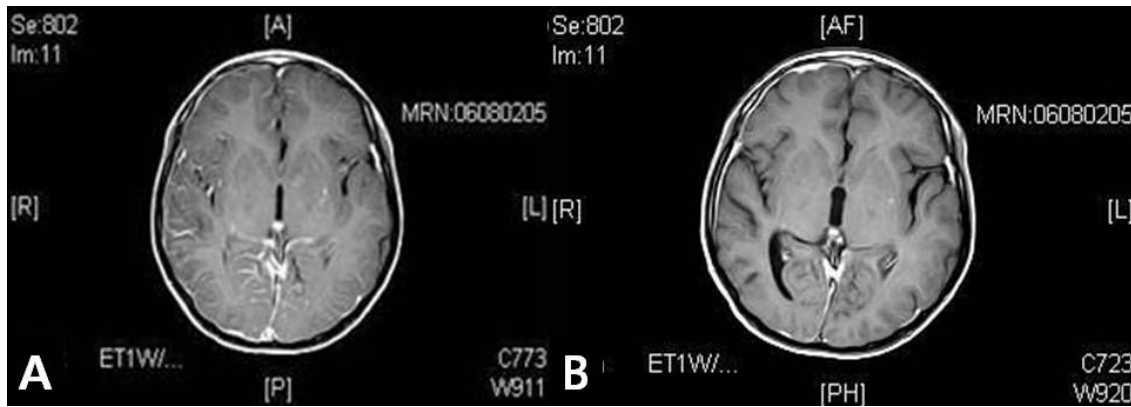


Fig. 2. Brain MRI on hospital day 2 showed diffuse meningeal enhancement in the interhemispheric fissure (A). Brain MRI on hospital day 27 showed mild cortical atrophic changes in the right frontal and occipital lobes (B).

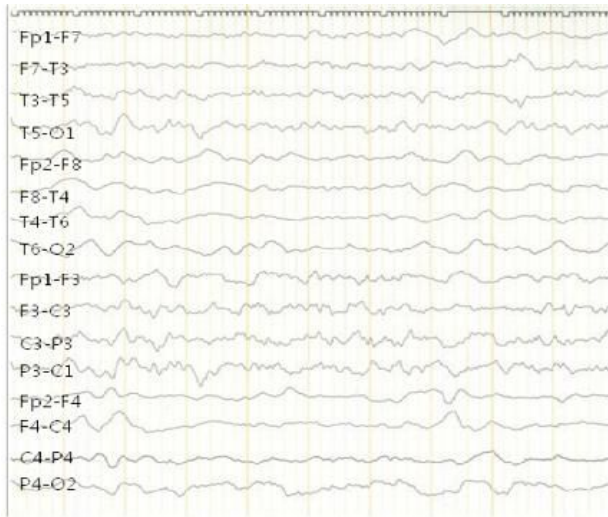

Fig. 3. The electroencephalogram showed an asymmetric background with slow delta activities in the right hemisphere.

내원 4일 혈액 배양 및 뇌척수액 추적 배양 검사 시행하였고 2일 후 결과에서 동정된 균은 없었다. 내원 7일 의식상태는 각성상태로 회복 되었으며, 신경학적 검사 상 양측 동공 반사 및 광반사 정상이었으며, 심전부반사도 정상소견 보였으며, 좌측 바빈스키 징후도 나타나지 않았다. 더 이상의 경련은 보이지 않았으며, 좌측 상하지의 감각소실 소견 또한 회복되었으나, 근력 검사 상 좌측 상하지 근력 저하소견은 Grade III/V로 남아 있었다. 입원 당시 혈액 배양 검사에서 자란 A군 시슬알균의 M 항원형은 유전자 검사 상 *emm18*로 밝혀졌고, T 항원형은 확정되지 않는 형(non-typeable)으로 보고 되었다.

내원 15일째 시행한 추적 뇌척수액 검사상 백혈구 61/ $\mu$ L

(호중구 2%, 단핵구 98%), 적혈구 1/ $\mu$ L, 당 40 mg/dL, 단백 104.2 mg/dL로 호전 소견 보이고, 하루 한 차례의 발열만 있으면서 체온 38.5°C 이상 오르지 않아 ceftriaxone은 유지하고 vancomycin투여를 중지하였다. 지속적인 미열과 좌측 근력저하 소견 있어 퇴원하지 못하고 물리치료 시행하며 관찰하였다. 내원 25일째 신경학적 검사 상 변화소견 보이지 않았으나 하루 3, 4회 발열(체온 39.3도) 소견 보여 시행한 내원 26일째 추적 뇌척수액 검사상 백혈구 112/ $\mu$ L (호중구 2%, 단핵구 97%), 적혈구 0/ $\mu$ L, 당 44 mg/dL, 단백 77.7 mg/dL로 백혈구 증가 소견을 보여 다시 vancomycin (60 mg/kg/일 #4) 정맥 투여를 시작하였다. 이 때 시행한 뇌척수액 배양검사 상 자라는 균은 없었다. 열의 원인을 찾기 위해 시행한 뇌 자기 공명 영상 검사 상 농양 등의 소견은 관찰되지 않았고 입원 초기에 관찰 되던 수막 조영 증강은 호전 되었으나, 우반구의 경한 뇌위축 소견이 관찰되었다(Fig. 2). 내원 31일 열이 떨어졌고 내원 36일 시행한 뇌척수액 검사상 백혈구 60/ $\mu$ L (호중구 1%, 단핵구 98%), 적혈구 0/ $\mu$ L, 당 49 mg/dL, 단백 57.7 mg/dL로 호전 되었으며, 좌측 상하지 근력 Grade IV/V로 회복 되어 퇴원 하였다. 정맥항생제 Ceftriaxone은 입원기간 (36일간) 계속 사용하였으며, vancomycin은 총 21일간 사용 하였다.

퇴원 한달 후 외래 추적 검사상 좌측 마비 소견은 완전히 호전되었으며 4달 후 시행한 뇌파 검사상 배경 활성화도의 차이 외에 특이 이상 소견 보이지 않아 항경련제 복용도 중단 하였다. 이후 정상적인 생활을 하고 있다.

## 고 찰

A군 사슬알균은 성홍열, 인두염, 류마티스열, 급성사구체 신염 등을 일으킬 수 있으며, 균혈증과 침습성 감염 발생율은 해마다 증가 되고 있다. 또한, 모든 연령에서 감염될 수 있지만 기저 질환을 가지고 있거나 수두 감염이 동반 된 경우 잘 발생하며, 건강하던 사람에게 발병할 수도 있다. 한 연구에 따르면 A군 연쇄구균의 침습성 감염은 1세 미만에서 나머지 연령군에 비해 15배 가량 높게 발생하며, 연발생률은 선진국의 경우 10만명당 2.45명, 후진국의 경우 10만명당 13.0명으로 알려져 있다<sup>4)</sup>. 그러나 뇌수막염은 드문 침습성 감염으로 A군 사슬알균혈증 중 1% 미만에서 동반하여 발생하며<sup>7-9)</sup>, 전체 뇌수막염 원인의 1% 이하를 차지한다<sup>10)</sup>. 이는 A군 사슬알균이 뇌막에 낮은 친화력을 가지기 때문으로 설명하고 있다<sup>11, 12)</sup>. A군 사슬알균에 의한 뇌수막염은 뇌척수액 배양 검사에서 균을 분리 동정하여 확진 할 수 있으나, 검사 전 항생제 투여로 인해 뇌척수액 배양검사에서 분리되는 예는 적다<sup>12)</sup>. 항생제 치료의 목적은 두 가지로 살균과 외독소 생성을 막는 것이다<sup>13)</sup>. A군 사슬알균 균주는 penicillin에 대부분 감수성이 있는 것으로 동정되나, 최근 치료 실패의 빈도가 증가하고 있다. 이는 β-lactamase를 생성하는 다른 세균의 동반 감염이나 A군 사슬알균 자체가 상피 세포 내로 들어가 세포 내에서 살아남는 것으로 설명되고 있다<sup>14)</sup>.

괴사성 근막염 혹은 독성쇼크증후군이 동반된 경우에는 싸이토 카인 생성을 감소 시키는 clindamycin을 병행하여 사용하면 효과적인 것으로 알려져 있다<sup>15)</sup>. 권장 투여 기간은 약 10-14일 동안으로<sup>16-18)</sup>, 본 증례에서는 사용하지 않았다.

다른 침습성 감염 시 유용한 치료로 혈액내 외독소와 super-antigen을 직접 중화시키기 위해 정맥 내 면역글로블린이 고려 된다. 특히 독성 쇼크증후군이 동반된 경우 장기 부전을 감소시키며, 사망률도 낮추는 효과를 가지고 있다<sup>19)</sup>. 본 증례에서는 진행되는 신경학적 징후 외에 다른 장기에서의 침습적 감염 소견이 관찰되지 않아 사용을 고려하였으나 환자가 호전 되어 투여하지는 않았다.

본 환자의 경우 파종성 혈관내 응고부전 소견을 보였고 이

로 인한 혈전 발생으로 일시적인 신경학적 이상까지 동반된 것으로 사료되나 구체적인 증거는 발견할 수 없었다. 가능한 기전은 침습적 A군 사슬알균 감염에서 응고 장애가 조직인자 (tissue factor, TF)에 의해 시작되는데, 독소나 cytokine에 의한 조직인자 활성도가 다른 장기보다 뇌 내에서 높게 유지되어 발생한 것으로 설명될 수 있을 것이다<sup>20)</sup>. 최근 보고 중 Interleukin (IL)-8, TNF-α 등에 의한 조직인자 활성화로 인한 DIC의 발생이 보고 되고 있으며, *Streptococcus pyogenes* cell envelop proteinase (SpyCEP)에 의한 IL-8의 chemotaxis 장애가 A군 사슬알균 독성에 중요한 인자로 대두 되고 있다<sup>21)</sup>.

최근 이러한 A군 사슬알균 감염을 줄이기 위해, 백신 개발 연구들이 진행 중이다. 가장 흔한 emm 형에 대한 M 항원 기반의 백신들이 개발되고 있지만 emm형은 나라마다 지역마다 다르게 분포하여 주기적인 조사가 뒷받침 되어야 하고<sup>22)</sup>, 균주의 침습성과 관련된 섬모 항원인 T 항원 기반 백신을 위한 T 항원형 유전자 염기 배열 조사도 진행 중이다<sup>23)</sup>. 이 환자에서 M항원은 염기서열 분석법으로 *emm 18* 임이 밝혀져 M18 strain로 확진 되었는데, 이 균주는 침습성 감염 또는 급성 류마티스열과 관계되어 있다<sup>24)</sup>. T 항원형은 확정되지 않는 형이었다. Beall 등의 보고에서 약 11.2%가 확정되지 않는 형이었다<sup>22)</sup>.

본 증례를 통해 침습적 A군 사슬알균 뇌수막염에서 적절한 항생제 투여뿐 아니라 응고장애에 대한 고려가 필요하며 궁극적으로는 백신에 의한 예방이 필요함을 보고하는 바이다.

## 요 약

저자들은 건강하던 8세 남아에서 A군 β-용혈성 사슬알균 (Group A β-hemolytic streptococci, GABHS) 감염 후 발생한 일련의 면역반응으로 인한 응고장애와 좌측 편마비 및 경련이 발생한 수막뇌염을 경험하여 문헌고찰과 함께 보고하는 바이다.

## References

- 1) Ekelund K, Darenberg J, Norrby-Teglund A, Hoffmann S, Bang D, Skinhoj P, et al. Variations in emm type among group A streptococcal isolates causing invasive or noninvasive infections in a nationwide study. *J Clin Microbiol* 2005;43:3101-9.
- 2) Abdissa A, Asrat D, Kronvall G, Shittu B, Achiko D, Zeidan M, et al. High diversity of group A streptococcal emm types among healthy schoolchildren in Ethiopia. *Clin Infect Dis* 2006;42: 1362-7.
- 3) Hentgen V, Levy C, Bingen E, Cohen R. Group A streptococcal meningitis in children: clinical characteristics and outcome. *Arch Pediatr* 2008;15 Suppl 3:S154-7.
- 4) Carapetis JR, Steer AC, Mulholland EK, Weber M. The global burden of group A streptococcal diseases. *Lancet Infect Dis* 2005;5:685-94.
- 5) Perera N, Abulhoul L, Green MR, Swann RA. Group A streptococcal meningitis: case report and review of the literature. *J Infect* 2005;51:E1-4.
- 6) Lee JS, Jang TY, Ahn YM. A case of deep vein thrombosis associated with myositis due to *Streptococcus pyogenes*. *Korean J Pediatr Infect Dis* 2009;16:87-91.
- 7) Lamagni TL, Neal S, Keshishian C, Alhaddad N, George R, Duckworth G, et al. Severe *Streptococcus pyogenes* infections, United Kingdom, 2003-2004. *Emerg Infect Dis* 2008;14:202-9.
- 8) O'Loughlin RE, Roberson A, Cieslak PR, Lynfield R, Gershman K, Craig A, et al. The epidemiology of invasive group A streptococcal infection and potential vaccine implications: United States, 2000-2004. *Clin Infect Dis* 2007;45:853-62.
- 9) Laupland KB, Ross T, Church DL, Gregson DB. Population-based surveillance of invasive pyogenic streptococcal infection in a large Canadian region. *Clin Microbiol Infect* 2006;12:224-30.
- 10) Santos MS, Ribeiro GS, Oliveira TQ, Santos RC, Gouveia E, Salgado K, et al. Burden of group A streptococcal meningitis in Salvador, Brazil: report of 11 years of population-based surveillance. *Int J Infect Dis* 2009;13:456-61.
- 11) Baraldés MA, Domingo P, Mauri A, Monmany J, Castellanos M, Pericas R, et al. Group A streptococcal meningitis in the antibiotic era. *Eur J Clin Microbiol Infect Dis* 1999;18:572-8.
- 12) Asnis DS, Knez T. Group A streptococcal meningitis. *Arch Intern Med* 1998;158:810, 3-4.
- 13) Burnett AM, Domachowske JB. Therapeutic considerations for children with invasive group A streptococcal infections: a case series report and review of the literature. *Clin Pediatr (Phila)* 2007;46:550-5.
- 14) Sela S, Barzilai A. Why do we fail with penicillin in the treatment of group A streptococcus infections? *Ann Med* 1999;31:303-7.
- 15) Zimbelman J, Palmer A, Todd J. Improved outcome of clindamycin compared with beta-lactam antibiotic treatment for invasive *Streptococcus pyogenes* infection. *Pediatr Infect Dis J* 1999;18:1096-100.
- 16) Shetty AK, Frankel LR, Maldonado Y, Falco DA, Lewis DB. Group A streptococcal meningitis: report of a case and review of literature since 1976. *Pediatr Emerg Care* 2001;17:430-4.
- 17) Berner R, Herdeg S, Gordjani N, Brandis M. *Streptococcus pyogenes* meningitis: report of a case and review of the literature. *Eur J Pediatr* 2000;159:527-9.
- 18) Mathur P, Arora NK, Kapil A, Das BK. *Streptococcus pyogenes* meningitis. *Indian J Pediatr* 2004;71:423-6.
- 19) Kaul R, McGeer A, Norrby-Teglund A, Kotb M, Schwartz B, O'Rourke K, et al. Intravenous immunoglobulin therapy for streptococcal toxic shock syndrome--a comparative observational study. The Canadian Streptococcal Study Group. *Clin Infect Dis* 1999;28:800-7.
- 20) Bryant AE, Hayes-Schroer SM, Stevens DL. M type 1 and 3 group A streptococci stimulate tissue factor-mediated procoagulant activity in human monocytes and endothelial cells. *Infect Immun* 2003;71:1903-10.
- 21) Turner CE, Kurupati P, Jones MD, Edwards RJ, Sriskandan S. Emerging role of the interleukin-8 cleaving enzyme SpyCEP in clinical *Streptococcus pyogenes* infection. *J Infect Dis* 2009;200:555-63.
- 22) Beall B, Facklam R, Hoenes T, Schwartz B. Survey of emm gene sequences and T-antigen types from systemic *Streptococcus pyogenes* infection isolates collected in San Francisco, California; Atlanta, Georgia; and Connecticut in 1994 and 1995. *J Clin Microbiol* 1997;35: 1231-5.
- 23) Falugi F, Zingaretti C, Pinto V, Mariani M, Amodeo L, Manetti AG, et al. Sequence variation in group A *Streptococcus pili* and association of pilus backbone types with lancefield T serotypes. *J Infect Dis* 2008;198: 1834-41.
- 24) Koh EH, Kim S. Distribution of T types and emm Genotypes of *Streptococcus pyogenes* in Jinju, 2004. *Korean J Lab Med* 2006;26:91-6.