

# 상악동저 거상술 후 상악 구치부에 식립된 임플란트의 생존율에 대한 연구

박종연<sup>1,3</sup>, 김옥수<sup>1,2</sup>, 류경호<sup>3</sup>

1. 전남대학교 치의학전문대학원 치주과학교실
2. 전남대학교 치의학연구소
3. 광주 미르치과병원

## I. 서론

상악 구치부는 하악이나 상악 전치부에 비하여 골질이 연하고 치아 상실 후 치조골이 생리적으로 흡수될 때 상악동의 함기화(pneumatization)가 동반하며 임플란트를 식립할 충분한 골 고경을 갖지 못하는 경우가 있다. 더욱이 치주질환에 이환되어 치조골의 파괴가 심하고 무치악 기간이 길수록 상악동저가 하방으로 확장되어 치조골의 고경이 낮아진다<sup>1)</sup>. 또한 치아가 상실된 상악 구치부의 골질은 Lekholm과 Zarb<sup>2)</sup>의 분류에 따르면 유형 III 골질과 IV 골질이 많으며 연령이 증가함에 따라 치밀골층이 얇아지고 층판골의 밀도가 낮아져서 골 임플란트 접촉면이 감소하여 골유착이 늦고 임플란트에 가해지는 교합력에도 취약한 것으로 알려져 있다<sup>2)</sup>. 상악동저 거상술을 시행한 상악동 내에 식립된 임플란트에 기능적 부하를 가했을 때의 생존율은 34%<sup>3)</sup>에서 100%<sup>4)</sup>까지 다양하게 보고되고 있다. 이런 다양한 생존율은 여러 요인들에 의해 영향을 받기 때문이다. 임플란트 표면의 특성과 이식재가 상악동저 거상술 후 식립된 임플란트의 생존율에 미치는 영향은 부하를 가한 임

플란트의 장기적인 안정에 영향을 끼친다고 알려져 있다<sup>4)</sup>.

상악동저에 골이식을 함으로써 임플란트 식립을 위한 골 고경의 증가와 골질을 개선시킬 수 있다. 골 고경을 증가시키는 방법으로 Boyne과 James<sup>5)</sup>는 측방 접근을 통한 상악동저 거상술을 발표하였고, Summers<sup>6)</sup>는 osteotome을 이용하여 치조정을 통한 치조정 접근법을 발표하였다. 골 고경의 증가뿐만 아니라 연약한 골을 압축하여 골을 변형시키고 골소주에 미세 파절을 일으킴으로써 석회화 밀도를 증가시켜 임플란트의 초기 고정이 향상되며, 특히 유형 III 골질과 IV 골질에 있어서 골유착에 중요한 요소인 일차 안정을 향상시킬 수 있었다.

상악동저 거상술에 사용되는 이식재료는 자가골과 이종골 그리고 합성골이 있으며 단독 또는 혼합 형태로 사용된다. Del Fabbro 등<sup>7)</sup>은 상악동저 거상술 후 임플란트 생존율에 대한 연구를 통하여 자가골 단독 사용의 경우 87.7%의 생존율을 보였고 자가골과 골대체재료를 혼합하여 사용한 경우에는 94.9%의 생존율을 보였다고 발표하였다.

임플란트 형태는 상악동저로 이식된 골에 식립된

\* 교신저자 : 김옥수, 광주광역시 동구 학동 8번지 전남대학교 치의학전문대학원 치주과학교실, 501-757 (전자우편 : periodrk@chonnam.ac.kr)

임플란트의 성공에 영향을 미친다. 임플란트의 여러 형태적 특성 중에서도 특히 표면 거칠기는 골-임플란트 접촉 정도에 많은 영향을 미치는 것으로 알려져 있다<sup>8)</sup>. 표면 거칠기는 혈관과 신생골의 침입을 허용하고 골침착에 중요한 의의를 갖는다고 보고되었다. 최근에는 New York University에서 상악동저 거상술 후 식립된 1134개의 서로 다른 표면의 임플란트의 생존율을 조사하여 titanium plasma sprayed(TPS), acid etched, sandblasted with large grit, acid etched(SLA), hydroxyapatite-coated(HA) 임플란트의 생존율은 94.8%, 95.8%, 96.1%, 90.0%였다고 발표하였다<sup>9)</sup>.

위에서 언급한 이식재의 종류와 임플란트 표면의 특성은 임플란트의 장기간 안정에 영향을 끼친다는 사실이 밝혀졌으나<sup>4)</sup>, 다른 요인들 즉, 연령, 전신질환, 생활 습관 요소, 잔존골의 고정, 치조정 접근법과 측방 접근법, 상악동저 거상술 후 임플란트의 단계적 식립 또는 동시 식립 등이 상악동저에 골이식한 후 식립된 임플란트의 생존에 어떠한 영향을 주는 지 여부는 명확하게 밝혀지지 않았다. 이번 연구

의 목적은 상악동저 거상술 후 식립된 치근형 임플란트의 5년간 생존율을 알아보고 잔존골 고정, 상악동 내 접근 방식, 이식재의 종류, 임플란트 표면의 특성 등이 생존율에 어떤 영향을 미치는지에 대해 평가하고자 하였다.

## II. 연구재료 및 방법

### 1. 연구 대상

이번 연구는 광주 미르치과 병원에서 한 명의 치과 의사가 2001년부터 2002년까지 측방 접근법(lateral approach)과 치조정 접근법(crestal approach)으로 상악동저 거상술을 시행하였고 상악동저 거상술을 시행한 부위에 임플란트가 식립된 환자를 대상으로 일차 수술 후 5년간 추적 조사하였다. 수술 대상 환자들은 전신적으로 건강하였으며 남성 56명(연령  $48 \pm 8.4$  세), 여성 40명(연령  $50.8 \pm 9.1$  세)이었다. 식립된 임플란트는 총 200개였으며 모든 환자들은 금합금 주조에 기초한 고정성 보철물로 수복하였다(Table 1).

**Table 1.** Description of the study population and operation site

Gender	Implant No.	%	Subject
Male	114	57	56
Female	86	43	40
Total	200	100	96

Age	Implant No.	%
31~40	32	16
41~50	66	33
51~60	82	41
61~70	20	10
Total	200	100

Site	Implant No.	%
Right area	106	53
Left area	94	47

Right area: # 14, 15, 16, 17. Left area: # 24, 25, 26, 27.

## 2. 연구 방법

### 가. 외과적 술식

#### 1) 측방 접근법

측방 접근법을 통한 상악동저 거상술은 Kent<sup>10)</sup>와 Block<sup>11)</sup>이 제안한 변형된 Caldwell-Luc 술식에 따라 시행되었다. Epinephrine 1:100,000을 함유한 2% lidocaine(Xylestesin<sup>TM</sup>-A, 3M ESPE AG, Germany)으로 국소 마취한 후 상악 결절로부터 잔존 치조제 근심치아의 근협측선까까지 치조정 수평 절개와 열구절개, 그리고 충분한 협측 수직절개를 시행하여 전충판막을 거상하였다. 고속 라운드 버로 충분한 주수 하에 상악동 기저부로부터 최소한 2 mm 상방에 외측창 골절제술을 시행한 후 상악동막을 거상하였다. 측방 접근법을 시행한 모든 경우에 골이식재를 이식하였으며 초기 고정을 얻을 수 없을 때는 임플란트를 단계적으로 식립하였고, 초기 고정을 얻을 수 있을 때 임플란트를 식립하였다. 골이식재충전 후 판막을 재위치시키고 5-0 나일론 봉합사로 봉합하였다. 수술 후 항생제로는 Amoxicillin<sup>®</sup> (500mg×3, 1일) 또는 Augmentin<sup>®</sup> (375mg×3, 1일)을 처방하였고 소염진통제인 Ibuprofen<sup>®</sup> (200mg×3, 1일)을 일주일간 구강으로 투여하였다. 그리고 술 후 2주간 Chlorhexidine (0.1%)으로 하루에 3회 1분간 구내 소독을 지시하였다. 술 후 10일에 봉합을 제거하였다.

#### 2) 치조정 접근법

치조정 접근법을 통한 상악동저 거상술은 Summers<sup>6)</sup>가 제안한 방법에 따라 시행되었다. Epinephrine 1:100,000을 함유한 2% lidocaine(Xylestesin<sup>TM</sup>-A, 3M ESPE AG, Germany)으로 국소 마취 하에 상악동저 거상술이 필요한 부위에 치조정 수평절개와 인접치아의 열구절개를 시행하고 충분한 협측 수직절개를 시행하여 전충판막을 거상하였다. 잔존골의 골질이 유형 III 골질이라고 판단시 drilling을 이용하여 골절제하였고 유형 IV 골질이라고 판단되면 drilling하지 않고 osteotome을 이용하여 골절제한

후, 상악동 경계의 1~2mm 범위 내에서 조심스럽게 mallet으로 osteotome을 쳐서 상악동저를 거상시킨다. 상악동저 거상시 일부는 다양한 골이식재를 첨가하였고, 나머지는 골이식재를 첨가하지 않았다. 골이식재 충전 후 임플란트를 식립하고 판막을 재위치시키고 5-0 나일론 봉합사로 봉합하였다. 술 후 처방과 구강 위생 관리는 측방 접근법과 동일하게 시행하였다.

### 나. 임플란트 생존율 평가

#### 1) 임플란트 실패의 평가 기준

Albreksson 등<sup>12)</sup>에 의해 제시된 조건 중 일부 항목에 따라, 임플란트는 임상적인 동요도와 임플란트 주변에 기준 이상의 심한 골 소실과 방사선상 투과성을 가지는 경우를 실패라고 간주하였다. Rosenberg 등<sup>13)</sup>의 실패 시기에 따른 분류에 의거하여, Stage 1은 임플란트 식립 이후 이차수술을 하기까지의 기간, Stage 2는 이차 수술과 최종 보철물이 구강 내 완성되기까지의 기간, Stage 3은 최종 보철물 완성 후 1년 이내, Stage 4는 1년에서 5년 사이, 그리고 Stage 5는 5년 이후의 기간을 평가하였다.

#### 2) 생존율 평가 시 고려인자

##### (1) 잔존골 고정

임플란트 식립 직후에 촬영된 파노라마 방사선 사진으로 잔존골의 고정을 측정하였다. 환자의 치조정, 본래의 상악동저를 투사용지(tracing paper)에 표시하고 Hatano 등<sup>14)</sup>이 제안한 방법에 따라 치조정에서 본래 상악동저의 최저점까지의 거리를 디지털 캘리퍼로 측정하였으며 125%의 상의 확대율을 고려하여 보정 후 0.1mm 단위까지 기록하였다(Table 2).

##### (2) 수술 방법

상악동저 거상술 전에 방사선 사진과 임상검사를 통해 상악동 또는 구강 내에 질환의 증상이나 징후가 없음을 확인하였고, 측방 접근법은 상악동저 거상술을 먼저 시행하고 6~9개월 후 임플란트를 식립하는 단계적 식립법과 상악동 거상술과 함께 임플란

**Table 2.** Number of implants according to residual bone height

Residual bone height	Implant No.	%
< 4mm	5	2.5
4mm ~ 5mm	54	27
5mm ~ 6mm	28	14
6mm ~ 7mm	18	9
> 7mm	95	47

**Table 3.** Numbers of implants according to approach technique

Approach Tech.	Lateral App.	Crestal App.
Implant No.	73	127
Simultaneous	36	127
Staged	37	0

**Table 4.** Numbers of implants according to bone graft materials used in sinus floor elevation

Graft Material	Implant No.	%
Not used	73	36.5
Autogenous bone	9	4.5
Bio-Oss®	41	20.5
Auto + Bio-Oss®	58	29.0
Bio-Oss® + ICB®	19	9.5

Bio-Oss®: Deproteinized bovine bone (Geistlich Sons Ltd, Wolhusen, Switzerland)

ICB® (Rocky mountain Co. USA)

**Table 5.** Numbers of implants according to implant surface texture

Surface Texture	Implant No.	%
TPS	53	26.5
Acid etched	28	14
SLA	33	16.5
HA	34	17
RBM	52	26

TPS : Titanium plasma sprayed

HA : Hydroxyapatite coated

SLA : Sandblasted with large grit, acid etched

RBM : Resorable blast media

트 동시에 식립한 동시 식립법으로 시술되었고 치조정 접근법은 모두 동시 식립법으로 시술되었다(Table 3).

(3) 상악동 거상술에 사용된 이식재

이번 연구에서 사용한 이식재는 하악지에서 채득한 자가골과 Bio-Oss®(Geistlich Sons Ltd, Wolhusen, Switzerland), ICB®(Rocky mountain Co. USA) 등이며 이들을 단독 또는 혼합하여 사용하였다(Table 4).

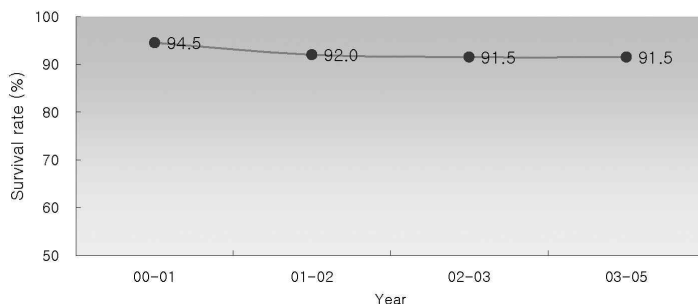
**Table 6.** Overall & cumulative survival rate of implants placed in sinus floor elevated maxilla

Overall Survival Rate		Implant No.	Survival Rate (%)	
Placed		183	91.5	
Failed		17	8.5	

Year	Failed Implant No.	%	C. S. R(%)	Valid (%)
0~1	11	5.5	94.5	64.7
1~2	5	2.5	92	29.4
2~3	1	0.5	91.5	5.9
3~5	0	0	91.5	0
Total	17	8.5		100

C .S. R: Cumulative survival rate.

**Figure 1.** Cumulative survival rate of implants placed in sinus floor elevated maxilla

#### (4) 임플란트 표면

이번 논문에서 조사된 상악동저 거상술 후 식립된 임플란트의 표면 형태는 titanium plasma-sprayed (TPS) 임플란트, acid etched 임플란트, sand-blasted with large grit, acid-etched(SLA) 임플란트, hydroxyapatite-coated(HA) 임플란트, re-sorbable blast media(RBM) 처리된 임플란트 등이며 평활면 임플란트는 연구 조사에 포함시키지 않았다(Table 5).

#### 3) 통계학적 분석

모든 데이터는 진료기록부를 토대로 정리하였다. 상악동저 거상술 후 임플란트의 생존율은 Kaplan-Meier 생존 분석으로 평가하였고 환자의 성별, 연령, 접근 방법, 이식재의 종류, 수술 횟수, 잔존골 고경, 식립된 임플란트의 표면 처리 방법 등이 생존율에 미치는 영향을 평가하기 위하여 SPSS version

12.0 for WIN(SPSS Inc. USA)의 Chi-square test를 이용하여 분석하였고 통계학적 유의성은  $P < 0.05$  수준으로 간주하였다.

### III. 결과

#### 1. 상악동저 거상술 후 식립된 임플란트의 전체적 생존율

총 200개의 임플란트가 상악동저 거상술 후에 식립되었고 임플란트의 5년간 생존율은 91.5%를 보였고, 누적 생존율은 최종 보철을 장착, 교합력 부하 후 2년에 일정한 수치를 보였다(Table 6, Figure 1).

#### 2. 성별, 연령, 부위에 따른 생존율

상악동저 거상술 후 식립된 임플란트의 성별에 따

**Table 7.** Survival rate of implants according to gender and age and operation site

Gender	State		Survival rate (%)	P value
	Placed	Failed		
Male	103	11	90.4	0.502
Female	80	6	93.0	

Age	State		Survival rate (%)	P value
	Placed	Failed		
31 ~40	29	3	90.6	0.369
41 ~50	58	8	87.9	
51 ~60	76	6	92.7	
61 ~70	20	0	100	

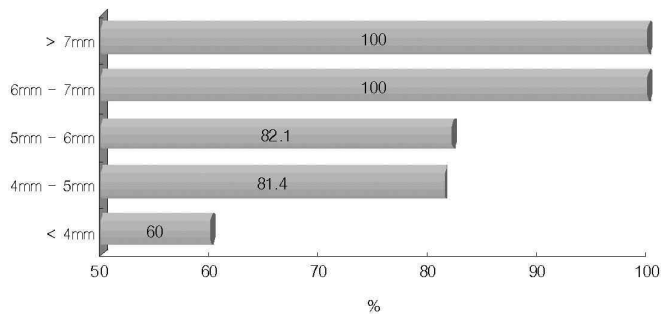
Site	State		Survival rate (%)	P value
	Placed	Failed		
Right area	96	10	90.6	0.615
Left area	87	7	92.6	

Right area: # 14, 15, 16, 17. Left area: # 24, 25, 26, 27.

**Table 8.** Survival rate of implants according to residual bone height

Residual bone height	State		Survival Rate (%)	P value
	Placed	Failed		
< 4mm	3	2	60.0	0.001
4mm ~ 5mm	44	10	81.4	
5mm ~ 6mm	23	5	82.1	
6mm ~ 7mm	18	0	100	
> 7mm	95	0	100	

Statistically significant  $p<0.05$



**Figure 2.** Survival rate of implants according to residual bone height

Table 9. Survival rate of implants according to approaches for sinus floor elevation

Approach Tech.		State		Survival rate (%)	P value
		Placed	Failed		
Lateral App.	Simultaneous	34	3	91.7	0.525
	Staged	34	2	94.6	
Crestal App.		115	12	90.3	

Table 10. Survival rate of implants by graft materials

Graft material	State		Survival rate (%)	P value
	Placed	Failed		
Not used	67	6	91.8	0.302
Autogenous bone	7	2	77.8	
Bio-Oss®	36	5	87.8	
Auto+Bio-Oss®	54	4	93.1	
Bio-Oss®+ICB®	19	0	100	

Bio-Oss®: Geistlich Sons Ltd, Wolhusen, Switzerland. ICB®: Rocky mountain Co.USA

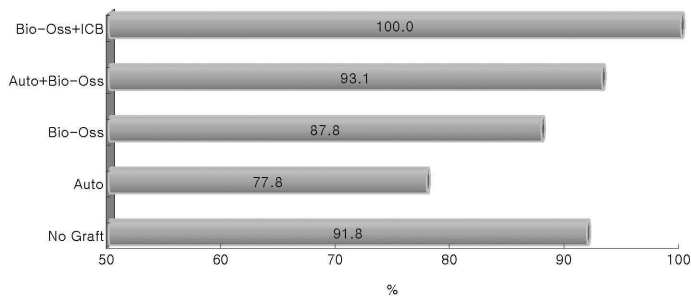


Figure 3. Survival rate of implants according to bone graft material

른 생존율은 남성과 여성에서 각각 90.4%와 93.0% 였다(Table 7). 연령에 따른 생존율은 41~50세에서 생존율이 87.9%로 가장 낮게 나타났고, 61~70세에 서는 100%로 높게 나타났다. 그러나 각 연령대에서 의 생존율은 통계학적으로 차이가 없었다. 상악동저 거상술 후 식립 위치에 따른 생존율은 우측 소, 구치 부와 좌측 소, 구치부 각각 90.6%와 92.6%로 나타 났으며 식립 위치에 따른 임플란트의 생존율은 통계 적으로 차이가 없었다.

### 3. 잔존골의 고경에 따른 생존율

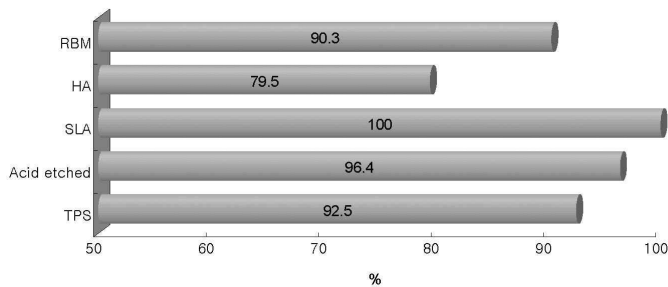
잔존골의 고경에 따른 생존율은 각각 60%, 81.4%, 82.1%, 100%, 100%(Table 8, Figure 2)로 나타나 5mm 이하 잔존골 고경을 가지는 경우 생존 율이 낮았고, 6mm 이상의 고경을 가진 군과 비교하 여 통계학적으로 유의성 있게 낮은 생존율을 가진다 (Table 8).

**Table 11.** Survival rate of implants according to implant surface texture

Surface Texture	State		Survival rate (%)	P value
	Placed	Failed		
TPS	49	4	92.5	0.033
Acid etched	27	1	96.4	
SLA	33	0	100	
HA	27	7	79.5	
RBM	47	5	90.3	

TPS : Titanium plasma sprayed  
HA : Hydroxyapatite coated

SLA : Sandblasted with large grit, acid etched  
RBM : Resorable blast media



**Figure 4.** Survival rate according to implant surface texture

#### 4. 수술방법에 따른 생존율

측방 접근법과 치조정 접근법에 의한 시술 후 식립된 임플란트의 생존율은 각각 93.2%, 90.3%로 각각 나타났으며 접근법간 생존율 차이는 없었다. 또한 측방 접근법을 시행 후 임플란트를 동시 식립한 경우와 단계적 식립한 경우의 생존율은 91.7%와 94.6%로 나타났으며 통계학적으로 유의하지는 않았다(Table 9).

#### 5. 이식재에 따른 생존율

이식재 종류에 따른 분석 결과를 보면 이식을 하지 않은 경우, 자가골만 이식한 경우, Bio-Oss®만 이식한 경우, 자가골과 Bio-Oss®를 혼합 이식한 경우, Bio-Oss®와 ICB®를 혼합 이식한 경우의 생존율은 각각 91.8%, 77.8%, 87.8%, 93.1%, 100%로 나

타났다(Table 10, Figure 3). 각각의 이식재간 생존율의 차이는 통계학적으로 유의하지 않았다(Table 10).

#### 6. 임플란트 표면에 따른 생존율

표면 처리에 따라 TPS, acid etched, SLA, HA, RBM로 분류했을 때 각각의 생존율은 92.5%, 96.4%, 100%, 79.5%, 90.3%로 HA 처리된 임플란트의 생존율은 다른 방법으로 처리한 임플란트의 생존율과 비교하여 통계학적으로 낮은 수준을 보였다(Table 11, Figure 4).

### IV. 고안

상악 구치부는 골질이 약하여 치아 상실 시 생리적 치조제 흡수가 심하고, 상악동 내 함기화로 임플란트를 식립할 부위의 치조골 고경이 부족하여 임플

란트를 시술하는 임상가에게는 넘어야 할 큰 과제이다. 상악 구치부에서 치조골 고경이 충분하지 못하고 골질이 약할 때에 가장 우선적으로 고려하는 것이 상악동저에 골이식을 하거나, 치조골을 수직적으로 증가시키는 골이식을 하는 경우이다. 이때 수술 방법과 이식재, 임플란트의 종류와 식립 시기 및 보철의 종류 등에 따라 그 예후에 영향을 줄 수 있다. 기존의 연구를 통해 이식재의 종류와 임플란트 표면의 특성이 임플란트의 장기간 안정에 영향을 끼친다는 사실이 밝혀졌으나<sup>15)</sup> 다른 요인들, 즉, 연령, 전신 질환, 생활 습관 요소, 잔존골 고경, 수술 방법, 상악동저 거상술 후 임플란트의 단계적 식립 또는 동시 식립 등이 골이식한 상악동에 식립한 임플란트의 생존에 영향을 주는지 여부는 명확하게 밝혀지지 않았다.

Fugazzotto와 Vlassis<sup>15)</sup>는 상악동저 거상술 후 식립된 임플란트의 성공률이 97%라고 보고하였다. Hürzeler 등<sup>16)</sup>은 상악동저 거상술 후 임플란트 성공률은 90.3%이며 성별, 임플란트 길이와 위치 등은 성공률에는 영향을 미치지 않는다고 하였다. 이와 유사하게 이번 연구에서 5년 누적 생존율은 91.5%였고 성별, 나이, 그리고 식립 위치는 상악동저 거상술 후 식립된 임플란트의 장기적 생존율에 영향을 미치지 않음을 알 수 있었다.

Jensen 등<sup>17)</sup>은 상악동저 거상술 후 식립된 임플란트의 실패 원인을 분석하여 잔존 치조골의 고경이 치료 방법을 결정하는데 있어 매우 중요한 요소라고 하였다. 잔존골 고경이 얇은 치조골에서는 골을 이식하여 임플란트의 움직임을 기계적으로 막아주지 않는 한 임플란트는 초기 안정을 충분히 얻을 수 없다. 따라서 골이식 방법과 치료계획을 결정하기 위하여 잔존골의 최소 고경에 대한 지침을 정해야 한다. 임플란트의 초기 고정을 위해서는 치조골이 적어도 4mm 필요하며 4mm 미만인 경우 임플란트를 기계적 고정을 얻기 어려워 단계적 식립을 권유한다<sup>18)</sup>. 비록 아직까지 즉시 임플란트 식립을 위해 필요한 절대적인 최소 골량의 기준은 합의가 되지 못했지만, 치유기간 동안 임플란트가 움직일 위험이 있

는 경우에는 단계적 식립을 시행해야 한다. Toffler<sup>19)</sup>는 5mm 이상의 잔존골 높이를 가진 경우에는 94.7%가 생존하였고 잔존골이 4mm 이하인 경우 생존율이 73.3%로 떨어진다고 발표하였다. 이번 연구에서도 잔존골의 고경에 따른 생존율의 차이가 나타났으며 4mm 미만에서 생존율이 60%로 낮게 나타났다. 또한 잔존골 고경이 4~6mm 사이에서도 생존율이 82.1%로 낮게 조사되었는데 이는 5~6mm 잔존골 고경에서 치조정 접근을 통한 동시 식립한 임플란트의 생존율이 낮기 때문이라고 사료된다.

임플란트를 식립하기 위한 상악동저 거상술의 일반적인 술식은 두 가지로 나눌 수 있다. 첫째는 외측 골창을 통한 측방 접근법이고 둘째는 치조정 접근법이다. 그리고 임플란트의 식립 시기에 의한 동시 식립을 선택할지, 또는 단계적 술식을 선택할지는 치조능에 존재하는 골량이 가장 우선적인 고려 사항이라고 할 수 있다. Hall과 McKenna<sup>20)</sup>는 측방 접근법을 이용한 단계적 식립을 시행하여 5년간 관찰한 결과 90%의 임플란트 성공률을 보고하였으며 Hallman 등<sup>21)</sup>은 이중골과 합성골, 자가골을 혼합하여 시행하고 6개월 후에 임플란트를 식립하고 1년간 관찰한 연구에서 90.7%의 생존율을 보고하였다. Summers<sup>6)</sup>에 의한 상악동저 거상술과 동시에 임플란트를 식립한 연구에서도 18개월간 관찰한 결과 96%의 성공률을 보인다고 보고하였다. Jensen 등<sup>17)</sup>은 상악동저에 골이식을 시행하고 동시에 임플란트를 식립했을 때 상악동저 거상술 6~9개월 후 단계적으로 식립한 임플란트를 비교하여 5년 경과 후 동시 식립한 임플란트의 성공률은 85.8%였으며 이는 단계적 식립술의 성공률과 통계학적으로 유의한 차이가 없었다고 보고하였다. 이번 연구에서도 위와 비슷한 결과인 측방 접근법, 치조정 접근법의 생존율은 각각 93.2%, 90.3%를 나타냈으며 치조정 접근법 시술 후 동시 식립한 경우와 측방 접근법으로 동시 식립한 경우와 단계적 식립한 경우에 생존율의 유의성 있는 차이가 없었다.

상악동저 거상술시 이식재료는 자가골이 황금률로 여겨지고 있다. Jensen과 Sennerby<sup>22)</sup>는 상악동저

거상술 후 6~14개월에 임상적으로 회수된 티타늄 임플란트를 조직학적으로 분석하여 광화된 망상 동종골보다 자가골을 이용한 경우 임플란트 주위로 많은 양의 생활골이 나타났다고 보고하였다. 또한 상악동저 거상술시 자가골과 탈회 동종골을 혼합하여 골이식을 시행한 경우보다 자가골만으로 골이식을 한 경우에 우수하다고 보고하였다. 그러나 자가골의 사용은 공여부의 불건정성, 희소한 가용성, 구강 내의 부가적인 수술 부위를 필요로 하는 등 부가적인 불편함과 단점이 증가하고, 얻을 수 있는 골량의 한계가 있다. 이러한 한계들을 극복하기 위하여 자가골과 골대체제의 혼합 이식을 사용하고 있다. Jensen<sup>23)</sup>은 상악동저 거상술과정에서 탈회동결건조동종골을 이식한 후 11년 이상의 기간 동안 임플란트 생존을 평가하였는데 다른 이식재를 사용하였을 때와 비교하여 받아들일 만한 기준에 부합된다고 하였고 또한 임플란트 생존율, 골이식재의 기능 또는 장기간의 임플란트 주위 및 상악동 내 골 고경의 유지 측면에서도 좋은 결과를 얻었다고 발표하였다. 또한 자가 이식재나 탈회 동종골 이식재로 상악동 이식을 하는 경우 골이 25% 가량 흡수되는 경향이 있으며 상악동의 골밀도는 원래의 골과 비슷해진다고 하였다. 따라서 상악동저 거상술 후 이식재의 흡수를 최소화하기 위해 이중골 이식재와 합성골 이식재가 사용되었다. Valentini와 Abensur<sup>24)</sup>는 관찰 비교 연구를 통해, 순수 자가골만을 이식한 경우보다 이중골 이식재로만 이식한 상악동에 식립한 임플란트의 생존율이 높았다고 발표하였다. Hising 등<sup>25)</sup>은 이중골 이식재(Bio-Oss®, Osteohealth®)만 이식한 상악동에서 임플란트 생존율은 92%였고, Bio-Oss®와 자가골을 혼합 이식한 경우는 77.2%였다고 보고하였다. 1996년 Sinus Consensus Conference<sup>17)</sup>에 발표된 증례들에서는 동종골 이식재에 비해 이중골 이식재로 이식한 상악동에서 술 후 3년에 촬영한 파노라마 방사선 사진상 재합기화의 증거가 거의 없었는데 이런 안정성은 이식재가 완전히 흡수되지 않고 신생 생활골이 형성될 때까지 잔존한다는 사실로 설명되었다. Landi 등<sup>26)</sup>은 이중골 이식재가 상악동저 거상

술에 성공적으로 사용될 수 있다고 발표하였다. 이번 연구에서 사용된 이식재에 따른 생존율은 자가골만 이식한 경우, Bio-Oss®만 이식한 경우, 자가골과 Bio-Oss®을 이식한 경우, Bio-Oss®와 ICB®를 혼합하여 이식한 경우에 각각 77.8%, 87.8%, 93.1%, 100%로 조사되었다. 자가골만 이식한 경우 77.8%로 생존율이 낮게 조사되었는데 이는 증례가 적었고 술전의 원래 골 상태가 좋지 않은 경우 사용하여 실패율이 높았던 것으로 사료된다.

임플란트 형태도 상악동저 거상술 후 식립된 임플란트의 성공에 영향을 미친다. 임플란트의 여러 형태적 특성 중에서도 특히 표면 거칠기는 골-임플란트 접촉 정도에 많은 영향을 미치는 것으로 알려져 있다. 임플란트에 거친 표면을 형성하기 위한 방법으로 TPS, acid etched, SLA, HA coated, RBM 등이 있다. Babbush 등<sup>27)</sup>은 응력이 집중되는 곳에 티타늄 분사 피복을 하여 최소화함으로써 힘의 분산에 유리하다고 보고하였다. 티타늄 표면에 산화알루미늄이나 산화티타늄을 모래 분사만 하거나 모래 분사 후 산으로 부식하는 방법에 따른 표면처리와 골유착에 대한 연구도 보고되었고 일부 학자들은 SLA 처리로 세포의 활성을 촉진시켜 골과 임플란트의 접촉을 더욱 빠르게 일으켜 치료기간을 단축할 수 있으며 임상적으로 높은 성공률을 보고한 바 있다<sup>28,29)</sup>. Predeck 등<sup>8)</sup>은 표면의 거칠기는 혈관과 신경골의 침입을 허용하고 골 침착에 중요한 의의를 갖는다고 보고하였으며 Buser 등<sup>28)</sup>과 Wennerberg 등<sup>29)</sup>의 연구와 Lazzara 등<sup>30)</sup>의 최근 연구 결과는, 거친 표면을 가지는 임플란트가 평활 표면을 가지는 임플란트보다 많은 골-임플란트 접촉을 가진다고 보고하였다. Del Fabbro 등<sup>7)</sup>은 자가골만 이식된 부위에 식립한 임플란트의 생존율을 조사하였는데 실패한 임플란트의 87.8%가 평활면 임플란트였다고 발표하였다. 이번 연구에서 평활 표면의 임플란트는 조사에서 제외시켰으므로 비교하기는 어렵지만 상악동저 거상술 후 임플란트 식립시 거친 표면을 가진 임플란트를 식립하는 것이 골유착에 보다 유리할 것이라고 여겨진다. 그리고 이 연구에서 수산화인염을 피복한 임

플란트의 생존율이 79.5%로 낮게 조사되었는데 이는 초기에는 골유착이 높게 나타나지만 장기간 수산 화인염이 용해되거나 떨어져 나올 수 있으며, 구강 내 노출 시 임플란트 주위의 염증을 야기시켜 골소실을 일으킨 것으로 추측할 수 있다.

상악동저 거상술은 임플란트 생존율의 좋은 예후를 가진 환경을 만들기 위한 현재 안전하고 잘 정리된 술식이다. 이번 연구에서 요인별, 조건별 차이는 있으나 상악동저 거상술 후 식립된 임플란트의 5년간 생존율로 보아 상악동저 거상술 후 임플란트의 식립은 상악 구치부의 불리한 조건을 개선시켜 임플란트 생존율을 높이는 방법이다. 그리고 생존율에는 임플란트 표면과 잔존골 고경이 영향을 미치는 것을 알 수 있었다. 그 외에 이번 연구에서는 포함되지 않았으나 차폐막의 사용 여부, 이식 후 성숙기간, 그리고 흡연, 교합, 보철물의 형태 등 다양한 변수들이 상악동저 거상술 후의 식립된 임플란트 생존율에 영향을 미칠 수 있어 이에 대한 연구가 추가적으로 필요할 것이다.

## V. 결론

이번 연구에서는 96명의 환자에 상악동저 거상술 후 식립한 200개 임플란트의 5년 생존율을 성별, 연령, 식립 부위, 이식재의 종류, 임플란트의 표면, 수술 방법, 잔존골 고경에 따라 조사하여 아래와 같은 결론을 얻을 수 있었다.

1. 임플란트 생존율은 91.5%이었고, 누적 생존율은 최종 보철 장착 2년 후부터 안정된 수치를 갖는다.
2. 남성과 여성의 생존율은 유사하였고 41~50세에서 생존율이 87.9%로 가장 낮게 나타났고, 61~70세에서는 100%로 나타났다.
3. 임플란트의 식립 위치에 따른 생존율은 좌측 소구치부가 우측 소구치부가 구치부와 유사하였다.
4. 잔존골의 고경에 따른 생존율의 차이가 있었으며 4 mm 미만에서 생존율이 60%로 낮게 나타

났다( $P<0.05$ ).

5. 치조정 접근법과 측방 접근법을 비교 시, 각각 90.3%, 93.2%의 생존율로 차이가 없었다.
6. 자가골만을 사용하는 경우 77.8%로 생존율이 낮았고 다른 골 대체 물질과의 혼합 사용은 생존율이 더 높았으나 통계적으로 유의하지는 않았다.
7. 임플란트 표면 처리에 따른 생존율은 HA처리된 군에서 79.5%로 다른 처리된 군에 비해 유의성 있게 낮았고 TPS, acid etched, SLA, RBM 군의 경우는 유사한 생존율을 보인다.

성별, 연령, 식립 부위는 생존율에 영향을 주지 않지만 이식재의 종류, 임플란트 표면 특성이 생존율에 영향을 주어 상악동 거상술시 적절한 재료의 선택이 필요할 것이다. 그리고 잔존골 고경이 영향을 주므로 4mm 미만의 잔존골에 있어서는 단계적 식립을 고려해야 하며 술 후 치유기간을 고려하여 임플란트 식립시 초기 고정을 얻을 수 있는 숙련된 수술 방법이 필요할 것이다.

## VI. 참고문헌

1. Mish CE. Bone Character: Second vital implant criterion. Dent Today 1998;7:39-40.
2. Friberg B, Sennerby L, Roos J, Lekholm U. Identification of bone quality in conjunction with insertion of titanium implants. A pilot study in jaw autopsy specimens. Clin Oral Implants Res 1995;6:213-219.
3. Graziani F, Donos N, Needleman I et al. Comparison of implant survival following sinus floor augmentation procedures with implants placed in pristine posterior maxillary bone: A systemic review. Clin Oral Implants Res 2004;15:677-682.
4. Wallace SS, Froum SJ. Effect of maxillary sinus augmentation on the survival of en-

- osseous dental implants. A systemic review. *Ann Periodontol* 2003;8:328–343.
5. Boyne PJ, James RA. Grafting of the maxillary sinus floor with autogenous marrow and bone. *J Oral Surg* 1980;38:613–617.
6. Summers RB. The osteotome technique: Part 3—less invasive methods of elevating the sinus floor. *Compend Contin Educ Dent* 1994;15:698–708.
7. Del Fabbro M, Testori T, Francetti L, Weinstein R. Systematic review of survival rates for implants placed in the grafted maxillary sinus. *Int J Periodontics Restorative Dent* 2004;24:565–577.
8. Predecki P, Stephan JE, Auslaender BA, Mooney VL, Kirkand K. Kinetics of bone growth into cylindrical channels in aluminum oxide and titanium. *J Biomed Mater Res* 1972;6:375–400.
9. Jensen OT. The sinus bone graft. 2nd ed. Quintessence Publishing Co., 2006:223–226.
10. Kent J, Block M. Simultaneously maxillary sinus floor bone grafting and placement of hydroxyapatite-coated implants. *J Oral Maxillofac Surg* 1989;47:238–242.
11. Block MS, Kent JM. Sinus augmentation for dental implants: The use of autogenous bone. *Int J Oral Maxillofac Surg* 1997;55:1281–1286.
12. Albrektsson T, Zarb G, Worthington P, Eriksson AR. The long-term efficacy of currently used dental implant: A review and proposed criteria of success. *Int J Oral Maxillofac Implants* 1986;1:11–25.
13. Rosenberg ES, Cho SC, Elian N et al. A comparison of characteristics of implant failure and survival in periodontally compromised and periodontally healthy patients: a clinical report. *Int J Oral Maxillofac Implants* 2004;19:873–879.
14. Hatano N, Shimizu Y, Ooya K.A. Clinical long-term radiographic evaluation of graft height changes after maxillary sinus floor augmentation with a 2:1 autogenous bone/xenograft mixture and simultaneous placement of dental implants. *Clin Oral Implants Res* 2004;15:339–345.
15. Fugazzotto PA, Vlassis J. Long-term success of sinus augmentation using various surgical approaches and grafting materials. *Int J Oral Maxillofac Implants* 1998;13:52–58.
16. Hürzeler MB, Kirsch A, Ackermann KL, Quiñones CR. Reconstruction of the severely resorbed maxilla with dental implants in the augmented maxillary sinus: a 5-year clinical investigation. *Int J Oral Maxillofac Implants* 1996;11:466–475.
17. Jensen OT, Shulman LB, Block MS, Iacono VJ. Report of the Sinus Consensus Conference of 1996. *Int J Oral Maxillofac Implants* 1998;13:11–45.
18. Ioannidou E, Dean JW. Osteotome sinus floor elevation and simultaneous, non-submerged implant placement: case report and literature review. *J Periodontol* 2000;71:1613–1619.
19. Toffler M. Minimally invasive sinus floor elevation procedures for simultaneous and staged implant placement. *NY State Dent J* 2004;70:38–44.
20. Hall D, McKenna SJ. Bone graft of the maxillary sinus floor for Bränemark implants. *Oral Maxillofac Surg Clin North Am* 1991;3:869–875.
21. Hallmann M, Hedin M, Sennerby L et al. A prospective 1-year clinical and radiographic study of implants placed after

- maxillary sinus floor augmentation with bovine hydroxyapatite and autogenous bone. *J Oral Maxillofac Surg* 2002;60:227–284.
22. Jensen OT, Sennerby L. Histologic analysis of clinically retrieved titanium microimplants placed in conjunction with maxillary sinus floor augmentation. *Int J Oral Maxillofac Implants* 1998;13:513–521.
  23. Jensen OT. Allogeneic bone or hydroxyapatite for the sinus lift procedure? *J Oral Maxillofac Surg* 1990;48:771.
  24. Valentini P, Abensur DJ. Maxillary sinus grafting with anorganic bovine bone: a clinical report of long-term results. *Int J Oral Maxillofac Implants* 2003;18:556–560.
  25. Hising P, Bolin A, Branting C. Reconstruction of severely resorbed alveolar ridge crests with dental implants using a bovine bone mineral for augmentation. *Int J Oral Maxillofac Implants* 2001;16:90–97.
  26. Landi L, Pretel RW Jr, Hakimi NM et al. Maxillary sinus floor elevation using a combination of DFDBA and bovine-derived porous hydroxyapatite: a preliminary histologic and histomorphometric report. *Int J Periodontics Restorative Dent* 2000;20:574–583.
  27. Babbush CA, Kent JN, Misiek DJ. Titanium plasma-sprayed screw implants for the reconstruction of the edentulous mandible. *J Oral Maxillofac Surg* 1986;44:274–282.
  28. Buser D, Schenk RK, Steinemann S et al. Influence of surface characteristics on bone integration of titanium implants. A histomorphometric study in miniature pigs. *J Biomed Mater Res* 1991;25:889–902.
  29. Wennerberg A, Albrektsson T, Andersson B et al. A histomorphometric and removal torque study of screw-shaped titanium implants with three different surface topographies. *Clin Oral Implants Res* 1995;6:24–30.
  30. Lazzara RJ, Testori T, Trisi P et al. A human histologic analysis of osseointegration and machined surfaces using implants with 2 opposing surfaces. *Int J Periodontics Restorative Dent* 1999;19:117–129.

# Survival analysis of implants placed in the sinus floor elevated maxilla

Jong–Yeon Park<sup>1,3</sup>, Ok–Su Kim<sup>1,2</sup>, Gyeong–Ho Ryoo<sup>3</sup>

1. Dept. of Periodontology, School of Dentistry, Chonnam National University

2. Dental Science Research Institute, Chonnam National University

3. Gwang–Ju MIR Dental Hospital

**Objective:** The sinus floor elevation procedures have been used to facilitate implant placement in the severely atrophic posterior maxilla. Many variables may have an influence on the outcomes of the sinus floor elevation in combination with implant treatment. The aim of this study was to analyze survival rate of implants placed in the edentulous maxillae of patients in whom sinus floor elevation was undertaken according to variables.

**Materials and Methods:** It consisted of 96 patients(50 male and 46 female), ranging in age from 31 to 70 years(mean 49 years), who underwent sinus floor elevation procedure(94 implants in left side and 106 implants in right side) from 2001 to 2002. A total of 200 implants were placed in the grafted sinus(73 implants in lateral approach and 127 implants in crestal approach). All implants were restored by fixed prosthesis. All patients were healthy. Follow–up periods for implants were between 48 to 60 months.

**Results:** The cumulative survival rate of implants was 91.5%. Gender, age and operation site did not have an influence on the survival rate. There was statistically significant differences for the implants which placed in less than 4 or 5 mm residual bone height, the survival rate was 60%, 81.4% respectively ( $p<0.05$ ). There was no statistically significant difference of implants survival rate according to approach technique. The survival rate for 100% autogenous bone grafts was lower with respect to composite grafts containing autogenous bone and 100% substitutes. The survival rate for hydroxyapatite–coated implants was statistically significant lower than other textured group ( $p<0.05$ ).

**Conclusion:** Residual bone height, surface texture and graft materials have an influence on the survival rate. To use autogenous bone as a part of a composite bone replacement, implant texture which leads to more favorable implant–bone interface were necessary. To determine residual bone height for initial implant stability was important.

---

**Key words :** Sinus floor elevation, Graft, Survival rate, Implants