

# 골 내 결손 치료 시 법랑 기질 단백질과 이종골 이식 및 혈소판 농축 혈장의 골 재생 효과에 대한 디지털 공제술의 정량적 분석

한금아 · 임성빈 · 정진형 · 홍기석

단국대학교 치과대학 치주과학교실

## I. 서론

치주치료의 최종목표는 치주질환에 의해 파괴된 치주조직을 재건하고 더 이상의 파괴를 방지하여 치주조직의 건강을 오랜 기간 유지하는 것이다<sup>1)</sup>. 치주치료의 목적은 치주낭을 감소하고 질환의 진행을 방지하는 것인데, 통상적인 치주치료를 할 경우 잔존 치주낭이 6mm 이상인 경우에는 치료 후에도 치주조직 붕괴의 위험성이 크다고 볼 수 있다<sup>2)</sup>. 이에 치주조직의 재생이라는 개념이 치주치료에 도입되었는데 ‘재생’이라는 용어는 손상된 조직의 구조나 기능이 완전히 회복되는 재건을 의미하는 것으로 그 개념이 확립되었다<sup>3)</sup>. 치주치료에서 재생이라는 것은 치주조직이라는 하나의 조직 형태를 생성하는 것으로, 조직 재생에 있어서 가장 중요한 것은 조절 가능한 일련의 과정과 반응을 자극하여 완전한 조직을 형성하는 것이다<sup>4)</sup>. 골 내 결손 치료 시 차단막의 사용에 의해 재생된 백악질과 치근 상아질 사이의 신 부착은 원래의 백악질과 치근 상아질 사이의 부착과 그 강도나 연속성 면에서 차이가 나기 때문에, 최근에는 이를 두고

‘재생’이라는 용어를 사용하는데 있어 회의적인 입장을 취하고 있다<sup>1,4)</sup>. 또한 차단막의 위치에 따른 골 재생량의 한계가 있고, 막의 노출 시 감염의 위험성이 크며, 흡수성 막일 경우 그것의 분해에 따르는 치유 지연이 발생할 수도 있다<sup>12-15)</sup>. 그리하여 기존의 치주조직의 재생 술식과는 다른 좀 더 진전된 술식들이 제안되어 왔는데, 이는 성장과 분화 인자를 이용하는 방법, 세포 외 기질 단백질과 부착 인자의 적용, 그리고 골 대사 매개체의 사용으로 나누어 볼 수 있다<sup>4)</sup>. 이 중 세포 외 기질 단백질인 법랑 기질 단백질은 불용성 구상복합체로서 미분화된 간엽세포를 자극하여 백악질 형성을 유도함으로써 치주조직을 재생한다. 이는 법랑 기질 단백질이 세포에 부착하여 세포의 기능을 지시하는 것으로 골 유도가 아닌 골 형성 촉진 효과를 가지며, 치근 흡수나 유착 또는 이물반응 등의 조직 부작용이 없고 새로 생성된 치주인대나 골 조직의 양과 질은 원래의 것과 유사한 장점이 있다<sup>2)</sup>. 이러한 법랑 기질 단백질을 정화시키고, 안정적으로 동결 건조시켜 젤 형태로 만든 Emdogain<sup>®</sup>은 흡수성 이식재로 Hoang 등<sup>5)</sup>은 6개월 된 돼지 치아

\*교신저자: 임성빈, 충남 천안시 신부동 단국대학교 치과대학 치주과학교실, 우편번호: 330-716  
E-mail: boneperi@dankook.ac.kr

의 치관에서 법랑 기질 단백질을 분리하여 만든 복합체가 치주인대 세포의 증식과 이주를 촉진한다고 하였고, Yukna와 Mellonig 등<sup>6)</sup>은 이것이 치주인대 세포와 골세포에 영향을 미쳐 치주 조직의 재생을 자극한다고 하였다. 이는 불용성의 법랑 기질 단백질과 매개 용액인 Propylene glycol alginate로 구성되어 임상에서 이용되고 있다.

치주 재생에 있어 또 다른 접근 방식으로는 성장 인자를 이용하는 방법이 있다. 혈액을 채취하여 두 번의 원심분리를 통해 적혈구와 혈장을 제외시킨 혈액 성분을 농축 혈소판이라 하며 이는 일반 혈액에 비해 혈소판의 농도가 3-4배에 이른다<sup>7)</sup>. 이런 농축 혈소판에는 PDGF, TGF- $\beta$ 1, TGF- $\beta$ 2, IGF 등의 골 성장인자가 확인되었으며 PDGF는 혈소판 응집 후 일어나는 국소적 작용에 의하여 골 형성과 창상 치유에 주로 관계하는 것으로 알려져 있고 TGF- $\beta$ 는 골 재생을 개시할 뿐만 아니라 골 이식체의 성숙과 재형성을 포함한 장기간 치유와 골 재생을 유지한다<sup>8,9)</sup>. IGF는 조골세포의 수를 늘려서 골 침착을 촉진하기 위해 골 형성 동안 조골세포에 의해 분비되는 성장인자로 알려져 있다. 혈소판 농축 혈장과 함께 골 이식한 것이 혈소판 농축 혈장 없이 골 이식한 것보다 더 성숙된 상을 보였다고 평가하였으며 진정한 혈소판 농축 혈소판의 임상적 가치는 골의 형성 속도를 증가시키는 것이다<sup>10)</sup>.

이에 본 연구에서는 골내 결손부에 법랑 기질 단백질과 이종골 또는 혈소판 농축 혈장과 이종골을 이식한 후 술 전, 술 후 1개월, 3개월, 6개월의 골 밀도의 변화를 디지털 공제술에 의해 정량적으로 분석하고자 하였다.

## II. 연구대상 및 방법

### 1. 연구대상

단국대학교 치과대학 부속 치과병원 치주과에 내원

한 치주질환 환자들 중 상, 하악 구치부에 골내 결손을 가진 24명의 전신질환이 없는 건강한 환자를 연구 대상으로 하였다. 치주 판막 수술 시 인접면에 골 연하 치주낭이 존재하는 경우, 과도한 치아우식증이 있거나 외상성 교합이 있는 치아, 실패치 이거나 위치 이상을 보이는 치아, 대합치 또는 인접치를 상실한 치아는 연구대상에서 제외시켰다. 이중 무작위로 실험 1군은 이종골과 법랑 기질 단백질(Emdogain®, Biora, Sweden)을, 실험 2군은 이종골과 혈소판 농축 혈장을 이식하였다. 이때 사용한 이종골 이식재료는 Bovine derived bone powder(BBP®, Oscotec, Korea)였다.

### 2. 연구방법

#### 1) 술 전 처치

외과적 수술 한 달 전에 치석 제거술을 시행하고 환자에게 구강위생교육을 실시하였다.

#### 2) 방사선학적 검사

외과적 수술을 하기 전에 polyvinyl siloxane 재료의 교합면 인상재인 Gun type의 Occlusion® (Futar, Germany)을 이용하여 대상치아의 상, 하악이 동시에 교합되는 교합상을 제작하고 이를 XCP 필름 유지 장치에 rubber adhesive로 부착시켰다. 반복 촬영의 사이에는 촬영 대상 및 교합판을 완전히 철거한 후 다시 위치시킴으로써 임상에서의 경시적 촬영 상태를 재현하였다. 이후에 수술 1개월, 수술 3개월, 수술 6개월 후에 방사선 촬영을 시행하였다. 방사선원은 Trophy intraoral x-ray generator(70Kvp, 8mA, France)이며, 방사선 촬영 후 Digora®FMX(Soredex, Helsinki, Finland)를 사용하여 이미지를 획득하였는데, PSP imaging plate를 Digora®FMX(Soredex, Helsinki, Finland)의 모니터 아래에 있는 read-out unit에서 스캔을 하여 이미지의 영상을 판독하였다.




Figure 1. Customized XCP film holder with Occlusion® impression material on the biter block

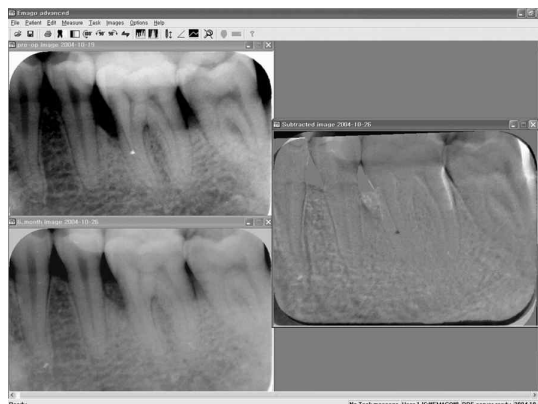


Figure 2. Digital subtraction radiography using DSR program(Emago/advanced v3.42)

### 3) 혈소판 농축 혈장의 제작

연구 대상의 정맥에서 혈액 10ml를 채취하여 1.5ml의 씨티지®(한국 유니타이드제약, Korea)용액이 들어있는 튜브에 넣어 혈액의 응고를 방지하였다. 원심분리기(Placon®, Oscotec, Korea)를 이용하여 채취된 혈액을 3분 동안 2000xg로 원심 분리하여 상층의 혈장과 하층의 적혈구 층으로 나뉘면 Gilson 피펫을 이용하여 상층만 분리한 후 5분간 5000xg로 원심 분리하였다. 최상층의 혈소판 희석 혈장과 혈소판이 풍부한 buffy coat, 최하층의 잔여 적혈구가 남게 되면, 다시 Gilson 피펫을 이용하여 상층의 혈소판 희석 혈장을 제거한 후 buffy coat를 포함한 1cc의 혈소판 농축 혈장을 제조하였다.

### 4) 법랑 기질 단백질(Emdogain®)

법랑 기질 단백질은 구강 내 적용이 용이하도록 syringe형태로 되어있으며, 근단부에서 치조정 방향으로 노출된 치근면에 적용하였다.

### 5) 외과적 수술

치주조직을 최대한 보존하기 위해서 열구 내 절개를 시행하여 관막을 거상한 후, 치근면 활택술과 육아조직을 제거하고 Tetracycline HCl로 치근면 처치를 시행한 후, 실험 1군은 골내 병소에 이중골과

Emdogain®을 이식하고, 실험 2군에는 이중골과 혈소판 농축 혈장에 트롬빈 분말과 글루콘산칼슘 혼합액(0.16cc)을 섞어 골 내 병소에 이식을 시행한 후, 관막으로 이식재가 충분히 덮일 수 있도록 하여 4-0 vicryl 봉합사로 봉합하였다. 모든 대상은 치주포대를 하였으며, 1주일 후 치주 포대와 봉합사를 제거할 때까지 Benzidamine(Anthi®, Korea)으로 하루에 2번 구강 내를 세척하게 하였다. 그리고 술 후 1-2개월 간격으로 환자를 내원시켜 치태 조절을 시행하였다.

### 6) 디지털 공제 영상

술 전, 술 후 1개월, 3개월, 6개월에 찍은 방사선 사진을 Emago/advanced v3.42(Oral Diagnostic Systems, Amsterdam, The Netherlands)를 이용하여 공제술을 시행하였는데, 관심부위(ROI, Region Of Interest)에 마우스를 이용하여 기준 방사선사진상과 비교하고자 하는 방사선사진상에 4개의 대응점을 설정하고 각 프로그램의 메뉴에 따라 변화량을 측정하였다.

각 군의 공제된 영상은 SCION image program에서 관심 영역부(ROI, Region of Interest)를 골내 결손부의 최 하방 부위에서 동일한 수치의 사각형 규격으로 잡고 참고부위도 동일하게 잡아 계조도 값

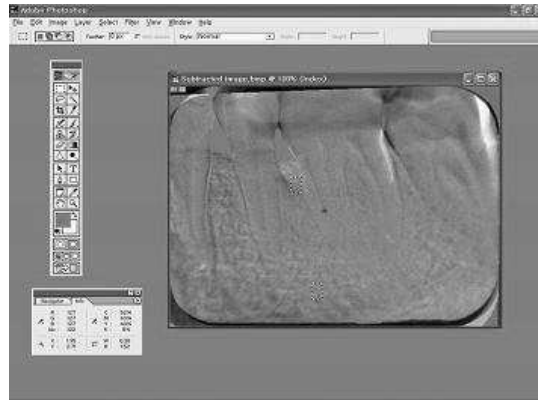


Figure 3. The quantitative analysis of subtracted image by Scion image program  
1: ROI(Region of Interest), 2: Reference area,  
W, H : mm  
Assessment(ratio):  $1(\text{value})/2(\text{value})$

의 비율을 구하였다. SCION image program에서 계조도 값은 0-255의 범위를 가지는데 0에 가까울수록 흰색(방사선적으로는 방사선 불투과성)을 의미하고 255에 가까울수록 검정색(방사선적으로는 방사선 투과성)을 의미한다. 따라서 비율의 값이 클수록 방사선 투과성 쪽에 가깝고 값이 작을수록 방사선 불투과성 쪽에 가깝다(Figure 3). 각 군의 디지털 공제술과 SCION image program에서의 작업은 한 명의 치주과 전공의와 한명의 구강 악안면 방사선과 전공의가 시행하였다.

### 3. 통계처리

Windows Version 10.0 SPSS를 이용하여 각 군의 측정된 수치의 평균치와 표준편차를 구하고 실험 1군과 실험 2군의 초진 시 측정치에 대한 술 후 1개월, 3개월, 6개월 후 측정치간의 변화를 검정하기 위해서 Wilcoxon signed Ranks Test를 사용하였고 각 기간별로 실험 1군과 실험 2군 간의 차이 검정을 위해서는 Mann-Whitney Test를 사용하여 유의한 차이가 있는지 알아보았다.

## III. 연구결과

각 군의 공제된 영상에서 관심 영역부(ROI, region of interest)의 계조도 비율(ROI/reference area)의 평균과 표준 편차는 다음 Table 1, 2와 같다.

디지털 공제술을 시행하여 술 전 방사선 사진에서 술 후 1개월의 방사선 사진을 공제하여 구한 값과 비교해 볼 때, 술 전 방사선 사진에서 술 후 3개월의 방사선 사진을 공제하여 구한 값은 실험 1군과 2군 모두에서 유의성 있는 증가를 보였으며, 술 전 방사선 사진에서 술 후 1개월의 방사선 사진을 공제하여 구한 값과 비교해 볼 때, 술 전 방사선 사진에서 술 후 6개월의 방사선 사진을 공제하여 구한 값은 실험 2군에서만 유의한 감소를 보였다( $p<0.05$ )(Table 4). 실험 1군에서는 술 전 방사선 사진에서 술 후 1개월의 방사선 사진을 공제하여 구한 값과 비교해 볼 때, 술 전 방사선 사진에서 술 후 6개월의 방사선 사진을 공제하여 구한 값에서 통계학적으로 유의한 차이는 없었다(Table 3).

실험 1군과 실험 2군 사이에서는 술 전 방사선 사진에서 술 후 6개월의 방사선 사진을 공제하여 구한 값에서만 유의한 차이가 있었다( $p<0.05$ )(Table 5, Figure 4).

**Table 1. Raw data of the ratio of gray values of subtracted image in experimental I group**

	<b>I</b>	<b>II</b>	<b>III</b>
1	0.77	0.92	0.63
2	1.00	1.05	1.09
3	1.11	1.25	1.19
4	1.12	1.21	1.19
5	1.07	1.13	1.08
6	1.11	1.16	1.07
7	1.12	1.14	1.01
8	0.95	1.00	0.98
9	0.99	1.10	0.95
10	0.97	0.98	0.95
11	1.02	1.10	0.97
12	1.01	1.78	1.22
Mean	1.02	1.15	1.03
sd	0.10	0.21	0.15

I: value of preoperative state subtracted by the value of at the end of one month

II: value of preoperative state subtracted by the value of at the end of three months

III: value of preoperative state subtracted by the value of at the end of six months

**Table 2. Raw data of the ratio of gray values of subtracted image in experimental II group**

	<b>I</b>	<b>II</b>	<b>III</b>
1	0.80	1.12	0.64
2	0.98	1.08	0.78
3	0.91	1.13	0.64
4	0.95	1.21	0.36
5	1.00	1.22	1.01
6	1.07	1.00	0.84
7	1.06	1.14	0.99
8	1.18	1.16	1.06
9	1.10	1.09	1.06
10	1.05	1.01	0.97
11	1.01	1.37	0.97
12	1.14	1.16	0.95
Mean	1.02	1.14	0.86
sd	0.10	0.09	0.21

I: value of preoperative state subtracted by the value of at the end of one month

II: value of preoperative state subtracted by the value of at the end of three months

III: value of preoperative state subtracted by the value of at the end of six months

**Table 3. Statistical difference of the ratio of gray values of subtracted image between each month in experimental I group(\*\*:p <0.05)**

	I	II	III
I			
II	**		
III		**	

I: value of preoperative state subtracted by the value of at the end of one month

II: value of preoperative state subtracted by the value of at the end of three months

III: value of preoperative state subtracted by the value of at the end of six months

**Table 4. Statistical difference of the ratio of gray values of subtracted image between each month in experimental II group(\*\*:p <0.05)**

	I	II	III
I			
II	**		
III	**	**	

I: value of preoperative state subtracted by the value of at the end of one month

II: value of preoperative state subtracted by the value of at the end of three months

III: value of preoperative state subtracted by the value of at the end of six months

**Table 5. Statistical difference of the ratio of gray values of subtracted image between experimental I and II group(\*\*:p<0.05)**

	I (Exp. I)	II (Exp. I)	III (Exp. I)
I (Exp. II)	-		
II (Exp. II)		-	
III (Exp. II)			**

I: value of preoperative state subtracted by the value of at the end of one month

II: value of preoperative state subtracted by the value of at the end of three months

III: value of preoperative state subtracted by the value of at the end of six months

Exp. I : experimental I group

Exp. II : experimental II group

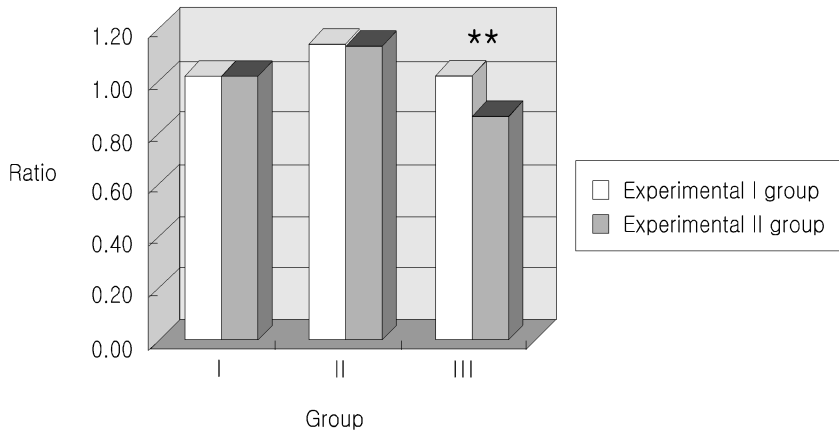


Figure 4. Mean of the ratio of gray values of subtracted image between experimental I and II group(\*\*:p <0.05)

#### IV. 총괄 및 고찰

치주 질환에 이환된 치아의 치주 치료에 있어서 그 목적은 파괴된 치주인대와 백악질, 그리고 치조골을 재생하고 기능적으로 회복시켜 주는데 있다. 이러한 치주 치료에서 재생이라는 것은 치주조직이라는 하나의 조직 형태를 생성하는 것으로 조직 재생에 있어서 가장 중요한 것은 완전한 조직의 형성과 조절 가능한 일련의 과정과 반응을 자극하는 것이다<sup>4)</sup>.

골내 결손의 치료에 있어서 일반적인 접근방식은 골 이식재로 골 결손부를 채우는 것인데 이상적인 이식재의 조건으로는 골 형성 및 백악질 형성의 유도 능력이 있으며 숙주 조직에 대한 친화성이 있어야 하고 채취가 용이하며 경제적이어야 한다<sup>37)</sup>. 이러한 이식재의 특성을 가진 것으로는 Platelet-rich plasma(PRP)와 비흡수성 혹은 흡수성 막 그리고 범랑 기질 단백질 등이 있는데, 이중 범랑 기질 단백질은 발생 중에 있는 치아 유기 기질의 약 90%를 차지하는 세포 부착 단백질인 amelogenin<sup>11)</sup>을 포함하고 있으며, 미분화된 간엽세포가 치주 결손부 주변에 존재하는 백악 모세포를 분화시켜 백악질 형성을 유도하여 골을 재생하게 되는데 이는 치근 흡수, 치아 유착 등의 부작용이 없는 생체 적합성이 있

는 재료로 치주조직의 재생 치료에 있어서 방사선허적 골의 증가와 임상적 부착의 증가를 가져온다. 이러한 범랑 기질 단백질은 새롭게 형성된 무세포성 백악질이 상아질 표면에 부착하여 상실된 치아 지지조직을 재생함으로써 건강한 치주부착 기구 재생에 의한 진정한 치주 조직의 재생을 유도한다고 할 수 있다<sup>1,4)</sup>.

또한 혈소판 농축 혈장은 치주조직 재생을 위하여 임상에서 사용되고 있으며 이런 혈소판 농축 혈장에는 여러 골 성장인자가 확인되었다<sup>16-26)</sup>. Lynch 등<sup>27,28)</sup>은 PDGF와 IGF-1의 혼합물을 이용한 동물실험에서 신생골 및 신생 백악질의 형성이 증가하였다고 보고하였다. 혈소판 내의 성장인자들이 그 기능을 발현하기 위해서는 매개체가 필요한데 그러한 매개체로는 자가골, 탈화냉동 건조골, 이종골, 그리고 합성골 등이 있다. 성장인자들의 골 유도와 치주 조직 재생의 질과 양은 이런 매개체의 특성에 의해 좌우된다<sup>29)</sup>. 본 연구에서는 이종골인 BBP<sup>®</sup>를 사용하였는데 이는 골 전도의 능력을 가지고 있는 재료로서 해면골을 특수 가공하여 생산한 골 이식재료이다. Clergeau 등<sup>30)</sup>은 치주적 골 결손부에 대한 인간 조직연구 및 동물 실험에서 이종골의 긍정적인 효과에 대해 보고하였다. 그리하여 본 연구에서는 이러한 이종골 및 범랑 기질 단백질과 혈소판 농축

혈장을 골내 결손부에 이식한 후 골 밀도 변화를 객관적으로 평가하기 위해 디지털 공제술을 이용하였다. 디지털 공제술은 Gröndahl 등<sup>32-35)</sup>이 치주 질환 진단을 위해서 처음으로 도입하였는데 이는 시간을 두고 촬영한 두 장의 방사선 사진을 컴퓨터 프로그램을 이용하여 중첩시킨 후 공제하는 술식으로 그 사이에 경조직에서 발생한 미세한 변화를 보여주는 강력한 방법이다. 공제된 화면에서 회색 배경은 변화되지 않은 부위이고 더 검은 부위는 골 소실 부위이며 밝은 부위는 골 형성을 나타내는데, 공제된 영상은 부피당 무기질 함량이 5%만 변화더라도 이를 감지할 수 있다<sup>35)</sup>. 그러나 이러한 디지털 공제술이 성공적인 결과를 보여 주기 위해 필요한 전제조건은 공제하고자 하는 두 필름의 대조도 및 흑화도가 동일해야 하며 기하학적 촬영조건의 표준화 즉 촬영 위치와 촬영 각도가 동일해야한다. 하지만, 촬영시기가 다른 두 장의 방사선 사진이 동일한 대조도와 흑화도를 얻는 것은 x-선관의 입력전압이 유동적이고 필름 현상 시 현상액의 온도나 농도가 항상 동일할 수 없으므로 사실상 불가능하기 때문에<sup>36,37)</sup> 본 실험에서는 Emago/advanced v3.42라는 디지털 공제 프로그램을 사용하여 대조도 보정과 기하학적 보정을 시행하였고 골 밀도를 평가하게 되었다<sup>38)</sup>. 그럼에도 불구하고 많은 오차가 있는 필름들이 있었는데 이런 많은 오차가 발생된 필름의 원인으로는 술 전 필름과 술 후 필름의 대조도와 흑화도의 차이가 현저하여 디지털 공제술 시 선명한 상을 얻을 수 없었던 걸로 생각되어 이번 연구에서는 제외하였다.

본 연구에서는 실험 1군과 실험 2군 모두 술 후 1개월에 비해 술 후 3개월에 방사선 투과성이 증가되는 경향이 나타났는데 이는 이식한 이종골이 흡수되면서 발생한 결과로 사료되었고, 술 후 3개월에 비해 술 후 6개월에 방사선 불투과성이 증가되는 경향이 나타났는데 이는 이종골이 흡수되고 새로 형성된 골이 이를 대체하면서 이루어진 것으로 생각되었다. 술 후 1개월과 술 후 3개월 때는 실험 1군과 실험 2군 간의 차이가 없었으나 술 후 6개월에는 실험 1군에 비해 실험 2군에서 방사선 불투과성이 높게 나타

난 것으로 보아 혈소판 농축 혈장내의 성장인자들이 골 밀도를 높이는데 관여했을 것으로 사료되었다. 이로 미루어 보아 술 후 6개월까지는 범랑 기질 단백질에 의한 골재생의 효과보다는 혈소판 농축 혈장에 의한 골재생의 효과가 더 뚜렷하다고 할 수 있는데 이는 범랑 기질 단백질이 적용된 골에서는 교원 섬유가 매입된 백악질이 형성되고 그와 함께 광화된 조직의 형성을 촉진시키는 범랑 기질 단백질의 생물학적 효과가 술 후 약 6개월 이후부터 활성화되기 때문이라 생각되었으며, 이에 대한 보다 장기적인 연구가 필요할 것으로 사료되었다.

## V. 결론

본 연구는 골내 결손부에 이종골과 범랑 기질 단백질 및 혈소판 농축 혈장을 이식한 후 술 전, 술 후 1개월, 3개월, 6개월의 골 밀도 변화를 디지털 공제술에 의해 정량적으로 분석하여 범랑 기질 단백질과 혈소판 농축 혈장이 골 재생에 미치는 영향을 비교해 보고자 하였다. 골내 결손을 보이는 상, 하악 구치 12개(실험 1군)는 이종골과 범랑 기질 단백질을 이식하였고, 다른 12개(실험 2군)는 이종골과 혈소판 농축 혈장을 이식하여 다음과 같은 결과를 얻었다.

1. 실험 1,2군 모두에서 술 후 1개월에 비해 술 후 3개월 때 유의한 방사선 투과성의 증가가 있었다( $p<0.05$ ).
2. 실험 1,2군 모두에서 술 후 3개월에 비해 술 후 6개월 때 유의한 방사선 불투과성의 증가가 있었다( $p<0.05$ ).
3. 실험 1군에서 술 후 1개월에 비해 술 후 6개월 사이에는 유의한 차이가 없었다.
4. 실험 2군에서 술 후 1개월에 비해 술 후 6개월 때 유의한 방사선 불투과성의 증가가 있었다( $p<0.05$ ).
5. 실험 1군과 실험 2군 사이에 술 후 1개월, 3개월에는 유의한 차이가 없었으나 술 후 6개월에는 실험 2군에서 유의한 방사선 불투과성



의 증가가 있었다( $p<0.05$ ).

이상의 결과로 골내 결손 치료 시 술 후 6개월까지는 범랑 기질 단백질과 이중골을 함께 이식하는 경우보다 혈소판 농축 혈장과 이중골을 함께 이식하는 경우가 골 재생의 효과가 더 뚜렷하다고 사료되었다.

## VI. 참고문헌

1. Hideaki Hirooka. The biologic concept for the use of enamel matrix protein : True periodontal regeneration. Quintessence international 1998;29:621-630.
2. Cochran DL., King GN., Schoolfield J., Velasquez-Plata D., Mellonig JT., Jones A. The effect of enamel matrix proteins on periodontal regeneration as determined by histological analyses. J Periodontol 2003;74:1043-55.
3. American Academy of Periodontology. Glossary of Periodontal Terms. ed 3. Chicago : American Academy of Periodontology, 1992:46.
4. Cochran DL., Wozney JM. Biological mediators for periodontal regeneration. Periodontology 2000 1999;19:40-58.
5. Hoang AM., Oates TW., Cochran DL. In vitro wound healing responses to enamel matrix derivative. J Periodontol 2000 Aug;71:1270-7.
6. Yukna RA., Mellonig JT. Histologic evaluation of periodontal healing in humans following regenerative therapy with enamel matrix derivative. A 10-case series. J Periodontol. 2000 May;71:752-9.
7. Marx RE., Carlson ER., Eichstaedt RH., Schimmele SR., Strauss JE., Georgeff KR. Platelet-rich plasma. Growth factor enhancement for bone grafts. Oral Surg Oral Med Oral Pathol 1998;85:638-646.
8. Canalis E., Mc Carthy TL., Centrella M. The role of growth factors in skeletal remodelling. Endocrinol Meta Clin North Am 1989;18:903-912.
9. Antoniades HN., Scher CD., Stiles CD. Purification of human platelet-derived growth factor. Cell Biol 1979;76:1809-1813.
10. Lynch SE., Williams RC., Polson AM., Howell TH., Reddy Ms., Zappa UE., Antoniades HN. A combination of platelet-derived and insulin-like growth factors enhances periodontal regeneration. J Clin Periodontol 1989;16:545-548.
11. Hoang AM., Klebe RJ., Steffensen B., Ryu OH., Simmen JP., Cochran DL. Amelogenin is a cell adhesion protein. J Dent Res 2002;81:497-500.
12. Nyman S., Gottlow J., Karring T., Lindhe J. The regenerative potential of the periodontal ligament. An experimental study in the monkey. J Clin Periodontol 1982;9:257.
13. Melcher AH., McCulloch CAG., Cheong T., Nemeth E., Shiga A. Cells from bone synthesize cementum-like and bone-like tissue in vitro and may migrate into periodontal ligament in vivo. J Periodontal Res 1987;22:246.
14. Melcher AH. On the repair potential of periodontal tissues. J Periodontol 1976;47:256.
15. Gottlow J., Nyman S., Lindhe J., Kar-

- ring T., Wennstrom J. New attachment formation in the human periodontium by guided tissue regeneration. Case reports. *J Clin Periodontol* 1986;13:604.
16. Terranova VP., Hick S., Franzetti L., Lyall RM., Wikesso VME. A biochemical approach to periodontal regeneration, AFS CM, Assay for specific cell migration. *J Periodontol* 1987;58:247-259.
17. Terranova VP., Franzetti LC., Hick S., Wikesjö VME. Biochemically mediated periodontal regeneration. *J Periodont Res* 1987;22:248-251.
18. Rutherford RB., Trilsmith MD., Ryan HE., Charette MF. Synergistic effects of dexamethasone on platelet-derived growth factors mitogenesis in vitro. *Arch Oral Biol* 1992;37:139-145.
19. Matsuda N., Lin WL., Kumar NM., Cho MI., Genco RJ. Mitogenic chemotactic and synthetic responses of rat periodontal ligament fibroblastic cells to polypeptide growth factors in vitro. *J Periodontol* 1992;63:515-525.
20. Oates TW., Rouse CA., Cochra DI. Mitogenic effects of growth factors on human periodontal ligament cells in vitro. *J Periodontol* 1993;64:142-148.
21. Giannobile WV., Finkelman RD., Lynch SE. Comparison of canine and non-human primate animal models for periodontal regenerative therapy: Results following a single administration of PDGF/IGF-I. *J Periodontol* 1994;65:1158-1168.
22. Sporn MB., Roberts AB., Wakefield LM., de Crombrughe B. Some recent advances in the chemistry and biology of TGF- $\beta$ . *J Cell Biol* 1987;105:1039-1045.
23. Keski-Oja J., Leof EB., Lyons RM., Coffey RJ., Jr. Moses HL. Transforming growth factor and control of neoplastic cell growth. *J Cell Biochem* 1987;33:95-107.
24. Antosz ME., Bellows CG., Aubin JE. Effects of TGF- $\beta$  and epidermal growth factor on cell proliferation and the formation of bone nodules in isolated fetal rat calvaria cells. *J Cell Physiol* 1989;140:386-393.
25. Centrella M., McCarthy TL., Canalis E. TGF- $\beta$  is a bifunctional regulator of replication and collagen synthesis in osteoblast-enriched cell cultures from fetal rat bone. *J Bio Chem* 1987;262:2874-2896.
26. Subburaman Mohan. Bone growth Factors. *Clinical Orthopaedics and related research* 1991;263:30-48.
27. Lynch SE., Williams RC., Polson AM., Howell TH., Reddy Ms., Zappa UE., Antoniades HN. A combination of platelet-derived and insulin-like growth factors enhances periodontal regeneration. *J Clin Periodontol* 1989;16:545-548.
28. Lynch SE. Platelet-derived growth factor and insulin-like growth factor. I. Mediators of healing in soft tissue and bone wounds. *Periodont Case Rep* 1991;13:13-20.
29. Thorarinn J. Sigurdsson, Lauralee Nygaard. Periodontal repair in dogs : Evaluation of rh BMP-2 carriers. *Int J Periodont Res Dent* 1996;16:525-537.
30. Clergeau LP., Danan M., Clergeau-

- Guerithault S., Brion M. Healing response to anorganic bone implantation in periodontal intrabony defects in dogs. Part I. Bone regeneration. A microradiographic study. *J Periodontol*. 1996 Feb;67:140-9.
31. Gröndahl H., Gröndahl K. Subtraction radiography for the diagnosis of periodontal bone lesions. *Oral Surg* 1983;55:208.
  32. Gröndahl H., Gröndahl K., Webber RL. A digital subtraction technique for dental radiography. *Oral Surg* 1983;55:96.
  33. Gröndahl H., Gröndahl K., Webber RL. A digital subtraction technique for dental radiography. *Oral Surg Oral Med Oral Pathol* 1988;65:490-494.
  34. Ortman LF., Dunford R., McHenry K., Hausmann E. Subtraction radiography and computer assisted densitometric analyses of standardized radiographs. *J of Periodontol* 1985;20:644-651.
  35. Dunn SM., van der Stelt AF., Ponce A., Feeney K., Shah S. A comparison of two registration technique for digital subtraction radiography. *Dentomaxillofac Radiol* 1993;22:77-80.
  36. Souyris F., et al. Coral, a new biomedical materials. *J. Max-fac. Surg* 1985;13:64.
  37. Ericson K., Söderman M., Maurincomme E., Lindquist C. Clinical experience with stereotactic digital subtraction angiography with distortion correction software. *Sterotact Funct Neurosurg* 1996;66:63-70.
  38. 김은경. 디지털 공제술에서 비표준화 방사선사진의 대조도 및 기하학적 보정에 관한 연구. *대한치주과학회지* 1998;28:797-808.
  39. Canalis E., Mc Carthy TL., Centrella M. The role of growth factors in skeletal remodelling. *Endocrinol Meta Clin North Am* 1989;18:903-912.
  40. Antoniades HN., Scher CD., Stiles CD. Purification of human platelet-derived growth factor. *Cell Biol* 1979;76:1809-1813.
  41. Brooks DB., Heiple KG., et al. Immunological factors in homogeneous bone transplantation. IV. The effect of various methods of preparation and irradiation on antigenicity. *J bone Joint Surg* 1963;45:1617.
  42. Ortman LF., Dunford R., McHenry K., Hausmann E. Subtraction radiography and computer assisted densitometric analyses of standardized radiographs. *J of Periodontol* 1985;20:644-651.
  43. Dunn SM., van der Stelt AF., Ponce A., Feeney K., Shah S. A comparison of two registration technique for digital subtraction radiography. *Dentomaxillofac Radiol* 1993;22:77-80.
  44. Ericson K., Söderman M., Maurincomme E., Lindquist C. Clinical experience with stereotactic digital subtraction angiography with distortion correction software. *Sterotact Funct Neurosurg* 1996;66:63-70.
  45. Sculean A., Donos N., Windisch P., Brex M., Gera I., Reich E., Karring T. Healing of human intrabony defects following treatment with enamel matrix proteins or guided tissue regeneration. *J Periodontal Res* 1999;34:310-22.
  46. Venezia E., Goldstein M., Schwartz Z.

- The use of enamel matrix derivative in periodontal therapy. Refuat Hapeh Ve-hashinayim 2002;19:19-34,88.
47. Sculean A., Chiantella GC., Windisch P., Gera I., Reich E. Clinical evaluation of an enamel matrix protein derivative (Emdogain) combined with a bovine-derived xenograft(Bio-Oss) for the treatment of intrabony periodontal defects in humans. Int J Periodontics Restorative Dent 2002;22:259-67.
  48. Cardaropoli G., Leonhardt AS. Enamel matrix proteins in the treatment of deep intrabony defects. J Periodontol 2002;73:501-4.
  49. Velasquez-Plata D., Scheyer ET., Mellonig JT. Clinical comparison of an enamel matrix derivative used alone or in combination with a bovine-derived xenograft for the treatment of periodontal osseous defects in humans. J Periodontol 2002;73:433-40.
  50. Scheyer ET., Velasquez-Plata D., Brunsold MA., Lasho DJ., Mellonig JT. A clinical comparison of a bovine-derived xenograft used alone and in combination with enamel matrix derivative for the treatment of periodontal osseous defects in humans. J Periodontol 2002;73:423-32.
  51. Pietruska MD., Pietruski JK., Stokowska W. Clinical and radiographic evaluation of periodontal therapy using enamel matrix derivative(Emdogain). Rocz Akad Med Bialymst 2001;46:198-208.
  52. Okuda K., Momose M., Miyazaki A., Murata M., Yokoyama S., Yonezawa Y., Wolff LF. Enamel matrix derivative in the treatment of human intrabony osseous defects. J Periodontol 2000;71:1821-8.
  53. Parashis A., Tsiklakis K. Clinical and radiographic findings following application of enamel matrix derivative in the treatment of intrabony defects. A series of case reports. J Clin Periodontol 2000;27:705-13.
  54. Lekovic V., Camargo PM., Weinlaender M., Nedic M., Aleksic Z., Kenney EB. A comparison between enamel matrix proteins used alone or in combination with bovine porous bone mineral in the treatment of intrabony periodontal defects in humans. J Periodontol 2000;71:1110-6.
  55. Schupbach P., Gaberthuel T., Lutz F., Guggenheim B. Periodontal repair or regeneration : structures of different types of new attachment. J Periodontal Res. 1993 Jul;28:281-93.

# The quantitative analysis by digital subtraction radiography on the effect of Enamel Matrix Protein and Platelet-Rich Plasma, combined with Xenograft in the treatment of intrabony defect in humans

Keum-Ah Han · Sung-Bin Lim · Chin-Hyung Chung · Ki-Seok Hong

Department of Periodontology, College of Dentistry, Dan-Kook University

Various biological approaches to the promotion of periodontal regeneration have been used. These can be divided into the use of growth and differentiation factors, application of extracellular matrix proteins and attachment factors and use of mediators of bone metabolism.

The purpose of this study was to evaluate the effect of enamel matrix protein and platelet-rich plasma on the treatment of intrabony defect, with bovine-derived bone powder in humans by digital subtraction radiography. 12 teeth(experimental I group) were treated with enamel matrix protein combined with bovine-derived bone powder and 12 teeth(experimental II group) were treated with platelet-rich plasma combined with bovine-derived bone powder. The change of bone density was assessed by digital subtraction radiography in this study. The change of mineral content was assessed in the method that two radiographs were put into computer program to be overlapped and the previous image was subtracted by the later one. Both groups were statistically analyzed by Wilcoxon signed Ranks Test and Mann-whitney Test using SPSS program for windows(5% significance level).

The results were as follows:

1. The radiolucency in 3 months after surgery was significantly increased than 1 month after surgery in both groups(experimental I and II groups)( $p < 0.05$ ).
2. The radiopacity in 6 months after surgery was significantly increased than 3 months after surgery in both groups(experimental I and II groups)( $p < 0.05$ ).
3. In experimental I group, there was no significant difference between 1 month and 6 months after surgery.

4. In experimental II group, the radiopacity in 6 months after surgery was significantly increased than 1 month after surgery( $p<0.05$ ).
5. There was no significant difference between experimental I and II group at 1 month and 3 months after surgery, but the radiopacity in experimental II group was significantly increased at 6 months after surgery( $p<0.05$ ).

In conclusion, platelet-rich plasma can enhance bone density than enamel matrix protein until 6 months after surgery.