대한소아소화기영양학회지 : 제 6 권 제 2 호 2003

◇ 증 례 ◇

단백 소실 장증으로 발현한 연소성 용종증 1례

인하대학교 의과대학 *소아과학교실, † 일반외과학교실, ‡ 병리학교실

강보영* · 한승정* · 이지은* · 최선근† · 김준미‡ · 홍영진* · 손병관*

A Case of Juvenile Polyposis Presented with Protein Losing Enteropathy

Bo Young Kang, M.D.*, **Seung Jeong Han,** M.D.*, **Ji Eun Lee,** M.D.*, **Sun Kun Choi,** M.D.†
Jun Mi Kim, M.D.‡ , **Young Jin Hong,** M.D.* and **Byong Kwan Son,** M.D.*

Departments of *Pediatrics, † Surgery and ‡ Pathology,
College of Medicine, Inha University, Incheon, Korea

Juvenile polyposis is an uncommon condition characterized by the development of multiple juvenile polyps predominantly in the colon but also in the rest of the gastrointestinal tract. Patients with juvenile polyposis commonly present with rectal bleeding, diarrhea, abdominal pain, anemia, prolapse of the polyp. We experienced a juvenile polyposis in a 7 year-old male patient with protein losing enteropathy who was diagnosed by ^{99M}Tc-human serum albumin abdominal scintigraphy, colonoscopy, and small bowel series. Proctocolectomy with ileostomy was performed and then protein losing enteropathy was resolved. **(Korean J Pediatr Gastroenterol Nutr 2003; 6: 208～214)**

Key Words: Juvenile polyposis, Protein losing enteropathy

서 론

연소성 용종증(juvenile polyposis)은 1964년 McColl 등[1]에 의해 처음 기술된 질환으로, Jass 등[2]의 정의에 의하면 (1) 5개 이상의 결장직장의 용종이 있을 때, (2) 위장관에 걸쳐서 연소성 용종이 있을 때, (3) 용종의 수와는 관계없이 연소성 용종의 가족력이 있을 때를 연소성 용종증이라고 하였다. 국내에서의 정확한 빈도는 알려지지 않았으나 장 등[3]은 위장관 용종증 환자 112례 중에서 12례(10.7%), 박 등[4]은 대장 용종증 환자 105례 중에서 13례(12.4%)가 연소성 용종증이였다고 보고하였다. 가족력은 20～50%로 알려져 있으며 상염색체 우성으로 유전된다[2].

임상증상으로는 직장출혈, 혈변, 설사, 복통, 빈혈, 장중첩증, 용종돌출, 영양 결핍에 의한 성장 장애 등이 있고, 단백 소실 장증에 의한 저알부민혈증도 이 질환의 합병증 중의 하나로서 외국에서는 몇몇 보고가 있었지만[5,6] 국내에서 보고된 예는 거의 없었다.

이에 저자들은 전신부종과 심한 저알부민혈증으로 내원하여 단백 소실 장증으로 진단된 연소성 용종증 1례를 경험하였기에 보고하는 바이다.

접수 : 2003년 9월 1일, 승인 : 2003년 9월 13일
책임저자 : 이지은, 400-103, 인천시 중구 신흥동 3가 7-206
인하대학교병원 소아과
Tel: 032-890-2843, Fax: 032-890-2844
E-mail: anicca@inha.ac.kr

증 례

환 아: ○○○, 7세된 남아

주 소: 전신부종과 복부 팽만

현병력: 평소 별다른 증상 없이 건강했던 환아로 한 달 전부터 하루 두 세 차례의 설사를 보이는 배변습관의 변화가 있었고, 수 일 전부터 얼굴 부종이 생겼으며 전신부종과 복부 팽만이 점점 심해져서 입원하였다.

과거력: 특이 사항 없었다.

가족력: 환아는 3남매 중 셋째로 부모 및 다른 형제들은 모두 건강하였으며 가족력에서 이상소견은 없었다.

신체진찰: 내원 당시 체중은 22 kg (50 pecentile), 신장 113 cm (25 pecentile)이었고, 활력 징후는 혈압은 110/60 mmHg, 맥박수 110회/분, 호흡수 26회/분, 체온 36.5°C였다. 급성 병색은 없었으나 전신적으로 부어보였다. 안와 주위 부종을 보였으며 결막은 창백하였으나 공막에 황달은 없었고 심음과 호흡음은 정상이었다. 복부는 부드러웠으나 팽만되어 있었고 이동성 탁음이 관찰되었으며 압통이나 반발통은 동반되어 있지 않았다. 간과 비장은 만져지지 않았고 다른 만져지는 종괴는 없었다. 양쪽 다리에서 전경골 함요부종이 관찰되었고 그 외의 특이소견은 없었다.

검사결과: 입원 당시 말초 혈액 소견은 혈색소 8.8 g/dL, 백혈구수 4,800/mm^3 (호중구 28%, 림프구 47%), 혈소판수 566,000/mm^3, MCV 70 fL, MCH 21 pg, MCHC 30 g/dL이었고, CRP 0.3 mg/dL였다. 생화학적 검사에서 BUN 9 mg/dL, Creatinine 0.5 mg/dL, ALT/AST 23/21 IU/L, Na/K/Cl 136/3.5/110 mEq/L으로 정상범위였다. 소변검사에서 단백뇨의 소견없이 정상이었고 대변검사에서 기생충이나 충란은 없었고 잠혈검사에서는 양성이었다. 총 혈청 단백질 3.5 g/dL였고 알부민은 1.3 g/dL로 감소되어 있어 단백 소실 장증이 의심되었다. 혈청 철 46μg/dL, TIBC 361μg/dL, ferritin 6 ng/mL, transferrin saturation 12%, 망상적혈구수는 3.37%였고 말초 혈액 도

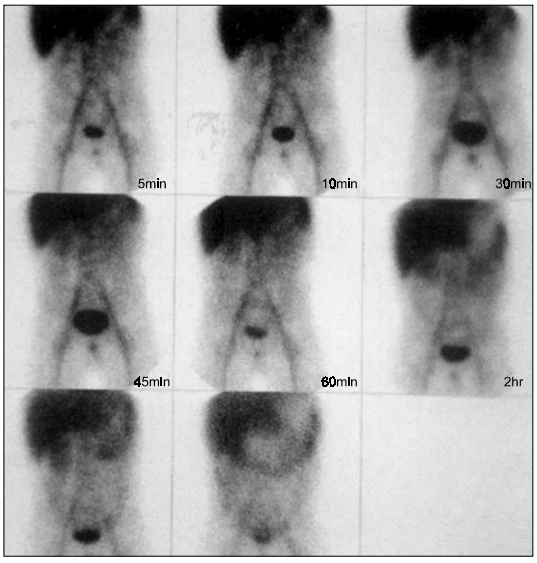

Fig. 1. ^{99M}Tc-human serum albumin scan showing abnormal uptake in the transverse colon and splenic flexure.

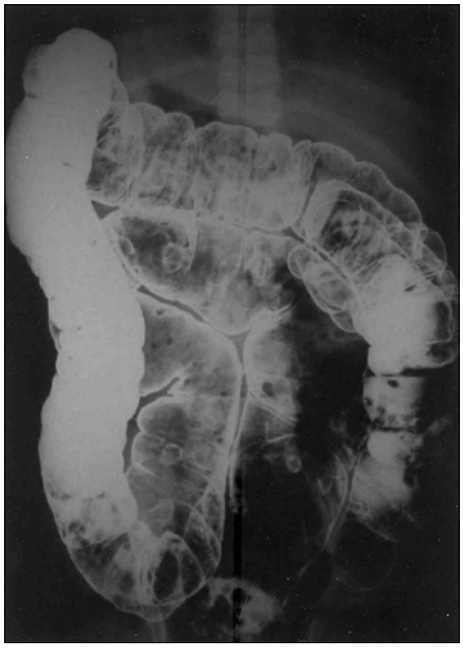

Fig. 2. Barium enema showing multiple variable sized filling defects throughout the colon and rectum.

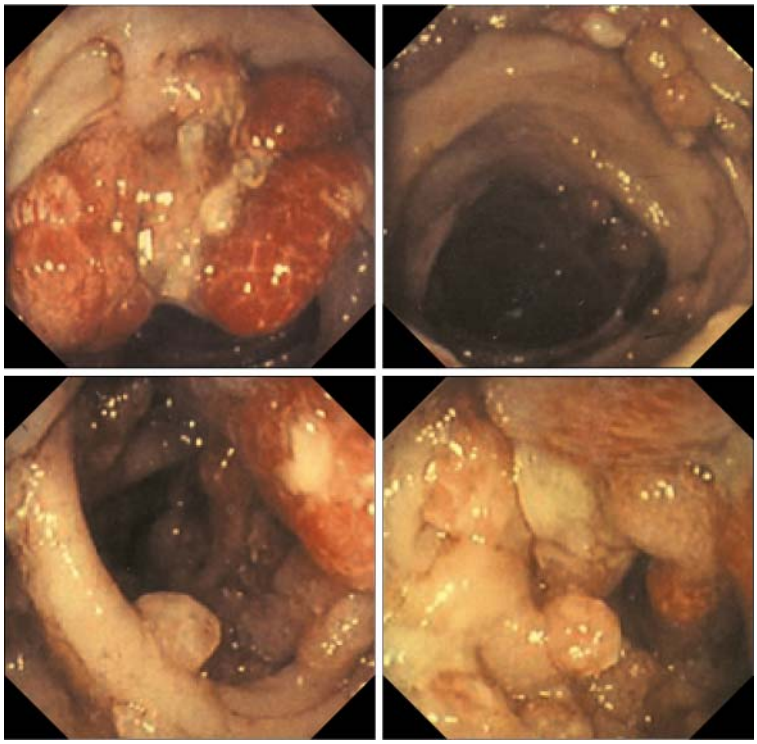

Fig. 3. Colonoscopy showing multiple variable sized lobulated polypoid mass in colon and rectum.

말 검사에서 저색소성 소구성 빈혈 소견을 보였다.

테그네슘표지 인혈청 알부민 스캔(^{99m}Tc-human serum albumin scan) 결과: 2시간 및 4시간, 6시간째 얻은 복부 영상에서 비정상적인 방사선 동위원소가 결장전체, 특히 횡행결장과 비장 만곡부에서 관찰되었고 이 부위에서의 단백 소실을 확인할 수 있었다(Fig. 1).

방사선 검사: 흉부 및 단순 복부 촬영에서 이상 소견은 없었고 복부 초음파에서는 복수가 관찰되었다. 대장 조영술 검사에서는 전 대장에 걸쳐서 다양한 크기의 수많은 용종들이 관찰되었다(Fig. 2). 상부 위장관 촬영, 소장 조영술(small bowel series)에서 십이지장과 공장, 회장에 많은 용종들이 있었다.

내시경 검사: 대장 내시경 검사에서 전 대장에 걸쳐 백여개의 용종들이 다발성으로 관찰되었다. 경이 있는(pedunculated) 형태와 없는(sessile) 형태의 다양한 모양과, 지름이 0.5~6.0 cm의 다양한 크기의 용종들이 관찰되었고, 선홍색이나 짙은 적색을 띠었으며, 표면은 소엽(lobulated)의 모양을 한 것들이 많았다(Fig. 3). 십이지장 내시경 검사에서

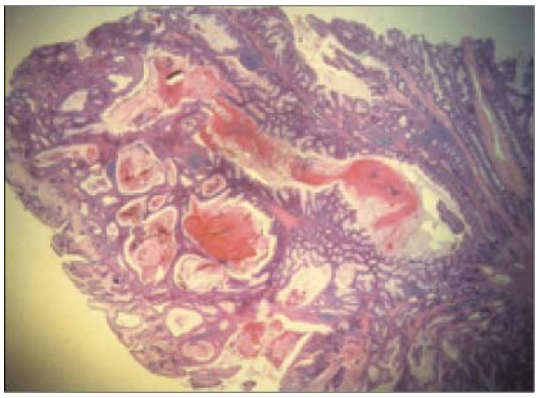

Fig. 4. Photomicrograph of the juvenile polyposis showing the marked congestion within the polyps, as well as cystic dilatation of glands (H&E, ×12).

십이지장의 구부(bulb)와 제 2부위에 여러개의 결절들이 관찰되었다. 위 내시경 검사에서는 미만성의 위점막 비후가 관찰되었으나 용종은 없었다.

조직검사: 대부분의 용종들은 과오종으로 낭성비대를 일으킨 확장된 선들과 이를 둘러싸는 간질로 이루어져 있었다. 선은 정상 대장 점막으로 덮여 있었으며 간질은 확장되어 있었고 중성구, 호산구, 림프구 등의 염증세포들이 침착되어 있는 염증소견이 관찰되었다. 이와 더불어 몇몇 용종에서는 관상 선종(tubular adenoma)의 조직형태가 관찰되었는데 이들은 경도에서 고도의 이형성을 보였으나, 악성변화는 관찰되지 않았고 간질에서도 암세포의 침윤은 없었다(Fig. 4).

수술 소견: 육안과 촉진상 복강내 장기들은 정상이었으나, 직장에서 맹장부위에 이르기까지 전 대장에서는 100개 이상의 다양한 크기의 용종들을 관찰 할 수 있었다. 전대장 절제술과 회장조루술을 시행하였다(Fig. 5).

치료 및 경과: 입원 1병일에 알부민 1 g/kg으로 투여한 후 일시적으로 전신부종과 복부 팽만 정도가 호전되었으나, 이틀 뒤에는 다시 알부민은 1.7 g/dL로 감소되었다. 입원 2병일에 테그네슘표지 인혈청 알부민 스캔, 3병일에 바륨 관장 대장 조영술 검사를 시행하였고, 5병일에 대장 내시경 검사를 시행하여 연소성 용종증에 의한 이차적인 단백 소실 장증으로 진단하였다. 대장 내시경을 통한 조직검사에서 백여개의 과오종성 용종들이 있으면서 관상 선종성 변화를 함께 보였으며, 또한 만성적인 실혈로 인한 철 결핍성 빈혈과 알부민이 1.3 g/dL로 감소되어 있는 심한 단백 소실 장증의 교정을 위해서 수술이 필요하다고 판단하였다. 입원 12병일에 전대장 절제술과 회장조루술(Ileostomy)을 시행하였다. 반복적인 알부민 대치요법에도 저알부민혈증과 부종은 지속되었으나, 수술 후에는 호전되었으며, 합병증 없이 10일째 퇴원하였다. 부모와 다른 형제들에게 대장 조영술 검사를 시행하였고 결과는 모두 정상이었다. 환아는 경구 철분 제제를 복용하기 시작하였고 3개월 뒤 회장조루술에 대한 교정수술(lleostomy repair)을 받았으며 현재까지 안정된 상태로 1년간 외래 추적관찰 중이다.

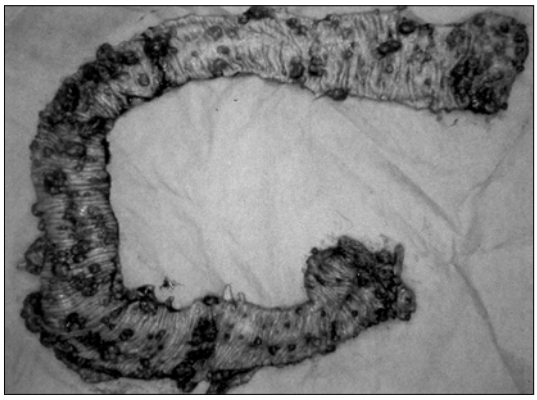

Fig. 5. Gross appearance of colon. Numerous and pedunculated and sessile polyps of varying size are present.

고 찰

연소성 용종(juvenile polyp)은 주로 4～14세의 유아기와 학동기 어린이의 1%에서 발생하는 소아의 위장관계의 가장 흔한 종양으로 호발연령은 2～5세이며 12개월 미만의 영아에서는 아주 드물다[7]. 임상증상으로는 선홍색의 무통성 직장 출혈이 가장 흔하며 설사나 복통을 유발하는 경우는 드물고, 대부분 직장과 S상 결장부위에 발생하며, 과오종성 용종으로 고립성일 경우 양성이며 악성 변화는 하지 않는 것으로 알려져 있다[8].

연소성 용종증(juvenile polyposis)은 연소성 용종보다 드문 질환으로 주로 대장과 직장에 호발하지만, 위나 십이지장, 소장에서도 발생할 수 있으며[10], Sachatello 등[11]은 용종이 발생하는 나이와 위치에 따라서 영아의 연소성 용종증(Juvenile polyposis of infancy), 연소성 결장 용종증(Juvenile polyposis coli), 범 위장관 연소성 용종증(Generalized gastrointestinal juvenile polyposis)의 3가지로 분류하였다. 영아의 연소성 용종증은 매우 드문 질환으로 전 위장관을 침범하여 설사, 장출혈, 장중첩증, 직장 탈출, 단백 소실 장증 등을 보이고 2세 전에 대부분 사망할 정도로 예후가 불량하다. 또한 선천성 기형이 1/3에서 동

반된다는 보고도 있다[12,13]. 연소성 결장 용종증이나 범 위장관 연소성 용종증은 영아의 연소성 용종증보다는 흔하며, 남녀의 빈도는 큰 차이가 없고, 대부분 10세 이하에서 발생하는데, 특히 4~5세에 호발하지만 15%에서는 성인에서 첫 증상이 생기기도 한다[14]. 본 증례는 십이지장, 소장, 그리고 전 결장에 광범위하게 발생한 범 위장관 연소성 용종증이었다.

임상증상으로 무통성 선홍색의 직장출혈과 빈혈, 영양결핍, 장중첩증, 용종돌출 등이 있으며, 두부가 큰 유경성의 용종은 경색이나 자연 절단이 흔히 일어나 용종의 자연적인 배출이 나타날 수도 있다[15]. Coburn 등[16]은 218명의 연소성 용종증 환아들의 임상양상을 분석한 결과 빈혈(103명)이 제일 많았고, 직장 출혈 (98명), 용종 돌출(45명), 위장장애(33명), 장중첩증(18명)의 순서로 빈도를 보고하였고, 반면 Poddar 등[6]은 직장 출혈(94%), 빈혈 (65%), 성장 장애(53%), 저알부민혈증과 부종(47%), 장중첩증(12%)의 빈도로 보고하였다. 1995년 Nichollas 등[5]은 전신 부종과 심한 저알부민혈증으로 내원하여 범 위장관 연소성 용종증으로 진단된 예를 보고한 바 있다. 위와 같이 외국의 보고에서 단백 소실 장증에 의한 저알부민혈증은 연소성 용종증의 잘 알려진 임상증상이긴 하나, 첫 임상증상이 단백 소실 장증으로 나타난 예는 드물었고, 국내에서의 보고 또한 거의 없었다. 본 증례는 드물게 단백 소실 장증으로 발현하여 범 위장관 연소성 용종증이 진단된 경우이다.

단백 소실 장증이란 위장관을 통해 혈장 단백이 과잉으로 소실되는 증후군을 말하며, 그 기전은 첫째, 점막세포의 손상으로 단백질에 대한 투과성의 증가와 상피세포의 탈락, 둘째, 점막의 미란이나 궤양으로 단백질을 포함한 염증성 삼출액의 소실, 셋째, 유미 림프관의 폐쇄로 인한 림프액의 직접적인 누출에 의해서이다. 증상으로는 부종, 복수, 흉막삼출이나 심막삼출등이 올 수 있으며 그 외, 설사, 복통, 전신 쇠약, 저칼슘 테타니, 철분 결핍성 빈혈 등이 나타날 수 있다[17]. 본 증례에서도 전신 부종, 저단백 혈증, 복수, 철 결핍성 빈혈이 동반되어 있었다. 단백 소실 장증의 진단으로 α1-antitrypsin 청소율을 대신하여 테그네슘표지 인혈청알부민 스캔(^{99m}Tc-Human serum albumin scan)이 최근 많이 사용되고 있는데, 이는 알부민 스캔이 수시간 혹은 24시간 이내에 검사를 완료할 수 있어서 이전의 검사에 비해 신속하고, 단백소실의 위치를 파악할 수 있다는 장점이 있기 때문이다[18]. 본 증례의 경우 임상적으로 단백 소실 장증이 의심되어 알부민 스캔을 시행한 결과 횡행결장과 비장 만곡부에서 단백이 소실되고 있는 위치임을 쉽게 알 수 있어서 단백 소실 장증의 진단이 가능했고, 이후 대장 내시경 검사시 병변의 위치 확인에도 많은 도움이 되었다. 또한 소아의 경우 알부민 스캔은 비침습적인 진단 방법으로서 그 유용성이 더욱 크다고 하겠다.

연소성 용종증은 직장 수지 검사와 결장 방사선 검사로는 약 60%에서 발견할 수 있으며[9,19], 대장 내시경 검사로 쉽게 진단된다. Franklin 등[15]과 Thoeni 등[20]은 연소성 용종을 발견하는데 대장 내시경 검사가 가장 민감한 검사라고 하였고, Mestre[8]는 대장 내시경 검사를 사용하게 된 후에 다발성 용종의 진단 빈도가 14%에서 53%로 증가하였음을 보고하며 이는 진단방법의 변화에 따른 빈도의 증가로 보았다.

연소성 용종증은 1980년대 이후부터 악성화 가능성에 대한 여러 보고들이 있었다. Hofting 등[10]은 272명의 연소성 용종증 환자에 대한 연구에서 18%의 선암 발생률을 보고하였고, Jass 등[2]은 80명의 환자의 추적 관찰에서 18명의 연소성 용종증 환자들이 평균 연령 34세에 결장직장암으로 진행했으며 이들 모두가 예후가 불량했다고 보고하면서 연소성 용종증의 치료로는 반드시 예방적 대장 절제술을 시행하거나 또는 정기적으로 대장 내시경을 시행해야 한다고 제안하였다. 국내에서도 장 등[3]은 연소성 용종증 중 30%에서 진행성 암종이 동반되었다고 보고하였다. 이러한 보고들을 종합해 보면, 연소성 용종증에서 선종성 용종과 이형성증이 발생하여 암으로 진행할 위험이 있기 때문에 예방적 대장 절제술이나 대장 내시경적 용종 절제술이 반드시 필요하다.

수술적인 치료 방법으로는 대장 절제술과 회장직장 문합술(colectomy with ileorectal anastomosis), 혹은 대장 전절제술과 맹낭(proctocolectomy with pouch) 등이 있으며, 비수술적인 방법으로는 대장 내시경

적 용종 절제술이 있다. 연소성 용종증의 악성화의 위험성 때문에 수술적인 방법이 많이 시행되고 있으나, Giardiello 등[21]은 정기적인 대장경 검사와 대장 내시경적 용종 절제술이 예방적 대장 절제술을 대신할 수 있다고 주장하였다. 그러나 만성적인 실혈로 인한 빈혈이 있거나 단백 소실 장증, 성장 장애, 장중첩증 등의 증상이 있을 경우에는 내시경적 용종 절제술로는 증상의 호전을 볼 수 없으므로 이 경우 수술적인 방법이 더 추천된다[22].

Coburn 등[16]은 4세의 어린 나이의 연소성 용종증 환아에게서 선암이 발생하였음을 보고하였고, 본 증례의 환아도 비록 7세의 어린 나이임에도 불구하고 대장 내시경을 통한 조직검사에서 과오종성 용종들이 일부분에서 선종성 변화를 보였으므로, 예방적으로 전대장 절제술이 필요하였다. 또한 만성적인 실혈로 인한 철 결핍성 빈혈과, 알부민이 1.3 g/dL로 감소되어 있는 심한 단백 소실 장증의 교정을 위해서도 수술을 시행하여야만 하였다. 본 증례에서 수술 전 환아에게서 반복적인 알부민 대치요법에도 저알부민혈증은 지속되었으나, 수술 후에는 호전되었다.

연소성 용종증의 치료 후 재발률은 85% 이상이라는 보고가 있으며[22], 결장과 직장 부위만 아니라, 위, 십이지장, 소장에서도 용종의 재발과 선암과 같은 악성 종양으로 진행되는 경우가 있어 정기적인 검사가 필요하다[23]. 또한 환자의 가족들은 무증상일지라도 대장 바륨 관장 조영술이나 대장 내시경 검사를 선별검사로서 반드시 시행해야 한다[24].

본 증례는 드물게 전신부종과 저알부민혈증으로 발현되어 단백 소실 장증으로 진단 후 범 위장관 연소성 용종증이 밝혀진 경우로 본 증례의 환아에서처럼 신장을 통한 단백뇨나 단백질 영양실조, 간 질환 등의 소견이 없으면서 저알부민혈증이 있는 경우에는 드물긴 하나 연소성 용종증에 의한 단백 소실 장증의 가능성을 고려해야 하겠다.

요 약

저자들은 전신부종과 심한 저알부민혈증으로 내원한 환아에서 테그네슘표지 인혈청알부민 스캔을 이용하여 결장에서 단백이 소실 되는 것을 확인하고, 바륨 관장 대장 조영술 검사, 상부 위장관 촬영, 소장 조영술, 대장과 십이지장 내시경 검사를 통해 단백 소실 장증으로 발현한 연소성 용종증을 진단하여, 전대장 절제술 후 단백 소실 장증이 호전된 증례를 경험하였기에 문헌 고찰과 함께 보고하는 바이다.

참 고 문 헌

1) McColl I, Bussey HJR, Veale AMO, Morson BD. Juvenile polyposis coli. Proc R Soc Med 1964;57:896.
2) Jass JR, Williams CB, Bussey HJ, Morson BC. Juvenile polyposis-a precancerous condition. Histopathology 1988;13:619-30.
3) 장미수, 김호근, 김우호, 박찬일, 홍은경, 김한겸 등. 위장관 폴립증의 전국적 조사: 외과적 절제 112례에 대한 분석. 대한병리학회지 1998;32:404-12.
4) 박재갈, 박규주, 원치규, 강중신, 권오중, 김 진 등. 한국인 대장 용종증에 대한 고찰. 대한대장항문학회지 1991;7:1-13.
5) Nichollas S, Smith V, Davies R, Doig C, Thomas A, Miller V. Diffuse juvenile non-adenomatous polyposis: a rare cause of severe hypoalbuminemia in childhood. Acta Paediatr 1995;84:1447-8.
6) Poddar U, Thapa BR, Vaiphei K, Rao KL, Mitra SK, Singh K. Juvenile polyposis in a tropical country. Arch Dis Child 1998;78:264-6.
7) Mazier WP, MacKeigan JM, Billigham RP, Dignan RD. Juvenile polyps of the colon and rectum. Surg Gynecol Obstet 1982;154:829-32.
8) Mestre JR. The changing pattern of juvenile polyps. Am J Gastroenterol 1986;81:312-4.
9) 장수경, 정기섭. 소아 위장관 용종에 관한 임상적 연구. 소아과 1987;30:1134-42.
10) Hofting I, Pott G, Stolte M. Das syndrome der Juvenile polyposis. Laber Magen Derm 1993;23:107.
11) Sachatello CR, Griffen WO Jr. Hereditary polypoid disease of the gastrointestinal tract: a working classification. Am J Surg 1975;129:198-203.
12) Haggitt RC, Reid BJ. Hereditary gastrointestinal polyposis syndrome. Am J Surg Pathol 1986;10:871-87.
13) Stemper TJ, Kent TH, Summers RW. Juvenile poly-

posis and gastointestinal carcinoma; A study of a kindred. Ann Int Med 1975;83:639-46.
14) Desai DC, Neale KF, Talbot IC, Hodgson SV, Phillips RKS. Juvenile polyposis. Br J Surg 1995;82:14.
15) Franklin R, Mc Swain B. Juvenile polyps of the colon and rectum. Ann Surg 1972;175:887-91.
16) Coburn MC, Pricolo VE, DeLuca FG, Bland KL. Malignant potential in intestinal juvenile polyposis syndrome. Ann Surg Oncol 1995;2:386-91.
17) Waldmann TA. Progress in Gastroenterology: Protein-losing enteropathy. Gastroenterology 1966;50:422-43.
18) 김형노, 허재원, 배상균, 백용운, 이창연. 테그네슘표지 인혈청알부민 스캔으로 진단된 결핵성 단백 소실 장질환 1례. 소아과 1997;40:1750-5.
19) Gordon DL, Hallenbeck GA, Dockerty MB, Kennedy RL, Jackman RJJ. Polyps of the colon in children. AMA Arch Surg 1957;75:91-5.
20) Thoeni RE, Menuck L. Comparison of barium enema and colonoscopy in the detection of small colonic polyps. Radiology 1997;124:631-5.
21) Giardiello FM, Jamilton SR, Kern SE, Offerhaus GJA, Green PA, Celano P, et al. Colorectal neoplasia in juvenile polyposis or juvenile polyps. Arch Dis Child 1991;66:971.
22) Grosfield JL, West KW. Generalized juvenile polyposis coli. Arch Surg 1986;121:530-4.
23) Longo WE, Touloukian RJ, West WB, Ballantyne GH. Malignant potential of juvenile polyposis coli: Report of a case and review of the literature. Dis Colon Rectum 1990;33:980.
24) 문선희, 김선욱, 손경수, 유태석, 차왕기, 채민수. 연소성 용종증 1례. 대한소화기내시경학회지 1999;19 (Suppl. 2): 59S-63S.