

소아에서 발생한 담낭 용종 1예

연세대학교 의과대학 소아과학교실, *외과학교실

고희정 · 백승연 · 오정탁* · 정기섭

A Case of Gall Bladder Polyp in Children

Hee-jung Coe, M.D., Seoung Yon Baek, M.D., Jung Tak Oh, M.D.* and Ki Sup Chung, M.D.

Departments of Pediatrics and *Pediatric Surgery, Yonsei University College of Medicine, Seoul, Korea

Polypoid tumors of the gallbladder are diagnosed very rarely in children; there are only 13 cases of childhood gallbladder polyps reported in the medical literature worldwide. Unlike those found in adults that consist mostly of cholesterol, polypoid tumors in children tend to have variable pathologic features. For pediatric patients, cholecystectomy is recommended either when the polyp is larger than 1 cm or when it causes significant symptoms. But close observation with serial abdominal sonography is sufficient in most asymptomatic pediatric patient. Recently, we experienced a 15-year-old boy with gallbladder polyps who presented with recent onset abdominal pain and nausea. A cholecystectomy using peritoneoscope was performed. The pathologic examination of the polyp revealed a tubular adenoma. (*Korean J Pediatr Gastroenterol Nutr* 2006; 9: 280~283)

Key Words: Gallbladder polyp, Cholecystectomy

서 론

소아기의 담낭 용종은 성인과 달리 매우 드문 질환으로 원발성으로 발생하거나 또는 다른 질환과 동반되어 발생하는 것으로 알려져 있다¹⁾. 전 세계적으로 문헌 보고된 소아의 원발성 담낭 용종은 13예,

다른 질환과 동반하여 발견된 보고는 3예에 불과하다^{1~8)}. 담낭 용종 환아들은 대부분 무증상이나, 일부에서 비특이적 복통, 오심, 구토를 동반하기도 한다¹⁾. 환아들의 진단 시 평균 연령은 12세이며, 성별 간의 차이는 없었다¹⁾. 성인의 경우 담낭 용종의 15% 정도가 양성 및 악성 종양으로, 용종의 크기가 1 cm 이상이거나, 황달 또는 담도 폐쇄 증상이 있을 때는 담낭 절제술이 권장된다^{1,9,10,12)}.

저자들은 소아에서는 드물게 보고되어 있는 담낭 용종을 15세 남아에서 진단하고 담낭 절제술로 치료하였기에 문헌 고찰과 함께 보고한다.

접수 : 2006년 7월 31일, 승인 : 2006년 8월 31일
책임저자 : 정기섭, 120-752, 서울시 서대문구 신촌동 134
연세대학교 의과대학 소아과학교실
Tel: 02-2228-2053, Fax: 02-393-9118
E-mail: kschung58@yumc.yonsei.ac.kr

증 례

15세 남아로 내원 1주 전부터 간헐적인 우상복부 복통이 있어오다가, 내원 1일 전부터 증상이 악화되어 본 병원 소아과에 내원하였다. 과거력에서 7세경 서혜부 탈장으로 고위 결찰술을 받았으며, 8세경 알레르기성 자반증으로 본원에 입원한 적이 있었다. 가족력에서는 특이 병력이 없었다. 내원 당시 환아

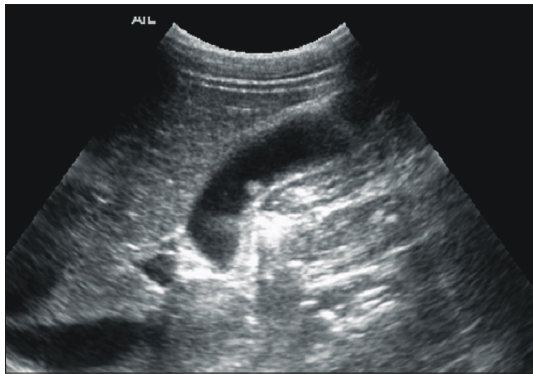


Fig. 1. Abdominal ultrasonogram shows 1×1 mm sized echogenic nodular mass on gallbladder wall.

는 간헐적인 복통, 오심, 식욕부진을 호소하였다. 신체 검사상 발열, 황달은 없었다. 복부는 부드러웠고 팽만은 없었으며, 종괴는 촉진되지 않았고, 우상복부에 압통도 없었다. 일반 혈액검사에서 백혈구 $2,980/\text{mm}^3$ (중성구 68%, 임파구 23% 단핵구 6%), 혈색소 13 mg/dL, 적혈구 용적 42%, 혈소판 $216,000/\text{mm}^3$ 이었다. 혈액 화학 검사상 총 빌리루빈 1.8 mg/dL, 직접 빌리루빈 0.6 mg/dL, AST 59 IU/L, ALT 45 IU/L, 아밀라아제 54 U/L, 리파아제 40 U/L, 콜레스테롤 112 mg/dL, 알칼리 포스파타아제 253 IU/L로 정상이었으며, 전해질 검사상 Na 135 mmol/L, K 4.3 mmol/L, Cl 104 mmol/L, TCO2 20 mmol/L였다. 신장기능 검사는 BUN 10.6 mg/dL, Cr 0.5 mg/dL로 정상이었다.

복부 초음파 검사에서 담낭 벽에 작은 크기의 경계가 분명하고 에코 음영이 증가된 용종이 관찰되었으나, 담낭벽의 비후나 담도 확장 소견은 관찰되지 않았다. 간, 비장, 신장, 방광은 정상 소견이었다 (Fig. 1). 환아는 5 병일째에 복강경을 통해 담낭 절제술을 받았다. 간, 담장은 정상 크기였고 유착 소견은 없었다. 절제된 담낭은 벽이 비후되어 있었으며, 담낭 용종은 크기가 1×1 mm로 병리학적 검사에서

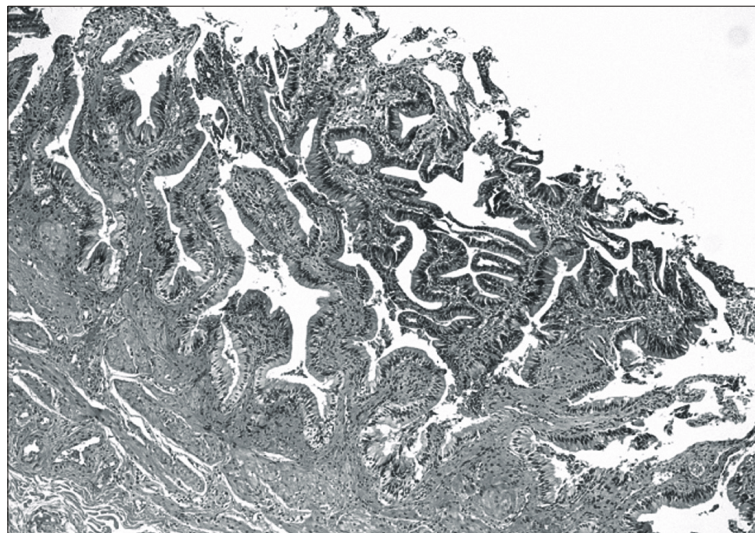


Fig. 2. Light microscopy (H&E stain, ×100) shows tubular adenoma.

관상선종으로 확진되었다(Fig. 2). 환아는 수술 후 4 일째 건강하게 퇴원하였으며, 외래에서 추적 관찰 중이다.

고 찰

담낭 용종은 담낭내로 돌출된 용기성 병변을 말하며, 조직학적 성상에 따라 다양한 임상 양상과 예후를 갖는다⁹⁾.

전 세계적으로 문헌 보고는 적으며, 국내 보고는 없다. 그러나 최근에는 복부 초음파 검사가 보편화됨에 따라 무증상의 담낭 용종의 진단율이 높아질 것으로 생각된다.

원발성 담낭 용종은 조직학적 소견에 따라 양성 과 악성으로 나눌 수 있으며, 양성 용종은 조직의 증식 여부에 따라 다시 진성 용종과 가성 용종으로 분류된다. 진성 용종에는 선종, 선근종, 지방종 등이 있고, 가성 용종에는 콜레스테롤 용종, 염증성 용종 등이 있다. 콜레스테롤 용종은 콜레스테롤 등의 지질성분으로 된 용종을 말하고 담낭 내 콜레스테롤 침착증과 동반되어 나타날 수 있다. 콜레스테롤 용종은 단독 또는 다발로 나타날 수 있으며, 크기는 최대 직경이 5 mm 이하가 가장 많다. 이 용종은 악성화 하지 않는 것으로 알려져 있으며, 성인에서 가장 흔한 담낭 용종의 한 형태이다^{10,12)}. 소아의 경우 2003년 Stringer 등¹⁾은 콜레스테롤 용종 2예, 1989년 Sirinelli 등¹⁵⁾은 선종 2예, 2000년 Ochiai 등¹⁶⁾은 유두상 증식증(papillary hyperplasia) 1예, 1994년 Schimpl 등¹⁷⁾은 위점막 이소증(gastric heterotopia) 2예 등의 다양한 보고를 하였다.

다른 질환과 동반되어 나타나는 담낭 용종으로는 이염성 백질 이영양증(metachromatic leucodystrophy) 과 포이츠-예거 증후군(Peutz-Jeger syndrome)에 동반하여 나타나는 경우이다. 이염성 백질 이영양증은 유전성 리소좀 축적증으로서 arylsulfatase 효소의 결핍으로 발생되며, 신경계 myeline의 용해를 초래하여 이염성 물질이 담낭뿐 아니라 다양한 조직에 침착되어 나타난다. 그 결과 담낭벽이 비후되고 다발성으로 돌출된 담낭용종이 발생되는 것으로 알려

져 있다¹⁸⁾. 2000년 Vogel 등⁶⁾은 소아에서 포이츠-예거 증후군에서 발생한 담낭의 이소성 용종 1예를 보고한 바 있는데, 이 환아에서는 담낭뿐 아니라 담도에도 용종이 다발성으로 발생하였으며, 성인에서 악성화 소견을 보인 증례가 있기 때문에 담낭 절제술이 적응되었다. 2000년 Pushparami 등⁷⁾은 소아에서 췌담도 합류 이상(pancreatobiliary malunion)과 동반하여 발생한 담낭 용종 1예를 보고하였다.

담낭 용종은 대개 임상증상이 뚜렷하지 않으나, 비특이적으로 복통, 오심, 구토가 일부의 환아에서 나타난다. 본 증례에서는 간헐적인 복통과 오심이 있었다. 진단은 초음파 검사가 유용한데, 담낭 벽에 부착되어 돌출된 연부조직 음영을 보인다. 감별 질환으로 담석, 혈종, 혈괴 등이 있으며 담낭 용종은 환자의 자세를 변동하여도 위치가 바뀌지 않는 점에서 다른 질환과 감별할 수 있다^{11,14)}. Stringer 등¹⁾은 소아의 담낭용종의 대부분을 초음파 검사로 진단하였으며, 평균 연령은 12세였고 성별간의 용종 발생률에 차이는 없었으며 이들 중 5예는 증상이 없었고, 6예에서는 비특이성 복통, 오심, 구토가 있었다. 복통을 호소하였던 6예의 환자 중 4예는 용종의 크기가 각각 10~20 mm였으며, 나머지 2예는 용종의 크기가 2 mm 미만이었다. 11예 중 6예는 담낭절제술을 시행 받았고, 담낭절제술을 시행 받지 않은 5예 중 추적 관찰이 가능하였던 4예 중 3예는 용종의 크기가 변동이 없었고, 1예는 용종의 크기가 증가 되어 담낭절제술을 시행 받았다. 절제된 용종의 조직학적 형태는 선종(adenoma) 4예, 이소성 위점막 1예, 과증식증 1예, 콜레스테롤 용종 1예였다^{1~5,16)}. 본 증례는 15세 남아의 경우로 초음파 검사로 진단되었고, 용종의 크기는 1×1 mm로 조직학적으로는 선종이었다.

담낭의 염증성 용종은 어떤 원인이든지 염증이 진행되어 조직의 일부가 주위 조직보다 국소적으로 더 돌출되어 나타나는 것으로, 크기는 다양하며 최대 직경 5 mm 이하인 경우가 많다. 대체로 염증성 용종을 잘 일으키는 요인은 담석증이며, 이런 용종은 악성화하지 않는 것으로 알려져 있다. 반면 담낭 선종은 담낭 점막의 상피 세포의 비정상적인 증식

에 의해 담낭 내강으로 돌출하는 양성 용종을 말하며, 형태에 따라 유경성 및 무경성 용종으로 나눌 수 있다. 담낭 선종은 일련의 과정을 거쳐서 악성화 경향이 있기 때문에 담낭 절제술의 적응증이 된다. 성인에서는 악성화 가능성이 높은 선종은 용종의 크기가 10 mm 이상일 때, 50세 이상에서 생긴 경우, 담석이 동반되었을 때, 유경성 용종, 지속적으로 크기가 증가할 때 등에서 담낭 절제술의 적응증이 된다^{1,9,10,12,13}. 본 증례는 담낭 절제술을 시행 받았으며, 조직학적으로 선종성 용종으로 진단되었다.

소아의 경우에는 황달과 우상복부 복통, 용종의 크기가 1 cm 이상일 때 담낭 절제술이 권장된다^{9,10,12}. 그 이외의 경우에는 3~5개월 간격으로 추적 관찰이 필요하다.^{9,12}

요 약

소아에서 드물게 보고되어 있는 담낭 용종을 15세 남아에서 진단하고 담낭절제술로 치료하였기에 문헌고찰과 함께 보고하는 바이다.

참 고 문 헌

- 1) Stringer MD, Ceylan H, Ward K, Wyatt JJ. Gall bladder polyp in children-classification and management. *J Pediatr Surg* 2003;38:1680-4.
- 2) Barzilai M, Lerner A. Gallbladder polyps in children: a rare condition. *Pediatr Radiol* 1997;27:54-6.
- 3) Ersoz C, Uguz A, Ergoren Y, Koc Z. A tubulopapillary adenoma of the gallbladder in a child of 3 years. *Pediatr Surg Int* 2004;19:789-90.
- 4) Mullick S, Gothi R, Mukerjee A. Papillary adenoma of the gallbladder in a Child of 9 years. *Clin Radiol* 1993;47:432-3.
- 5) Mogilner JG, Dharan M, Siplovich L. Adenoma of the gallbladder in childhood. *J Pediatr Surg* 1991;26:223-4.
- 6) Vogel T, Schumacher V, Saleh A, Moslein G. Extraintestinal polyps in Peutz-Jeghers syndrome: presentation of four cases and review of the literature. *Int J Colorectal Dis* 2000;15:118-23.
- 7) Pushparani P, Redkar RG, Howard ER. Progressive biliary pathology associated with common pancreatobiliary channel. *J Pediatr Surg* 2000;35:649-51.
- 8) Kikiros C, Arunachalam P, Lam MH. Adenomatous hyperplastic polyp of the gallbladder associated with cholelithiasis in a child. *Pediatr Surg Int* 2003;19:118-9.
- 9) Terzi C, Sokmen S, Seckin S, Albayrak L, Ugurlu M. Polypoid lesions of the Gallbladder: report of 100 cases with special reference to operative indication. *Surgery* 2000;127:622-7.
- 10) Lee KF, Wong J, Li JC, Lai PB. Polypoid lesions of the gallbladder. *Am J Surg* 2004;188:186-90.
- 11) Chattopadhyay D, Lochan R, Balupuri S, Gopinath BR, Wynne KS. Outcome of gallbladder polypoidal lesions detected by transabdominal ultrasound scanning: a nine year experience. *World J Gastroenterol* 2005;11:2171-3.
- 12) Sun XJ, Shi JS, Han Y, Wang JS, Ren H. Diagnosis and treatment of polypoid lesions of the gallbladder: report of 194 cases. *Hepatobiliary Pancreat Dis Int* 2004;3:591-4.
- 13) Roa I, Aretxabala X, Araya JC, Roa J. Preneoplastic lesions in gallbladder cancer. *J Surg Oncol* 2006;93:615-23.
- 14) Collett J, Allan R, Chisholm R, Wilson IR, Burt MI, Chapman BA. Gallbladder polyps: prospective study. *J Ultrasound Med* 1998;17:207-11.
- 15) Sirinelli D, Vanthournout I, Robert M, Zachar D, Boscg M, Michel J. Ultrasound diagnosis of gallbladder papilloma in childhood. *Pediatr Radiol* 1989;19:203.
- 16) Ochiai M, Funabiki T, Marugami Y, Sakurai Y, Matsubara T, Hasegawa S, et al. Hyperplastic polyp of the gallbladder in a child. *J Hepatobiliary Pancreat Surg* 2000;7:448-51.
- 17) Schimpl G, Schaffler G, Sorantin E, Klinpfinger M. Polypoid gastric heterotopia in the gallbladder: clinicopathological findings and review of the literature. *J Pediatr Gastroenterol Nutr* 1994;19:129-31.
- 18) Ries M, Deeg K. Polyposis of the gallbladder associated with metachromatic leukodystrophy. *Eur J Pediatr* 1993;152:450-1.