

## 비타민 K 결핍에 의한 출혈로 증상 발현한 담즙정체증

경상대학교 의과대학 소아과학교실

배원태 · 엄정숙 · 박은실 · 서지현 · 임재영 · 박찬후 · 우향옥 · 윤희상

### Bleeding due to Vitamin K Deficiency as Presenting Symptom of Cholestasis

Won Tae Bae, M.D., Jung Sook Yeom, M.D., Eun Sil Park, M.D.,  
Ji Hyun Seo, M.D., Jae Young Lim, M.D., Chan Hoo Park, M.D.,  
Hyang Ok Woo, M.D. and Hee Shang Youn, M.D.

Department of Pediatrics, Gyeongsang National University College of Medicine, Jinju, Korea

Clinical findings in neonates and infants with cholestasis characteristically include prolonged jaundice, acholic stool, pruritus and failure to thrive. We report two cases of cholestasis presenting with spontaneous bleeding due to vitamin K deficiency. Laboratory studies on admission revealed moderate liver dysfunction and a bleeding tendency due to vitamin K deficiency. After administration of vitamin K, the bleeding tendency disappeared. Vitamin K deficiency was resulting from a combination of cholestasis-induced fat malabsorption and low vitamin K supplementation due to breast-milk feeding. Cholestasis should be considered in neonate and infant with a bleeding tendency. (*Korean J Pediatr Gastroenterol Nutr* 2005; 8: 257~262)

**Key Words:** Bleeding, Vitamin K, Cholestasis

### 서 론

신생아 담즙정체증(cholestasis)은 생후 14일 이후에도 지속적인 포합성 고빌리루빈 혈증을 일으키는 질환군으로, 다양한 원인에 의해 담도의 기계적 폐쇄 또는 담즙분비와 배설의 기능적 장애를 일으킴으로써 발생한다. 임상적 질환으로는 신생아 간염

과 담도 폐쇄증(biliary atresia)이 흔한 원인이며<sup>1)</sup>, 선천성 대사장애나 유전성 질환 등도 있다.

담즙 정체증의 주증상은 황달이며, 그외 무담즙변, 성장 지연, 간이나 비장 비대, 가려움, 출혈 등이 있다. 건강해 보이고 성장이 정상적인 영아에서 지속적인 황달이 있을 때 우선적으로 모유 수유 황달이나 생리적 황달을 고려하지만 1,000~19,000명당 1명은 담도 폐쇄증이 있으므로 이를 배제하기 위한 검사를 시행해야 한다<sup>1~3)</sup>

국내에서 보고된 담즙 정체증의 흔한 원인인 담도 폐쇄증과 신생아 간염의 임상증상으로는 황달과 무담즙변, 간종대, 비장종대나 선천성 기형이 흔하게 관찰<sup>4,5)</sup>되었으나 출혈을 주소로 내원하여 진단된

접수 : 2005년 7월 19일, 승인 : 2005년 8월 25일  
책임저자 : 서지현, 660-702, 경남 진주시 칠암동 90번지  
경상대학교 의과대학 소아과학교실  
Tel: 055-750-8161, Fax: 055-752-9339  
E-mail: seozee@gsnu.ac.kr

경우는 없었다. 이에 저자들은 황달이 아닌 비정상적인 출혈을 주소로 내원하여 비타민 K 결핍을 동반한 담즙 정체증으로 진단된 2예를 경험하였기에 문헌고찰과 함께 보고하는 바이다.

## 증 례

### 증례 1.

환 아: 이○○, 여아, 3개월

주 소: 내원 하루 전부터 있었던 호흡곤란과 식욕 저하

현병력: 내원 3주 전 왼쪽 대퇴부에 B형 인플루엔자균 예방접종을 받았었고, 접종 4일 후에 접종 부위가 부으면서 왼쪽 다리를 움직이면 아파하는 양상의 운동 장애가 동반되었으나 특별한 치료는 받지 않았다. 내원 2주 전부터 그렇거림과 기침이 있어서 인근 병원에서 감기로 치료를 받았으며, 당시 구강내 출혈반이 있다는 이야기를 들었다. 내원 1주 전부터 왼쪽 대퇴부의 부은 상태는 그대로였으나 운동장애는 없어졌다. 내원 2일 전부터 기침이 심해졌으며, 오후에 심한 기침 후 나온 침에 소량의 피가 섞여 있었으나 달리 치료는 받지 않았다. 내원 하루 전부터는 식욕 저하가 있으면서 호흡 시 그렇거림이 심해지고 호흡곤란이 동반되었다. 내원 당일 계속 잘 먹지 않으려 하고 호흡곤란이 심해져서 본원으로 내원하였다.

출생력 및 과거력: 환아는 만삭 자연분만으로 체중 3,100 g으로 태어났으며, 출생 당시 건강하였고, 다른 주산기적 문제는 없었다. 태어난 병원에서 출생 당일에 B형간염 1차 접종과 비타민 K를 근주 받았다. 모유 수유를 받았으며, 언제부터 인지는 모르나 황달기가 있었으나 특별하게 치료를 받지 않았다. 생후 2주와 1개월에 시행 받았던 BCG와 B형간염 2차 예방접종 시에는 접종 부위의 부종이나 다른 부작용은 없었다. 생후 1개월 경에 기침, 콧물로 인근 병원에서 폐렴으로 진단받고 azithromycin과 감기약으로 치료를 받은 후 호전되었다.

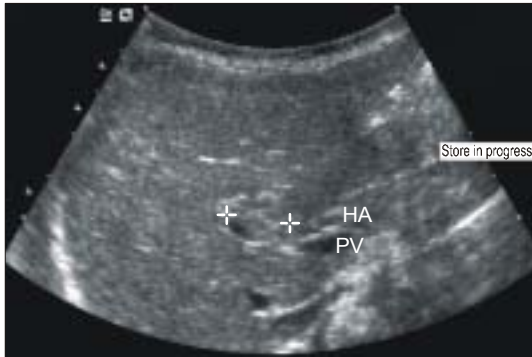당시 변 색깔은 황금색이었다. 그러나 내원 2~3일전에 무담즙변을 2차례 봤다.

가족력: 엄마가 산후 조리를 위해 출산 1주일 후부터 가물치를 먹었다고 하였다. 외할아버지가 간암으로 돌아가셨고, 환자의 오빠가 심실중격결손으로 수술을 받았다.

진찰 소견: 환아는 급성 병색을 띠고 있었고, 생체 활력징후는 혈압 86/44 mmHg, 맥박수 분당 126회, 호흡수 분당 64회, 체온 36.5°C였다. 체중은 5.6 kg였으며 키는 59.8 cm였다. 공막에 황달 있었고, 결막이 창백하였다. 경구개에 몇 개의 출혈반(petechiae) 관찰되었다. 흉부진찰에서 청진시 양 폐야에서 거친 호흡음과 나음이 있었고, 심음은 규칙적이고 잡음은 들리지 않았다. 복부는 부드럽고 편평하였고, 장음은 정상이었으나 2횡지의 간비대가 있었다. 왼쪽 대퇴부가 부어있었으나 압통이나 홍반, 운동장애는 없었다.

검사실 소견: 입원 당시 말초 혈액 검사에서 혈색소 6.4 g/dL, 헤마토크릿 21%, 백혈구 14,220/mm<sup>3</sup>, 혈소판 831,000/mm<sup>3</sup>, MCV 85, MCH 26, 망상구 14.3이었다. 혈청 총 빌리루빈이 4.8 mg/dL, 직접 빌리루빈이 3.7 mg/dL, AST/ALT가 106/47 IU/L, 알칼리성 인산분해효소/감마글로불린이 737/265 IU/L로 증가되어 있었다. 총 단백질과 알부민은 5.9 g/dL와 3.2 g/dL이었다. 혈액 응고 검사에서 PT/aPTT가 각각 106초 이상으로 늘어나 있었다. 연속해서 검사한 fibrinogen은 200 단위, PIVKA 4 단위였으며, 혈액 응고 인자 검사에서 인자 2, 5, 7, 8, 9, 10, 11, 12와 vWF가 각각 2%, 63%, 14%, 1%, 1%, 1%, 1%, 1%, 121%로 인자 2, 7, 8, 9, 10, 11, 12가 감소되어 있었다. 직접 및 간접 Coombs 검사는 음성이고, C-반응성 단백 3 mg/L로 정상이었다.

방사선 및 핵의학 소견: 단순 흉부 사진 상 양측폐에 폐렴이 의심되는 경결소견이 관찰되었고, 복부 초음파에서 간종대 소견과 함께 문맥대정맥 부위에 1.3 cm 크기의 종괴가 관찰되었으나 간내 및 간의 담도에 이상 소견은 없었다(Fig. 1). 복부 MRI와 MRCP 검사에서 담낭과 간의 담도는 정상적으로 관찰되는 반면 간내 담도가 전혀 관찰되지 않았고, Tesla 주사로 시행한 담즙 배출(biliary excretion) 검사로 48시간까지 관찰 결과 담즙 배출이 되지 않아

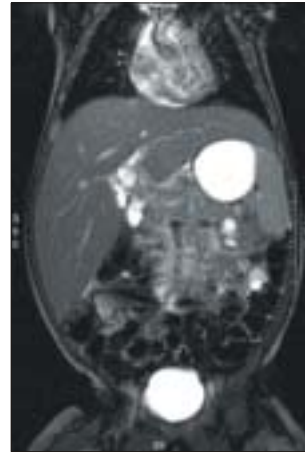

**Fig. 1.** Ultrasonography of abdomen revealed about 1.5 cm-sized iso-echoic lesion in portovascular area with hepatomegaly.

서 간내 담도 폐쇄증을 시사하였다(Fig. 2). 초음파 검사에서 관찰되었던 간문 부위의 종괴는 총담낭관과 연결되는 낭종성 병변(Saccular form of choledochal cyst, common hepatic duct level)으로 확인되었다. DISIDA 주사검사서 담낭과 담관계가 보이지 않아 간내 담도 폐쇄가 의심되었다(Fig. 3).

간 조직 소견: 간문부의 염증세포 침윤과 함께 세담도관과 간세포에 담즙 정체가 있으면서 경한 세담도관의 증식이 관찰되었고 간내 담도가 관찰되지 않았다(Fig. 4).

치료 및 경과: 입원 당일 혈액 검사 부위에서 지혈이 잘 되지 않았으며, 위장관 출혈을 고려하여 비위관을 삽입하여 생리식염수로 세척시에 혈액 응괴가 관찰되어 비타민 K 3 mg (Vitamine K1®, 대한약품)을 근육주한 후 다시 검사한 PT/aPTT는 10.6초와 33.6초로 정상화되었다. 이어 3시간 뒤 신선동결 혈장을 수혈하였다. 호흡곤란과 빈혈에 대한 검사 시행 후 산소(3L/분)와 농축적혈구를 수혈하였으며, 이후 산소포화도 98%이상 유지되면서 호흡곤란과 빈호흡은 호전되었다. 입원 2병일에 정형외과 협진에서 왼쪽 대퇴부위의 구획 증후군(compartment syndrome)이 진단되어 근막제거술을 실시하였고, 입원 4병일에 무담즙변(acholic stool)이 두 차례 관찰되었다. 입원 6병일부터 수유를 시작하였으며, 보챔 없이 양호한 활동 상태 보였으며, 입원 9병일부터 폐음도 호



**Fig. 2.** MR cholangiography revealed invisible intrahepatic bile duct with hepatomegaly and a cystic lesion connecting common bile duct. After dye injection, biliary excretion was not seen in delayed view during 48 hr.

전되었다. 환아 가족(부모, 오빠)의 간기능 검사를 시행하였으며, 정상 범위였다. 23병일에 시행한 심장초음파 검사는 정상이었다. 24병일에 간이식 위해 서울에 있는 병원으로 전원하였으며, 이후 담도 폐쇄 및 원위부 담도 확장 진단받고 간이식을 시행받을 것을 권유받았으나 받지 않고, 본원에서 보존적 치료를 받다가 17개월에 사망하였다.

## 증례 2.

환 아: 최○○, 남아, 생후 16일

주 소: 하루 전부터 있었던 배꼽부위 출혈

현병력: 내원 3~4일 전부터 약간 묻는 정도의 배꼽 부위 출혈이 있었으나 특별한 치료는 받지 않았다. 내원 하루 전 기저귀를 갈다가 배꼽 부위의 출혈량이 기저귀에 스며들 정도로 많아져서 인근 소아과에 들렀다가 본원으로 전원되었다.

과거력: 출생 시 진행이 잘 안되어 만삭 제왕절개로 태어났으며, 체중 3,000 g이었다. 출생 당시 상태 양호하였으며, 다른 주산기의 문제는 없었다고 하였다. 출생 첫날 태어난 병원에서 비타민 K와 B형 간염 1차 접종을 근육 주사 받았으며, 모유를 먹고 있었다. 배꼽은 내원 3~4일 전에 떨어졌다고 하였다.

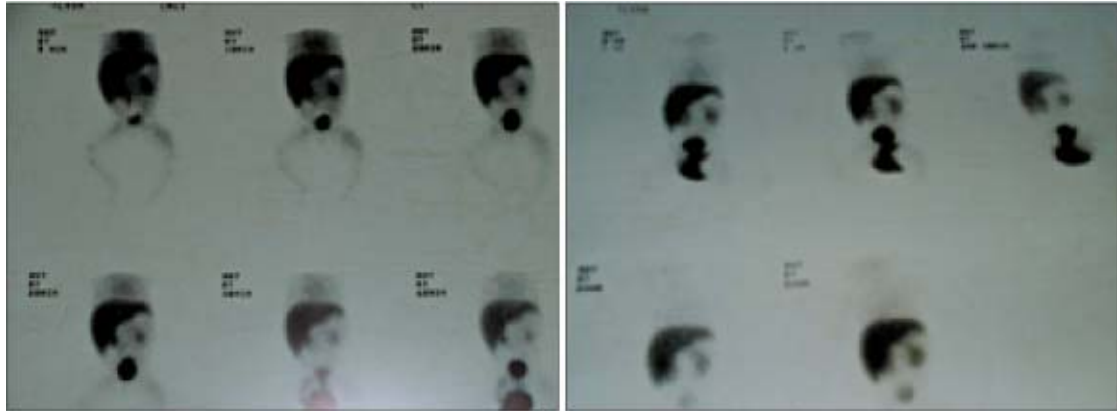


Fig. 3. DISIDA scan revealed hepatomegaly with normal uptake pattern and invisible gall bladder and biliary system.

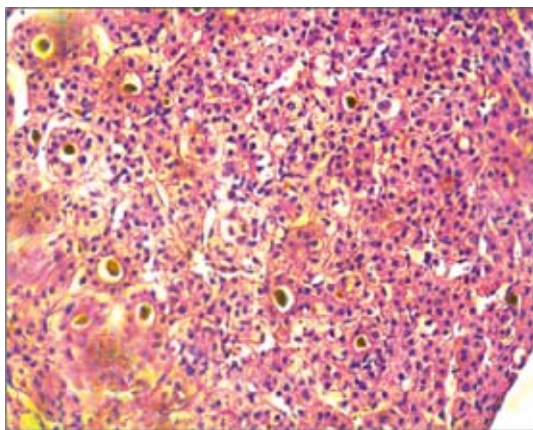


Fig. 4. Canaliculal and hepatocytic cholestasis and bile thrombi. Mild proliferation of bile ductule and portal lymphohistiocytic infiltration (H&E stain).

가족력: 간질환 및 다른 질환의 특이 사항은 없었다.

진찰 소견: 환아는 건강해 보였으며, 생체활력 징후는 혈압 90/60 mmHg, 맥박수 분당 140회, 호흡수 분당 32회, 체온 37°C였다. 몸무게는 3,220 g이었다. 공막에 황달 소견 및 얼굴 부위에도 황달 소견이 있었다. 흉부 청진상 폐음은 깨끗하였고 심음도 규칙적이었다. 복부는 부드럽고 편평하였으며, 장음은 정상이었고 만져지는 종괴는 없었으나 배꼽 부위에 소량의 출혈이 계속되고 있었다.

검사 소견: 입원 당시 말초 혈액 검사에서 혈색소

11.0 g/dL, 백혈구 19,210/mm<sup>3</sup>, 혈소판 557,000/mm<sup>3</sup>였다. 총 빌리루빈이 6.5 mg/dL로 증가되어 있었으며, AST/ALT가 61/30 IU/L, 총 단백질과 알부민이 5.3 g/dL과 3.2 g/dL였다. 혈액응고 검사에서 PT/aPTT가 >80/>180초 이상으로 늘어나 있었다. 당시 생후 16일된 신생아로 모유 수유 중이어서 직접 빌리루빈의 검사는 시행하지 않았다. 혈액 응고 인자 검사를 시행한 결과, 인자 2, 인자 7, 인자 9, 인자 10이 각각 3%, 3%, 5%, 2%로 현저하게 감소되어 있었다.

치료 및 경과: 입원 당일 혈액 응고 시간이 연장된 것을 확인하고 비타민 K 0.3 mg을 근육주사하였고, 다시 실시한 PT/aPTT는 14.1/42.7초로 정상화되었으며, 출혈 소견은 호전되었다. 배꼽 부위는 봉합을 시행하였다. 백혈구 증다증과 말초 혈액 도말 검사에서 백혈구내에 독성 과립(toxic granule) 보여서 신생아 패혈증 의심 하에 cefotaxime과 flocloxacillin로 치료하였다. 입원 7병일 간 항생제를 투여하였으며, 몸무게 증가 잘 되고, 총 빌리루빈 4 mg/dL로 감소되어 8병일째 퇴원하였다. 퇴원 후 건강하게 지냈으나 얼굴 부위의 황달은 지속적이었다고 하며, 생후 2개월에 지속적인 황달에 대한 검사를 권유받고 본원으로 다시 전원되었다. 당시 몸무게 4,300 g으로 건강해보였으나 진찰에서 심음 청진에서 수축기 잡음(grade 2)이 좌흉골부에서 들렸으며, 복부는 부드럽고 편평하였으나 비장이 2 횡지로 만져지는 소견 있

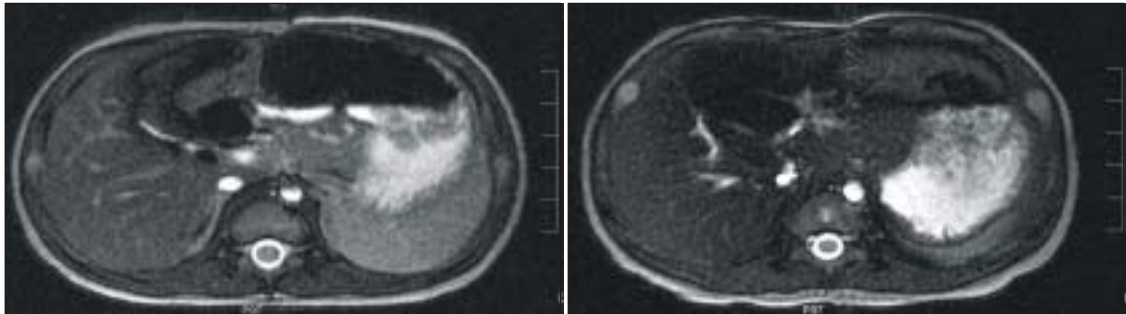


Fig. 5. MR cholangiography revealed a collapsed state of gall bladder and invisible common bile duct in extrahepatic portion.

었다. 당시 총 빌리루빈이 10.5 mg/dL, 직접 빌리루빈이 5.8 mg/dL로 증가되어 있었고, AST/ALT가 232/194 IU/L, ALP 633 IU/L,  $\gamma$ -GT가 742 IU/L로 증가되어 있었다. 혈액응고 검사에서 PT/aPTT가 22.6/56초로 aPTT만 늘어나 있었다. 복부 초음파 검사와 MRCP (Fig. 5)와 DISIDA 주사검사에서 담도 폐쇄증을 시사하는 소견 보였으나 5개월에 서울 삼성병원에서 다시 시행한 DISIDA 주사 검사에서 정상적인 담즙 배출 소견 보였다. 심장 초음파 검사에서 경한 좌폐동맥의 저형성과 경한 삼첨판 부전의 소견 보이고, 척추의 단순 방사선 촬영에서 3~4개의 흉추가 나비모양을 하고(butterfly vertebrae in the thoracic spine) 있어 알라질 증후군(Alagille syndrome) 의심 하에 간 조직 검사를 시행하였다. 간 조직 검사에서 담세관과 간세포의 담즙정체와 감문맥에 림프조직구와 호산구의 침윤과 육아종 형성, 담세관의 발달이 관찰되었으나 Alagille 증후군에 합당한 소견은 아니었으며 특징적인 얼굴 생김새나 다른 Alagille 증후군에 맞는 소견은 관찰되지 않았다. 현재 18개월로 본원 외래에서 담즙 정체증에 대한 보존적 치료 중이다.

## 고 찰

담도 폐쇄증, 총담관 낭종, alpha-1 antitrypsin 결핍 그리고 신생아 간염에서 담즙정체증이 동반될 수 있는데, 담즙 정체증의 주된 증상은 황달이지만 출

혈을 첫 증상으로 진단된 보고들이 있다<sup>6~8)</sup>. 간내 담도의 결핍이 있는 증후군을 가진 환자 27명을 대상으로 한 연구에서 증상 발현시기는 모두 5개월이 내이며, 증상으로는 황달이 21명으로 가장 많았고, 2명에서는 비타민 K 결핍에 의한 자연적인 출혈, 2명에서 가려움, 2명에서 성장 부진을 주소로 내원하였다고 하였다<sup>9)</sup>.

담즙 정체증에서 출혈의 원인으로 Kasai 수술을 받은 담도 폐쇄증 43명 환자를 대상으로 전향적 연구에서 간 기능 장애나 비타민 K 결핍에 의해서 생길 수 있으며, 다양한 응고 인자들이 감소한다고 보고하였다<sup>10)</sup>. 담즙 정체증에서 비타민 K 결핍의 기전으로는 지방의 흡수가 감소됨으로써 지용성 비타민의 흡수가 저하되고, 비타민 K가 적게 함유된 모유 수유를 먹거나 설사, 출생 후 비타민 K를 공급받지 못한 경우 등이 제시되고 있다. 담즙 정체증에 의한 비타민 K 결핍으로 출혈이 나타나는 시기는 다양하지만 대부분 영아기에 발생하였다고 한다<sup>2,6~8)</sup>. 비타민 K를 출생 직후 근육 주사함으로써 신생아 출혈성 질환(Hemorrhagic disease of the Newborn)을 예방할 수 있음은 이미 알려진 사실이다. 본 2예에서 모두 모유 수유 중이었으며, 비정상적인 출혈을 주소로 내원하였으나 증례 1의 경우 3개월에 주사부위의 출혈을 주소로 내원하여 담도 폐쇄증으로 진단되었고, 증례 2의 경우는 출생 직후 비타민 K를 근육 주사로 투여 받았음에도 불구하고 생후 16일째 배꼽 부위의 출혈은 다른 보고들에 비하여 비타

민 K 결핍에 의한 출혈 증상이 빨랐다. 이 환아에서는 담즙 정체증에 의해 지용성 비타민의 흡수가 감소하고, 간 기능 장애가 생기는 중에 비타민 K가 부족한 모유 수유를 함으로써 출혈이 빨리 발생하였을 것으로 생각된다.

최근 북미 소아 소화기, 간 및 영양 학회(North American Society for Pediatric Gastroenterology, Hepatology and Nutrition, NASPGHAN)에서 생후 2주~8주사이의 담즙 정체증에 의한 황달을 가진 영아에 대한 검사 가이드라인(guideline)을 제시하였다<sup>11)</sup>. 생후 2주가 지난 상태에서 황달이 있으면 직접 빌리루빈에 대한 검사를 시행해서 초기에 담도 폐쇄증을 진단하고자 하였다. 본 증례 1의 경우 총 빌리루빈이 4.8 mg/dL로 국내의 담도폐쇄증이나 신생아 간염에서 대부분 총 빌리루빈이 6 mg/dL 이상이고, 직접 빌리루빈이 4.5 mg/dL인 경우가 많다는 보고<sup>4,5)</sup>에 비해서는 낮은 편이었으나 담도 폐쇄증으로 확진이 되었으나 생후 3개월에 진단이 되었다. 증례 2의 경우 생후 16일째 총 빌리루빈이 6.5 mg/dL였으나 모유 수유에 의한 황달로 생각하고 직접 빌리루빈을 검사하지 않았다. 환아가 건강해 보이고 모유 수유 중이라도 NASPGHAN에서는 1주 뒤에 다시 검사를 해서 황달 수치가 정상화되지 않으면 검사를 시행하도록 제시하고 있다. 본 증례 2의 경우 황달이 지속되었으나 6주가 지나서 담즙 정체증에 의한 황달로 진단되었다.

본 증례 1, 2를 통하여 비정상적인 출혈을 주소로 내원한 경우에 단순한 혈액 응고 장애에 대한 검사만 시행할 것이 아니라 세밀한 이학적 검사를 시행하고 약간의 간 기능 장애가 보이더라도 담즙 정체증의 가능성을 고려하여 검사를 실시해야 할 것으로 사료된다. 또한 담즙 정체증에서 비타민 K 결핍의 발현 시기에 대한 연구와 이를 예방하기 위한 방법에 대해서도 연구가 있어야 할 것이다.

## 요 약

비타민 K 결핍은 드물지만, 소량의 출혈이 지속적일 때 의심할 수 있으며, 담즙정체증과 성장 부진

이 있을 때 동반될 수 있다. 저자들은 신생아기와 영아기의 비정상적인 출혈을 주소로 내원하여 담즙 정체증에 의한 비타민 K 결핍으로 진단되었던 2예를 경험하였기에 문헌 고찰과 함께 보고한다.

## 참 고 문 헌

- 1) Yoon PW, Bresee JS, Olney RS, James LM, Khoury MJ. Epidemiology of biliary atresia: a population based study. *Pediatrics* 1997;99:376-82.
- 2) Matsui A, Ishikawa T. Identification of infants with biliary atresia in Japan. *Lancet* 1994;343:925.
- 3) McKiernan PJ, Baker AJ, Kelly DA. The frequency and outcome of biliary atresia in the UK and Ireland. *Lancet* 2000;355:25-9.
- 4) Son KH, Chung KS, Whang EH, Park CL. A clinical and histopathological studies of congenital extrahepatic biliary atresia. *Korean J Pediatr* 1988;31:436-53.
- 5) Park JH, Lee JS, Park SE, Lee CH. Clinical and pathological comparison of neonatal hepatitis and extrahepatic biliary atresia in Korean children. *Korean J Pediatr* 1998;41:1372-9.
- 6) Houwen RH, Bouquet J, Bijleveld CMA. Bleeding as the first symptom of extrahepatic biliary atresia. *Eur J Pediatr* 1987;146:425-6.
- 7) Van den Anker JN, Sinaasappel M. Bleeding as presenting symptom of cholestasis. *J Perinatol* 1993;13:322-4.
- 8) Ono S, Tokiwa K, Aoi S, Iwai N, Nakanoin H. A bleeding tendency as the first symptom of a choledochal cyst. *Pediatr Surg Int* 2000;16:111-2.
- 9) Deprettere A, Portmann B, Mowat AP. Syndromic paucity of the intrahepatic bile ducts: diagnostic difficulty; severe morbidity throughout early childhood. *J Pediatr Gastroenterol Nutr* 1987;6:865-71.
- 10) Yanofsky RA, Jackson VG, Lilly JR, Stelling G, Klingensmith WC 3rd, Hathaway WE. The multiple coagulopathies of biliary atresia. *Am J Hematol* 1984;16:171-80.
- 11) Moyer V, Freese DK, Whittington PF, Olson AD, Brewer F, Colleti RB, et al. Guideline for the evaluation of cholestatic jaundice in infants: recommendations of the North American Society for Pediatric Gastroenterology, Hepatology and Nutrition. *J Pediatr Gastroenterol Nutr* 2004;39:115-28.