

## 윌슨병 환자에서 D-penicillamine 치료 중 발생한 미세변화형 신증후군 1례

경북대학교 의과대학 소아과학교실

오기원 · 김세영 · 이환석 · 최병호 · 고철우 · 구자훈

### A Case of Minimal Change Nephrotic Syndrome Associated with D-penicillamine Therapy of Wilson's Disease

Ki Won Oh, M.D., Se Young Kim, M.D., Hwan Suk Lee, M.D.  
Byung Ho Choe, M.D., Cheol Woo Ko, M.D. and Ja Hoon Koo, M.D.

Department of Pediatrics, Kyungpook National University  
School of Medicine, Daegu, Korea

Wilson's disease is a treatable autosomal recessive inherited disorder of copper metabolism due to mutation of the copper transporting gene. The basic strategy of treatment is to reduce the amount of copper in the liver and other tissues by administering both a low copper diet and copper-chelating agents. D-penicillamine is the first choice as a copper-chelating agent. Some serious side effects could occur in 3~5% of all patients following D-penicillamine therapy. We report a 19 year-old male with Wilson's disease who developed nephrotic syndrome 6 months after the initiation of D-penicillamine therapy. Prednisolone was administered to control nephrotic syndrome and D-penicillamine was switched to trientine. Urinary remission was achieved within a week and maintained thereafter. Nephrotic syndrome was proven to be MCNS by kidney biopsy. (*J Korean Pediatr Gastroenterol Nutr* 2002; 5: 206~211)

**Key Words:** Wilson's disease, D-penicillamine, Side effect, Nephrotic syndrome, Trientine

## 서 론

윌슨병은 간담도계의 구리 대사 장애로 인해 구리가 간, 신경, 신장, 각막 및 다른 여러 조직에 축

적되는 질환으로, 상염색체 열성 양식으로 유전되며 치료가 가능한 대사질환 중 하나이다. 윌슨병의 주된 치료 방법은 구리 함량이 많은 식이를 피하는 식이 조절과 구리 흡착제 등을 포함한 약물치료가 대표적이다. 구리 흡착제로 가장 널리 사용되고 있는 약제인 D-penicillamine은 발열, 발진 등의 치료 초기에 나타날 수 있는 과민반응 이외에 심각한 부작용으로 전신성 홍반성 루프스, 신증후군 등을 유발할 수 있는 것으로 알려져 있으며, 심각한 부작용이 발생한 경우에는 D-penicillamine 대신

접수 : 2002년 8월 17일, 승인 : 2002년 8월 31일  
책임저자 : 최병호, 700-721, 대구광역시 중구 삼덕동 2가 50  
경북대학교병원 소아과  
Tel: 053-420-5704, Fax: 053-425-6683  
E-mail: bhchoi@knu.ac.kr

triethylene tetramine (Trientine)을 사용할 수 있다<sup>1-7)</sup>.

저자들은 윌슨병으로 진단받고 D-penicillamine으로 치료하던 중 신증후군이 발생한 1례를 경험하였기에 문헌 고찰과 함께 보고하는 바이다.

## 증 례

환 자: 김○○, 19세, 남자

주 소: 전신 부종

과거력: 14세에 안과에 방문하여 시행한 검사에서 간기능 수치가 높다는 이야기를 들었으나 특별한 검사를 하지 않았으며 이후 간기능 수치는 정상화 되었음.

가족력: 8세된 남동생이 윌슨병으로 치료 중에 있음.

현병력: 2001년 8월에 환자의 남동생이 윌슨병으로 진단 받게 되어, 형제들에 대한 검사를 시행하였다. 검사실 소견으로는 혈색소 14.0 g/dL, 백혈구 3,500/mm<sup>3</sup>, 혈소판 210,000/mm<sup>3</sup>, 요검사는 정상이었다. AST/ALT 22/28 IU/L, HBsAg/anti-HBsAb (-/+), 혈청 ceruloplasmin 2.9 mg/dL (정상치 20~50 mg/dL), 혈청 구리량 13.0μg/dL (정상치<10μg/

dL), 24시간 요중 구리량 84.0μg/24시간(정상치 < 50μg/24시간), D-penicillamine 1 g 투여후 24시간 요 중 구리량은 2,507μg/24시간이었다. 안과검사에서 Kayser-Fleischer (K-F) ring은 관찰되지 않았고, 신경학적 진찰에서 이상 소견은 보이지 않았다. 간조직 검사에서 간문맥의 섬유화를 동반한 만성 간염소견이 관찰되었고(Fig. 1), 간내 구리함량은 442μg/g dry weight (정상치 15~55μg/g)로 250 μg/g dry weight 이상으로 나와서 윌슨병으로 확진하였다. 2001년 8월 28일부터 D-penicillamine 1 g을 pyridoxin 25 mg과 함께 매일 복용하였으며, 복용 중 2주에서 1개월마다 요검사와 말초 혈액 검사를 시행하였으나 특별한 부작용은 없었고, 발진이나 발열도 호소하지 않았다. 2001년 10월 16일부터 D-penicillamine을 유지 용량으로 하루 750 mg을 투여하며 경과 관찰하던 중, 2002년 3월 11일부터 3 일간의 전신 부종 및 복부 팽만이 발생하고 심해져서 입원하였다.

진찰 소견: 혈압 125/75 mmHg, 맥박수 분당 75 회였고, 몸무게는 평소보다 10 kg 정도 증가된 83 kg이었다. 얼굴 특히 눈주위에 부종이 심하였고 복수로 인한 복부팽만이 있었으며 전박 부위에는 함

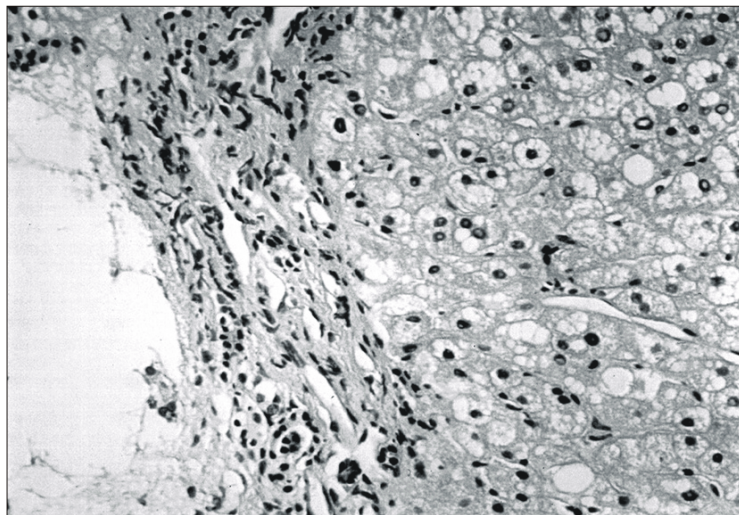


Fig. 1. Liver biopsy of Wilson's disease: Light microscopic finding shows hepatic steatosis and mild portal fibrosis (H&E×400).

요 부종이 관찰되었다.

검사 소견: 입원 당시 말초 혈액 검사에서 혈색소 14.8 g/dL, 백혈구 5,120/mm<sup>3</sup>, 혈소판 258,000/mm<sup>3</sup>이었으며, 요검사에서 단백뇨 4+였고, 잠혈은 검출되지 않았다.

Na 138 mEq/L, K 4.2 mEq/L, Ca 7.2 mg/dL이었고, AST/ALT 33/22 IU/L, BUN/Cr 12/0.8 mg/dL였다. 총단백/알부민 3.6/1.8 g/dL로 알부민의 감소를 보였고, 콜레스테롤은 398 mg/dL로 증가되었으며, 단회뇨 알부민과 크레아티닌의 비는 1.8, 24시간

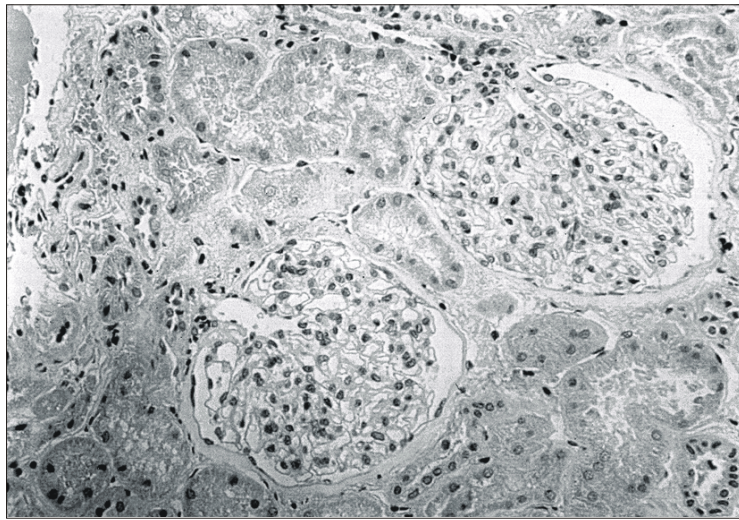


Fig. 2. Kidney biopsy of MCNS: Light microscopy showing normal looking glomerulus (H&E ×400).

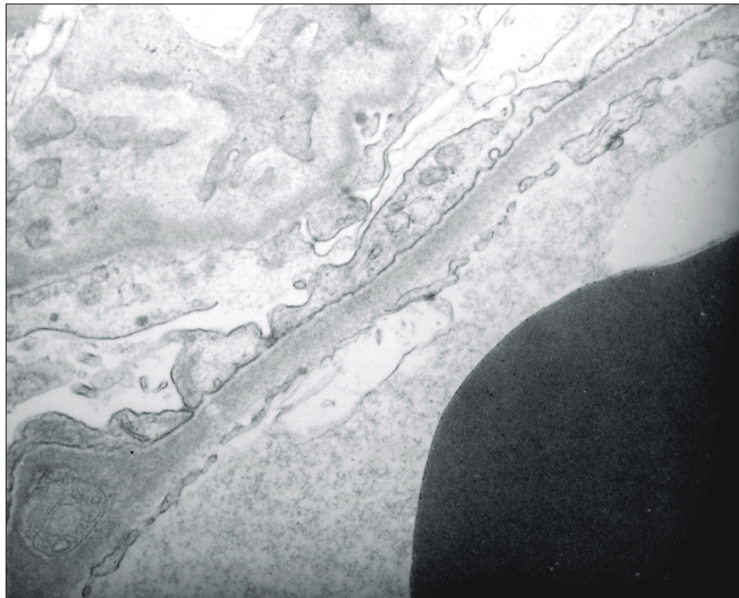


Fig. 3. Kidney biopsy of MCNS: Electron microscopy of a glomerular capillary loop showing fusion of the epithelial foot process seen all along the urinary side of the basement membrane (×10,000).

소변 단백은 3.7 g/day, 24시간 소변 크레아티닌은 24.4 mg/kg였다.

치료 및 경과: 월슨병 치료로 복용 중이던 D-penicillamine의 투여를 중단하고, 우선 zinc제제를 투여하다가 내원 4일째부터 trientine을 한국 희귀약품센터에서 공급받아 투여를 시작하였다. Prednisolone 60 mg을 하루 3회 나누어 복용시켰으며 스테로이드 복용 6일째부터 단백뇨가 소실되고, 소변량이 증가하면서 전신의 부종도 감소하여 복용 8일째에는 평상시 몸무게인 73 kg이 되었다. 신장 조직 검사를 시행한 결과 광학 현미경 소견에서는 정상 사구체 모양을 보였고 mesangial 세포의 증식도 없었으며(Fig. 2), 형광 현미경 소견에서는 상피세포하, 혈관 내피 세포하 및 사구체 간질 내에 면역복합체의 침착은 없었다. 전자 현미경 소견으로는 상피 세포의 족돌기(foot process)가 미만성으로 소실된 소견 이외에는 정상 소견이었다(Fig. 3). Prednisolone을 하루 60 mg씩 2주간 복용시킨 후 감량하여 중지하였으며 이후 현재까지 더 이상의 단백뇨는 관찰되지 않았다. Trientine은 750 mg/day로 복용 중에 있으며 특별한 부작용은 아직 없었다.

## 고 찰

월슨병은 상염색체 열성 양식으로 유전되는 구리 대사 장애 질환으로, 구리의 조직 내 축적으로 인해 간질환, 뇌의 퇴행성 변화 그리고 K-F ring이 각막에서 관찰되는 것을 특징으로 하며, 발생 빈도는 3만명당 1명 정도이고 보인자율은 90명당 1명 정도이다<sup>1,2,4,5</sup>.

월슨병 유전자(ATP7B)는 염색체 13번 장완(13q14~21)에 위치하고, 구리 운반 P형 ATPase 단백을 발현하며<sup>1~6</sup>, 구리 운반 P형 ATPase 단백질은 간세포 안으로 운반된 구리를 ceruloplasmin과 결합시켜 세포 밖으로 운반하거나 담도 내로 배출하는 역할을 하는데 월슨병에서는 월슨병 유전자(ATP7B)의 돌연변이로 인하여 구리가 여러 장기에 축적되어 증상을 유발하게 된다<sup>1</sup>.

월슨병에 대한 주된 치료로는 구리함량이 적은

식이 요법(0.5~1.5 mg/일), 구리 흡착제를 주로 하는 약물 요법, 그리고 간식 등이 있다. 구리함량이 적은 식이요법은 매우 중요하고 효과적인 치료법이므로 환자와 그 가족들에게 구리함량이 많은 음식(간, 버섯, 초콜릿, 땅콩 등)을 가르쳐 주어서 이러한 음식의 섭취를 최소화 시켜야 한다. 약물 치료로는 구리 흡착제인 D-penicillamine, triethylene tetramine (trientine), ammonium tetrathiomolybdate (TTM)가 있으며, 장내 구리 흡수 억제 약제로 zinc 제제를 사용할 수 있다<sup>1~7</sup>.

D-penicillamine은 월슨병 치료의 일차 선택 약제로서 흡착 효과가 우수하나, 주의를 기울여야 할 문제점이 두가지 있다. 첫째, D-penicillamine 사용 도중에 일부 환자에서 신경계 증상이 새로 나타나거나, 치료 초기에 악화되는 것으로, 대개 치료 시작 후 4주 이내에 발생한다. 신경계 증상을 가진 월슨병 환자의 20~30%에서 D-penicillamine 치료 도중 신경계 증상의 악화가 보고된 바 있으며, 이는 구리의 체내 재배치로 인해 뇌에 일시적으로 구리가 증가되어 발생하는 것으로 보인다<sup>1,2,4,7</sup>. D-penicillamine을 중단하고 다른 치료를 하는데도 불구하고 악화된 신경계 증상이 호전되지 않는 환자도 있기에 일부에서는 신경계 증상이 있는 월슨병 환자의 경우 trientine이나 ammonium tetrathiomolybdate를 일차 치료제로 선택하기도 한다<sup>4,8</sup>.

D-penicillamine의 또 다른 문제점은 약제 자체의 다양한 부작용이다. 부작용은 크게 치료 시작 초기에 발생하는 과민 반응과 유지 요법 중에 발생하는 후기 반응으로 나눌 수 있다. 과민 반응은 흔히 치료 시작 1개월 이내에 발생하고 발열, 발진, 오심, 구토, 입파선 종대 등이 생길 수 있으며, D-penicillamine을 중단함으로써 쉽게 호전될 수 있다. 과민 반응 이외에 치료 초기에 드물게 백혈구나 혈소판 감소를 포함한 범혈구 감소증도 발생할 수 있다. 경도나 중등도의 백혈구 또는 혈소판 감소증이 있을 경우에는 약제를 중단하고 경구용 스테로이드와 함께 적은 용량부터 서서히 증량을 할 수 있으나, 심각한 범혈구 감소증이 생기면 다른 구리 흡착제를 사용하여야 한다. 후기 반응은 월슨병 환

자의 5~7% 정도에서 발생하며 D-penicillamine으로 치료를 시작한 1년 이후에 주로 발생하며, D-penicillamine으로 인한 피부병증 이외에 3~5%의 환자에서는 신증후군, 중증 근무력증, 전신성 홍반성 루푸스, 스티븐-존슨 증후군, 골수 억제 등의 심각한 부작용이 발생할 수 있다. 이런 경우에는 D-penicillamine을 영구히 중단하여야 하며 대체약으로 trientine을 사용하거나 일부에서는 치료 초기에 D-penicillamine으로 구리를 제거한 후 유지 요법으로는 아연 제제를 사용하기도 한다. 20년 간의 한국 소아 윌슨병의 장기 추적 보고에 의하면 D-penicillamine에 의한 부작용은 28%에서 발생하였고, 중성구 감소증, 발열, 발진, 탈모, 피부 변화, 신증후군 등이었다<sup>9)</sup>. D-penicillamine이 구리 흡착제로서 효과는 우수하나 이러한 다양한 부작용이 발생할 수 있으므로 치료 중 주기적인 말초 혈액 검사, 소변 검사, 간기능 검사, 신장 기능 검사 등을 필요로 하며, 또한 치료 반응을 파악하기 위하여 24시간 소변 중 구리 배설 양 및 혈청 내 구리 농도를 측정하여야 한다<sup>12,5)</sup>. 일부에서는 D-penicillamine 대신 trientine이나 ammonium tetrathiomolybdate, zinc 제제 등의 치료도 시도하고 있으나 아직 더 많은 경험이 필요하다<sup>8)</sup>.

D-penicillamine으로 인한 단백뇨는 윌슨병 환자의 치료 중 10% 이내의 환자에서 발생하며, Hall 등<sup>10)</sup>에 따르면 D-penicillamine에 의한 단백뇨는 치료 도중 어느 때나 발생할 수 있으나 80%는 치료를 시작한 후 1년 이내에 발생한 것으로 보고하였다. 또한 D-penicillamine을 중단하면 이후 첫 3개월 동안 단백뇨는 최고치에 도달하고 평균 8개월 정도 지속되었으며, 21개월이 지나면 스테로이드를 사용하지 않아도 대부분 예에서 호전되었다고 한다. D-penicillamine에 의한 신증후군의 발생은 대개 치료 시작 1년 이후에 발생하나 치료 2주만에 발생한 예도 보고되었으며<sup>11)</sup>, 윌슨병 소아 환자에서 D-penicillamine 치료 도중에 발생한 신증후군의 경우 스테로이드를 복용하지 않고도 2주만에 완전 관해가 되었다는 보고도 있다<sup>12)</sup>. 그러므로 본 증례의 경우에서도 스테로이드 치료 없이 D-penicil-

lamine만을 중단하고 경과 관찰을 할 수도 있었지만, 스테로이드 치료로 좋은 결과를 얻은 보고도 있었고<sup>11,12)</sup>, 가능한 빠른 시일 내에 일상 생활로 복귀가 필요하여 스테로이드 치료를 시작하였고, 조기 관해를 이룰 수 있었다. 물론 본 증례의 경우 스테로이드 복용 후 관해가 빨리 온 점, 신장 조직 검사에서 미세변화형 신증후군인 점을 감안하면 원발성 신증후군을 완전히 배제할 수는 없지만, D-penicillamine으로 인한 신장의 손상이 경한 단계에서 신증후군을 초기에 발견하여 D-penicillamine을 중단함으로써 조기 관해가 온 것으로 생각할 수도 있다. 또한 Hall 등<sup>10)</sup>의 보고에 따르면 D-penicillamine에 의한 신증후군이 다양한 면역학적 기전에 의하여 발생할 것으로 추정하였고 29례의 조직 검사에서 막성 신병증이 88%로 가장 많았으나, 본 증례에서와 같이 미세변화형 신증후군 소견을 보인 경우도 2례에서 관찰되었으므로, 환자의 병력을 감안하여 저자들은 이 증례에서 발생한 신증후군은 D-penicillamine에 의한 속발성 신증후군이라고 생각한다. 확진을 위해서는 D-penicillamine을 다시 투여해서 신증후군의 재발의 유무를 확인할 수도 있겠으나 이미 trientine으로 윌슨병이 잘 조절되고 특별한 부작용이 없으므로 D-penicillamine의 재투여를 현재로서는 고려하기 어렵다.

## 요 약

윌슨병의 치료제로 구리 흡착제인 D-penicillamine이 주로 사용되고 있으나, 심각한 부작용이 발생할 경우 투약을 중단하고 trientine 등을 대체약으로 사용할 수 있다. 저자들은 윌슨병으로 D-penicillamine 사용 도중 6개월만에 미세변화형 신증후군이 발생한 후 trientine으로 치료약을 대체 후 관해가 유도된 1례를 경험하였기에 보고하는 바이다.

## 참 고 문 헌

- 1) Sokol RS, Narkewicz MR. Copper and iron storage

- disorders. In: Suchy FJ, Sokol RJ, Balistreri WF, editors. Liver disease in children. 2nd ed. Philadelphia: Lippincott Williams & Wilkins 2001;599-618.
- 2) Zucker SD, Gollan JL. Wilson's disease and hepatic copper toxicosis. In: Zakim D, Boyer TD. editors. Hepatology: a textbook of liver disease. 3rd ed. Philadelphia: WB Saunders Co 1996;1405-39.
- 3) Gitlin N. Wilson's disease: the scourge of copper. J Hepatol 1998;28:734-9.
- 4) Pfeil SA, Lynn DJ. Wilson's disease: copper unfettered. J Clin Gastroenterol 1999;29:22-31.
- 5) Loudianos G, Gitlin JD. Wilson's disease. Semin Liver Dis 2000;20:353-64.
- 6) Brewer GJ, Yuzbasiyan-Gurkan V. Wilson disease. Medicine (Baltimore) 1992;71:139-64.
- 7) Shimizu N, Yamaguchi Y, Aoki T. Treatment and management of Wilson's disease. Pediatr Int 1999;41: 419-22.
- 8) Brewer GJ. Wilson's disease therapy with zinc and tetrathiomolybdate. Trace Elem in Exp Med 2000;13: 51-61.
- 9) 문진수, 고재성, 서정기. 소아 윌슨병의 장기 추적 관찰-20년간의 경험. 소아과 2001;44:127-38.
- 10) Hall CL, Jawad S, Harrison PR, MacKenzie JC, Bacon PA, Klouda PT, et al. Natural course of penicillamine nephropathy: a long term study of 33 patients. BMJ 1988;296:1083-6.
- 11) Siafakas CG, Jonas MM, Alexander S, Herrin G, Furuta GT. Early onset of nephrotic syndrome after treatment with D-penicillamine in a patient with Wilson's disease. Am J Gastroenterol 1998;93:2544-6.
- 12) Adams DA, Goldman R, Maxwell MH, Latta H. Nephrotic syndrome associated with penicillamine therapy of Wilson's disease. Am J Med 1964;36:330-6.