

## 만삭아에서 발생한 상부 위장관 출혈의 내시경적 진단과 치료

순천향대학교 의과대학 천안병원 소아과학교실

임석호 · 이해경 · 민용식 · 김한진 · 김영창

### Endoscopic Findings of Upper GI Bleedings in Full Term Newborn Infants

Suk Ho Rhim, M.D., Hye Kyung Lee, M.D., Yong Sik Min, M.D.  
Han Jin Kim, M.D. and Young Chang Kim, M.D.

Department of Pediatrics, College of Medicine, Soonchunhyang University,  
Cheonan Hospital, Korea

**Purpose:** We are going to establish the efficacy of endoscopic examinations in diagnosing and treating upper GI bleeding in full term neonates.

**Methods:** We retrospectively reviewed newborns who underwent endoscopic examination because of hematemesis from July 1998 to April 2001.

**Results:** Gestational ages were between 38 and 41 weeks, and birth weights were between 2,730 and 3,400 gm. Total of 9 patients were reviewed. Endoscopic examination revealed gastric ulcer in 6 cases, multiple erosions in 2 cases and negative finding in 1 case. All 6 gastric ulcers were multiple and among them 2 patients endoscopic hemostatic therapy. No complication due to the procedure was noticed. Five patients received transfusions. All 9 cases were cured through conservative and endoscopic therapy without recurrence.

**Conclusion:** The common cause of upper GI hemorrhage in newborns with no preceding disease turns out to be multiple gastric ulcers and the prognosis is good. The endoscopic approach is useful in diagnosing and treating upper GI bleeding in newborns. (*Korean J Pediatr Gastroenterol Nutr* 2001; 4: 142~147)

**Key Words:** Gastric ulcer, GI hemorrhage, Newborn

접수 : 2001년 9월 7일, 승인 : 2001년 9월 18일

책임저자 : 이해경, 402-853, 충남 천안시 봉명동 23-20, 순천향대학교 의과대학 천안병원 소아과학교실

Tel: 041-570-2605, E-mail: MDSUK2@yahoo.co.kr

## 서 론

신생아 위장관 출혈의 원인은 미숙아, 모체혈액의 흡인, 신생아 출혈성질환, 선천성 심장병, 신생아 가사, 패혈증, 뇌출혈, 저혈당증, 두개 내압 항진, corticosteroid, indomethacin, tolazoline 등이 있으며 신생아 집중 치료 중 흔히 볼 수 있다<sup>1,2)</sup>. Madan 등<sup>3)</sup>은 건강한 만삭아에서 발생한 상부 위장관 출혈을 처음 보고하였으나 그후 보고가 드문 상태이다.

이에 저자들은 출생시 건강했던 만삭아에서 선행 질환이나 약물투여 병력 없이 발생한 상부 위장관 출혈에서 내시경을 이용하여 원인 질환을 밝히고, 내시경 검사의 유용성을 알아보기 위하여 본 연구를 시행하였다.

## 대상 및 방법

### 1. 대상

1998년 7월에서 2001년 4월까지 만 2년 9개월간 순천향대학교 의과대학 천안병원 신생아실에 토혈을 주소로 입원한 환아를 대상으로 하였다. 이중 모체혈액 흡인, 미숙아, 신생아가사의 병력이 있는

환아는 제외하였다. 병록지를 근거로 과거력, 분만력, 가족력, 임상 경과, 검사실 소견, 내시경 소견을 후향적으로 조사하였다.

### 2. 방법

1) 내시경 기구: 성인용 담도 내시경(Olympus CHF-P10, Japan)이나 기관지 내시경(Pentax EB-1830, Japan)을 사용하였다.

2) 전처치: 내시경 검사 전 6시간 동안 금식시켰고, 시술 전에 검사 및 처치에 관한 승낙서를 받았다. 구강내 마취는 10% lidocaine으로 검사 수 분전에 국소 도포하였으며 midazolam (0.15~0.3 mg/kg, 정맥 투여)과 ketamine (0.3 mg/kg, 정맥 투여)을 단독 또는 병합 투여하여 수면을 유도하였다. 시술 중에는 환자 감시기(BP-88 NEXT monitor, Colin Corporation, Japan)를 이용하여 환자 상태를 관찰하였고 검사 후에는 환자의 체온, 호흡수, 혈압, 산소 포화도를 관찰하였다.

## 결 과

### 1. 임상적 특징과 경과

연구 대상은 총 9례로 남아 6례(64%), 여아 3례(36%)였다. 총 9례 중 7례(77%)는 외부의 개인 산

Table 1. Clinical Characteristics of Study Populations

Case	Sex	Gastational age (weeks)	Birth weight (g)	Type of delivery	Apgar score (1 min/5 min)	Endoscopic examination age (day)
1	F	39	3,300	NSVD*	9/9	1
2	M	41	2,730	NSVD	9/9	1
3	M	39	2,900	C/sec <sup>†</sup>	9/10	1
4	F	39	3,400	C/sec	9/9	12
5	M	41	3,150	NSVD	8/9	1
6	M	38	3,320	C/sec	8/8	1
7	M	40	3,200	NSVD	9/10	1
8	M	39	3,160	NSVD	8/10	3
9	F	39	2,780	NSVD	8/9	5

\*: normal spontaneous vaginal delivery, <sup>†</sup>: CEsarian section

부인과에서 출생 후 전원 되었으며 2례(23%)는 본원에서 출생하였다. 전원서에 기재된 출생당시 apgar 점수는 양호하였다. 9례 중 자연분만은 6례(66%), 제왕절개 분만은 3례(34%)였다. 임신주수는 평균 39주, 출생 체중은 평균 3,104 g이었다(Table 1).

산과력상 1례(12%)에서 양수 과소증이, 2례(22%)에서 산모가 B형 간염 항원 보유자였다. 가족력상 2례(22%)에서 위궤양이 있었으나 출혈성 질환은 한 례도 없었다. 9례 모두 출생직후 개인의원과 본원에서 vitamin K 1.0 mg을 근주받았다.

입원시 주증상은 토혈이 8례(88%)였고 반복적인 구토와 토혈이 1례(12%)였다. 증상이 나타난 시기는 생후 1일 이내인 경우가 6례(64%), 생후 3일이 1례(12%), 생후 5일이 1례(12%), 생후 12일이 1례(12%)였다. APT (alum-precipitated toxoid test) 검사상 9례 모두 음성이었고 대변 잠혈 반응 검사는 9례 모두 양성이었다. 혈액 응고 검사는 모두 정상 범주였고 헤모글로빈의 감소가 9례 중 5례(55%)에서 관찰되었으며 이 환아들에게는 수혈을 실시하였다(Table 2). 입원 즉시 비위관 삽입 후 생리식염수로 위세척을 실시하였고, 7례(77%)에서는 선홍색의 급성 출혈이, 2례(24%)에서는 다량의 커피색의 찌꺼기만 관찰되었다. 3례(36%)에서는 100 cc 이상 지속적인 출혈소견을 보였다.

Table 2. Laboratory Findings

Case	Hb (gm/dl) /Hct (%)	PT (%) /PTT (sec.)	APT* test	Stool OB	Transfu- sion
1	15.2/41.6	90.4/57.2	-	+	-
2	15.5/46.9	100/35.5	-	+	-
3	12.6/34.4	100/22.8	-	+	+
4	12.0/38.5	80.8/23.9	-	+	+
5	9.9/29.6	90.7/27.3	-	+	+
6	12.6/45.4	100/34	-	+	+
7	11.6/38.5	80.7/46	-	+	+
8	14.1/43.4	100/46.7	-	+	-
9	14.3/44.4	80/33.5	-	+	-

APT\*: alum-precipitated toxoid test

## 2. 내시경 소견

위 천공이나 대량 출혈을 보인 예는 없었다. 총 9례 중 6례(64%)는 위궤양, 2례(24%)는 다발성 미란, 1례(12%)에서는 이상소견은 없었다. 6례에서 발생한 위궤양은 다발성 4례(66%), 단발성 2례(34%)로 소만부와 대만부에 각 1례씩 관찰되었다. 중례 2에서는 대만부의 다발성 위궤양과 미란을 보였다(Fig. 1). 총 9례 중 5례(55%)에서는 병변 확인 후 추가적인 출혈이 없는 것을 확인한 후 시술을 마쳤고, 2례(24%)(중례 5, 6)에서 3.5% 고농도

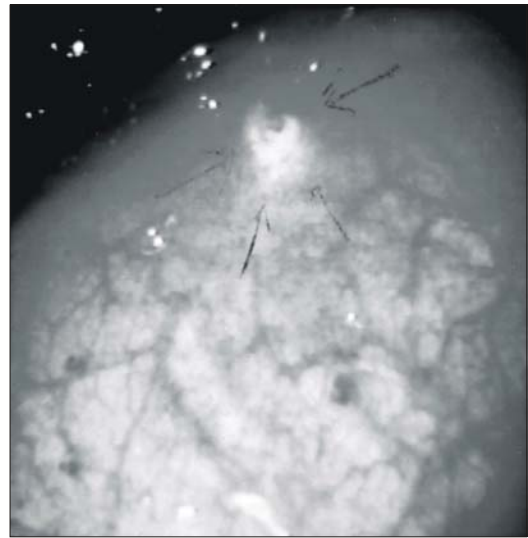


Fig. 1. Gastroboscopic finding of stomach showing multiple gastric ulcers and mucosal erosions in greater curvature (Case 2).

Table 3. Anatomical Position of Lesion in Each Case

Location (stomach)	Case								
	1	2	3	4	5	6	7	8	9
Body									
Antrum		*							
Greater curvature		*			*	*		*	*
Lesser curvature			*	*			*		

Table 4. Endoscopic Findings of Study Populations

Case	Endoscopic findings
1	Nonspecific
2	Multiple gastric ulcers and multiple mucosal erosions in antrum and greater curvature
3	Multiple gastric ulcers in lesser curvature without vessel exposure
4	Gastric ulcer in lesser curvature
5	Gastric ulcer in greater curvature
6	Multiple gastric ulcers and multiple mucosal erosions in greater curvature
7	Multiple erosions in lesser curvature
8	Multiple gastric ulcers on the posterior wall of body
9	Multiple erosions in great curvature

식염수 1 cc와 에피네프린(1 : 1000) 0.1 cc 혼합액의 국소 주사를 시행하였다(Table 3, 4).

### 3. 치료 및 경과

총 9례 중 5례(55%)에서 수혈을 받았으며, 9례 모두에서 내시경 진단 후 ranitidine (CURAN<sup>®</sup>)을 투여 받았다. 내시경 검사를 추적 검사하지는 않았으나 입원기간과 외래추적에서 토혈이 재발한 예는 한 례도 없었다.

## 고 찰

신생아의 식도염, 출혈성 위염 및 궤양성 질환에 의한 상부 위장관 출혈은 드물며 대부분 미숙아, 신생아 가사, 호흡 곤란 증후군, 출혈성 질환, 패혈증 등의 중증 질환에 의한 이차적인 것이다. 본 연구대상은 정상 apgar 점수를 가진 만삭아로서 약물사용의 과거력이 없으며 검사실 소견상 출혈성 질환도 없는 건강한 신생아들이었고 모두 개인 산부인과 혹은 본원 신생아실에서 vitamin K를 투여하였다. 선형 질환이 없고 건강하게 출생한 만삭아에서의 상부 위장관 출혈의 기전은 명확하게 밝혀지지 않았지만 여러 가지 가설이 존재한다. 임신 중반기 이후로 태아의 산 분비능이 생기기 시작되며 상대적으로 위 체표 면적에 비해 벽 세포괴(parietal cell mass)가 커서 출생 후 수 시간 내에 위

의 산 분비가 갑작스럽게 증가하여 발생한다고 한다<sup>4,5)</sup>.

또한 십이지장 궤양을 가진 소아에서는 정상아보다 pepsinogen의 분비량이 더 많은 것이 십이지장 궤양의 원인이 된다고 하나 주산기에 갑작스런 위산 분비의 증가와 신생아의 궤양성 질환과의 상관성이 명확하지는 않다<sup>6,7)</sup>.

위 내시경이 발달하기 이전에는 생후 1주일 내의 신생아에서 위 궤양이나 십이지장궤양에 의한 대량출혈이나 천공 등은 외과적 수술로서만 진단이 되어 왔다<sup>8,9)</sup>. 신생아에서 위세척시 지속적인 출혈을 보이지 않는 경우 조기에 내시경을 시행할 것인지 망설여지는 경우가 많다. Cox 등<sup>10)</sup>은 상부 위장관 출혈의 경우 24시간 내에 위내시경을 시행할 경우 90%에서 출혈 부위를 찾을 수 있다고 보고하였고 또한 수혈 등의 보존적 치료를 계속할 것인지 아니면 수술적 치료를 조기에 시행할 것인지를 빠르게 판단할 수 있다 하였다. 본 연구에서는 9례 모두 입원 24시간 내에 위내시경을 시행하였고 총 9례 중 증례 1에서만 출혈이 완전히 멈추어 있었고 나머지 증례에서는 급성 출혈이 관찰되었다. 또한 위 전체에 걸친 다발성 궤양이 전체 9례 중 4례(45%)로 가장 많았고 십이지장내 병변은 한 례도 없었으며 2례(24%)에서는 다발성 미란이 관찰되었다.

수술적 치료의 적응증이 되는 위 천공이나 혈관

노출은 보이지 않았다. 급성 출혈을 보인 8례(88%) 중 2례(25%)에서는 위궤양의 기저부에 신선혈괴가 있어 3.5% 고농도 식염수와 에피네프린 혼합액으로 국소 주사를 시행하였다. 본 연구에서는 조기에 내시경 검사를 시행하여 병변을 확인 후 즉각적인 치료와 치료계획을 세울 수 있었다. 따라서 신생아의 상부 위장관 출혈의 경우 즉각적인 위 내시경 검사는 출혈 부위의 신속한 진단 및 치료의 지침을 세우는데 도움이 될 것으로 생각된다. 특히 건강 강한 만삭아에서도 본 연구에서처럼 수혈을 필요로 할만큼 심한 위궤양이 발병할 수 있으므로 조기에 내시경 검사를 시행하는 것이 조기 진단에 이로울 것이라 생각된다. 현재 내시경 검사기기의 눈부신 발달은 신생아의 다양한 소화기 진단에 도입되고 있어 위장관 출혈, 위문부 협착, 신생아 중환자실 환아의 약제 사용의 평가로 사용되고 있다.

전 처치는 흔히 하지 않지만 morphine이나 phenobarbital 등의 진정제를 사용한 보고가 있다. 저자들은 전신마취를 하지 않는 대신 deep sedation과 환아의 움직임을 최소화하기 위하여 midazolam과 ketamine을 사용하였는데, midazolam 단독으로 수면이 유도되지 않는 경우에는 ketamine을 병합 사용하였다. 내시경 기기는 미숙아에서도 사용할 수 있는 GIF-N30 (Olympus Tokyo, Japan)이 주로 사용되고 있으나 본원에서는 이 기기를 대신할 수 있는 직경 5 mm의 성인용 담도 내시경(Olympus CHF-P10, Japan)이나 기관지 내시경(Pentax EB-1830, Japan)을 사용하였다.

위궤양으로 인한 지속적 출혈시 내시경적 지혈법으로는 sclerotherapy와 metal clip과 rubber band를 이용한 hemostatic clipping이 있는데 sclerotherapy는 adrenalin 1 : 10,000용액, ethanol, fibrin glue 등이 주로 쓰인다<sup>12)</sup>.

궤양성 질환의 치료로서 cimetidine이나 ranitidine 같은 H<sub>2</sub> 수용체 차단제(H<sub>2</sub> receptor blocker)의 사용은 위내 산도를 중화시키고 산 분비를 감소시키며 위점막의 재생을 돕는다<sup>13)</sup>. Kuusela 등<sup>14)</sup>은 신생아 중환자실에서 ranitidine을 예방적으로 투여하여 스트레스성 궤양의 빈도가 감소함을 보고하였다. 본

연구의 증례들은 출혈이 확인되는 즉시 ranitidine을 투여하였고 신장 기능 저하나 무호흡 등의 부작용은 없었다.

대부분 출혈은 내시경을 시행한 지 24시간 내에 소실되었으며 경과 관찰을 위한 추가적인 내시경 검사는 본 연구에서는 시행하지 않았으며 대변의 잠혈 반응으로 출혈 유무를 추적 관찰하였다.

## 요 약

**목 적:** 선행 질환 없이 상부 위장관 출혈이 발생한 만삭아에서 내시경을 이용한 원인 질환의 진단과 치료의 유용성을 알아보고자 하였다.

**방 법:** 1998년 7월에서 2001년 4월까지 만 2년 9개월 동안 순천향대학교 의과대학 천안병원 신생아실에 토혈을 주소로 입원한 신생아를 대상으로 하였고, 모체혈액 흡인, 미숙아, 패혈증, 신생아 출혈성 질환 등의 선행질환이 있는 환아는 제외하였다. 병목지를 근거로 과거력, 분만력, 가족력, 임상 증상, 검사소견, 내시경소견, 치료경과 등을 후향적으로 조사하였다.

**결 과:** 총 9례로 임신 주수는 38~41주이었고 출생체중은 2,730~3,400 g이었다. 입원 후 24시간 내에 위 내시경 검사를 시행하였으며 수기에 따른 부작용은 없었다. 총 9례 중 6례에서 위궤양, 2례에서는 다발성 미란이 발견되었고 1례에서는 원인 규명이 어려웠다. 위궤양 6례 중 4례는 다발성이었고 이중 2례에서는 내시경적 지혈술을 시행하였으며 총 9례 모두 보존적 치료로 완치되었으며 5례에서는 수혈을 받았고 재발은 없었다.

**결 론:** 선행 질환이 없는 만삭아의 상부 위장관 출혈의 원인은 다발성 위궤양이 흔하며 그 예후는 양호하였다. 신생아의 위장관 출혈의 원인과 치료에 위내시경 검사가 유용하였다.

## 참 고 문 헌

- 1) Thompson EC, Brown MF, Bowen EC, Smith LM, Vander GD. Cause of gastrointestinal hemorrhage in

- neonate and children. Southern Med J 1996;89:370-4.
- 2) Goyal A, Treem WR, Hyams JS. Severe upper gastrointestinal bleeding in healthy full-term neonate. Am J Gastroenterol 1994;89:613-6.
- 3) Madan A, Lavine JE, Heyman MB, Townsend SF. Acute hemorrhagic gastritis in the newborn infant. J Perinatol 1992;12:377-80.
- 4) Avery GB, Randolph JG, Weaver T. Gastric acidity in the first day of life. Pediatrics 1966;37:1005-7.
- 5) Polacek MA, Ellison EH. Gastric acid secretion and parietal cell mass in the stomach of a newborn human infant. Am J Surg 1966;111:777-81.
- 6) Nord KS. Peptic ulcer disease in the pediatric population. Pediatr Clin North Am 1988;35:117-40.
- 7) Tam PK. Serum pepsinogen I in childhood duodenal ulcer. J Pediatr Gastroenterol Nutr 1987;6:904-7.
- 8) Adeyemi SD, Ein SH, Simpson JS. Perforated stress ulcer in infant. Ann Surg 1979;190:706-8.
- 9) Wilcox DT, Jacobson A, Bruce J. Haemorrhage from a duodenal ulcer in a neonate. Pediatr Surg Int 1997; 12:202-3.
- 10) Cox K, Ament ME. Upper gastrointestinal bleeding in children and adolescents. Pediatrics 1979;63:408-13.
- 11) Hyams JS, Leichtner AM, Schwartz AN. Recent advance in diagnosis and treatment of gastrointestinal hemorrhage in infant and children. J Pediatr 1987; 106:1-9.
- 12) Nishiaki M, Tada M, Yanai H, Tokiyama H, Okita K. Endoscopic hemostasis for bleeding peptic ulcer using a hemostatic clip or pure ethanol injection. Hepatogastroenterology 2000;47:1042-4.
- 13) Crill CM, Hak EB. Upper gastrointestinal tract bleeding in critically ill pediatric patients. Pharmacotherapy 1999;19:162-80.
- 14) Kuusela AL, Ruuska T, Karikoski R, Laippala P, Ikonen RS, Janas M, et al. A randomized, controlled study of prophylactic ranitidine in preventing stress-induced gastric mucosal lesion in neonatal intensive care unit patients. Crit Care Med 1997;25:346-51.
- 15) Agarwal AK, Saili A, Pandey KK, Saxena AK, Sarna MS, Dutta AK. Role of cimetidine in prevention and treatment of stress induced gastric bleeding in neonates. Indian Pediatrics 1990;27:465-9.
- 16) Vandenplas Y, Sacre L. The use of cimetidine in newborns. Am J Perinatol 1987;4:131-3.