

무지 외반증의 진단 및 병태생리

장규선, 김태완, 김학준

고려대학교 의과대학 구로병원 정형외과학교실

Diagnosis and Pathophysiology of Hallux Valgus

Kyu-Sun Jang, Tae Wan Kim, Hak Jun Kim

Department of Orthopedic Surgery, Korea University Guro Hospital, Korea University College of Medicine, Seoul, Korea

Hallux valgus is a lateral deviation of the first phalanx and medial deviation of the first metatarsal at the first metatarsophalangeal (MP) joint. Its incidence has increased due to developing footwear. The etiologies include fashion footwear, genetic causes, anatomical abnormality around the foot, rheumatoid arthritis, and neuromuscular disorders. Physiologic alignment of the first MP joint is maintained by congruent and symmetric alignment of the articular surface of the first proximal phalanx and first metatarsal head, physiologic relationship of the distal first metatarsal articular surface and the first metatarsal shaft axis, and stable balance of soft tissue around the first MP joint and stable tarsometatarsal joint. Several factors have been associated with hallux valgus, including pes planus, hypermobility of the first tarsometatarsal joint, flattened shape of the first metatarsal head, increased distal metatarsal articular angle, and deformation of the medial capsular integrity. History and physical examination are very important to diagnosis of hallux valgus. Simple radiography provides information on deformity, particularly in weight-bearing anteroposterior and lateral radiographs. Understanding the etiologies and pathophysiology is very important for success in treatment of patients with hallux valgus.

Key Words: Hallux valgus, Diagnosis, Pathophysiology

서론

무지 외반증은 무지에 발생하는 가장 흔한 질병으로, Mann과 Coughlin¹⁾에 의하면 1871년 Carl Heuter가 처음으로 기술하였다고 알려져 있다. 미국의 통계 결과에 따르면 전 인구의 약 2%~4% 가량에서 발생한다고 하며, 제 1중족-족지 관절에서 제 1족지가 외측으로 전위(deviation)되고 제 1중족골이 내측으로 전위된 질환으로 정의한다.²⁾ 다양한 모양과 재료의 신발들이 개발됨으로써 이로 인한 무지 외반증의 발생 빈도는 증가하는 추세이다.³⁾

방사선학적으로 정상인에서는 무지 외반각(hallux valgus angle)

이 15도 이하이고 제 1, 2중족골간 각(1st to 2nd intermetatarsal angle)이 8~9도 이하인데, 이보다 더 증가한 경우 무지 외반증으로 진단하게 된다.^{1,4)} 국내 통계에서는 정상인의 무지 외반각은 평균 16.2도, 제 1, 2중족골간 각은 9.2도로 보고되고 있어⁵⁾ 일반적인 무지 외반증의 진단 기준보다는 높은 경향을 보이고 있다.

그러나 무지 외반증은 단순히 제 1족지가 외측으로 전위된 변형뿐만 아니라 여러 복합적인 변형이 동반되어 나타난다. 무지 외반증에 복합되어 있는 변형은, 제 1중족골의 내반(varus) 및 제 1족지의 외반(valgus), 제 1중족 골두의 내측 융기(medial eminence), 제 1족지의 회외 변형(pronation), 제 2중족골 족저부 피부뿔(callosity or corn) 등이며 이외에도 제 1중족골-족지 관절의 관절염, 제 2, 3족지의 갈퀴족 변형, Morton 신경종 등이 동반된다.^{1,6)} 그러므로 무지 외반증의 발생 원인 및 병태생리의 이해는 무지 외반증 치료의 필수적인 과정 중 하나로 생각된다. 이에 본 종설에서는 무지 외반증의 발병 원인, 병태생리 및 진단에 대해 기술하여 무지 외반증에 대한 이해를 돕고자 한다.

Received April 8, 2014 Revised April 24, 2014 Accepted April 24, 2014

Corresponding Author: Hak Jun Kim

Department of Orthopedic Surgery, Korea University Guro Hospital,
Korea University College of Medicine, 148 Gurodong-ro, Guro-gu,
Seoul 152-703, Korea

Tel: 82-2-2626-2090, Fax: 82-2-2626-1164, E-mail: dakjul@hanmail.net

Financial support: None.

Conflict of interest: None.

Copyright ©2014 Korean Foot and Ankle Society. All rights reserved.

©This is an Open Access article distributed under the terms of the Creative Commons Attribution Non-Commercial License (<http://creativecommons.org/licenses/by-nc/3.0>) which permits unrestricted non-commercial use, distribution, and reproduction in any medium, provided the original work is properly cited.

본 론

1. 원인

원인은 발이 좁은 신발이 중요한 원인으로 알려져 있지만^{3,7,8)} 신발을 신지 않는 민족에서도 무지 외반증이 발견되므로 유전적인 원인, 중족골 내전증과 같은 족부의 해부학적인 이상, 류마티스 관절염, 신경 근육성 질환 등에 의해서도 발생할 수 있다.^{1,6,7,9)} 그러므로 여러 원인 인자의 복합적 산물에 의해 무지 외반증이 발생한다고 할 수 있으며 아직까지 정확한 원인은 밝혀져 있지 않다.

2. 병태생리

무지 외반증이 없는 사람에서 무지의 안정성은 보행 시 제 1중족-족지 관절의 상합성과 축성 안정성(axial stability)에 의해 일차적으로 유지되며, 제 1중족-족지 관절 주위에 위치하는 인대와 건조직의 균형 및 제 1족근-중족 관절의 안정성에 의해 이차적인 균

형을 이루게 된다.

무지 외반증이 발생하게 되면 제 1중족-족지 관절 주위의 인대 및 건들 사이의 불균형(imbalance)을 초래하게 되어 무지 외반증이 진행되는 것으로 알려져 있다.⁶⁾

제 1족지에 지속적이고 반복적인 외력이 작용하게 되면 제 1중족-족지 관절의 내측 연부조직이 약화되고 종자골이 위치하고 있는 종자골결(sesamoidal ridge)이 손상되어 제 1근위 족지가 외반으로, 제 1중족골이 내반으로 변형이 일어나게 된다. 이 과정에서 무지 외전건(abductor hallucis)이 족저 방향으로 이동하게 되어 무지 내측에는 관절낭만이 유리한 지지 구조물로 남게 된다. 무지 내전건(adductor hallucis)이 저항이 느슨해진 제 1족지를 점차 외전시키게 되며 내측 측부 인대도 이완되어 종자골도 외측으로 전위된다. 전반적으로 무지 외반증이 진행할수록 제 1족지의 운동축이 변화하여 단무지 굴곡건, 장무지 굴곡건, 장무지 신전건과 같은 인대가 중족-족지 관절의 외반을 더욱 증가시키게 된다(Fig. 1).

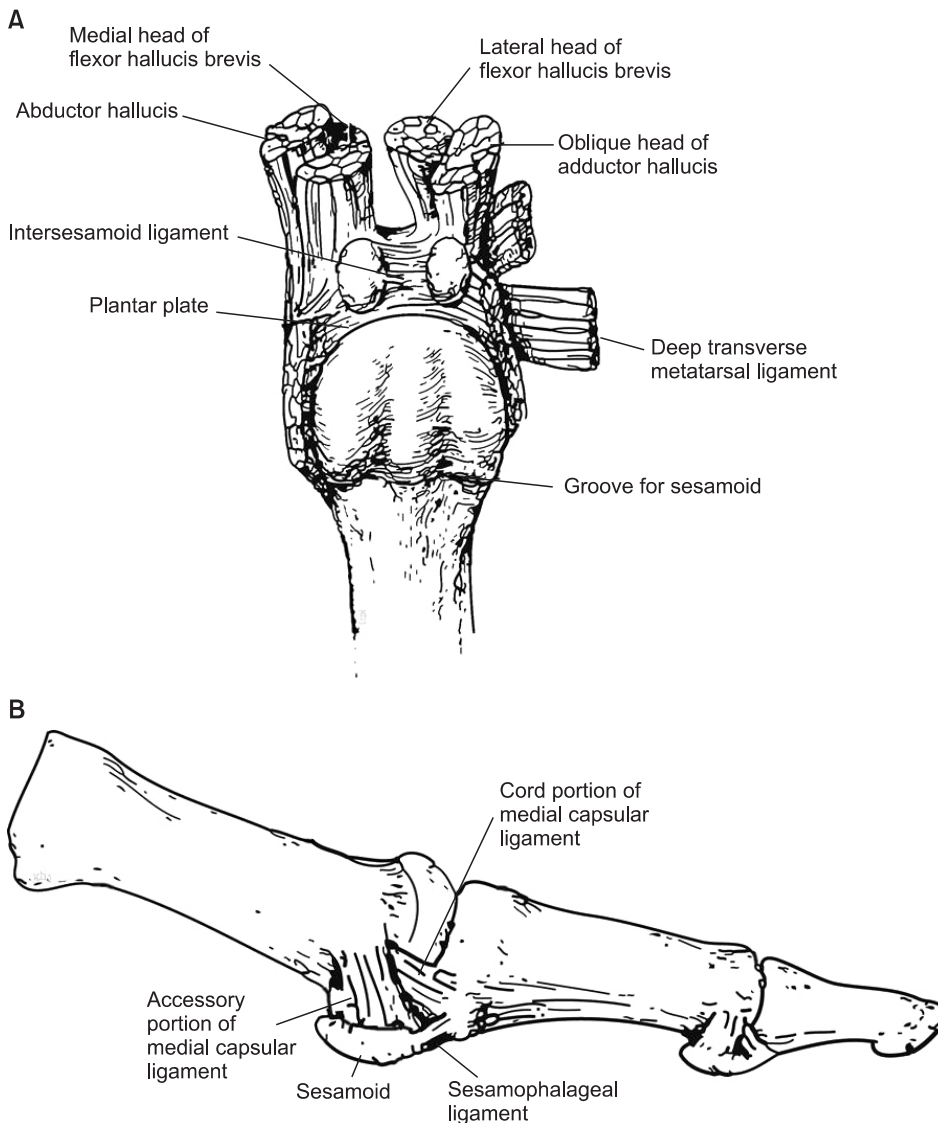


Figure 1. The structure of tendon, ligament and joint capsule around first metatarsophalangeal (MP) joint. (A) Schematic illustration of plantar surface of first MP joint. (B) Schematic illustration of lateral capsule of first MP joint.

무지 외반증 발생과 관련이 있는 인자로는 편평족, 제 1족근-중족 관절의 불안정성, 제 1중족 골두와 근위 족지간의 특징적인 관계 및 내측 관절낭의 이완 상태가 있다.⁶⁾ 편평족의 경우에는 전족부의 외전(abduction)을 증가시켜 보행 시 발 뒤꿈치 들림(heel rise) 시기에 과도한 힘이 족저 내측으로 가해져서 무지 외반증이 발생한다고 보고되고 있으나¹⁰⁻¹³⁾ 이와 반대되는 의견도 제시되고 있으므로^{9,14)} 무지 외반증의 발생과 편평족과의 직접적인 관계는 아직까지 증명되지 않았다. 제 1족근-중족 관절의 과운동성에 의해서 제 1중족골을 내전시키는 비정상적인 힘이 증가하여 내측 관절낭의 이완과 외측 관절낭 및 무지 외전건의 구축을 유발하여 무지 외반증이 발생할 수 있다고 알려져 있으나¹⁵⁻¹⁸⁾ 아직까지 제 1족근-중족 관절의 과운동성이 무지 외반증의 직접적인 원인이라는 증거가 알려져 있지는 않다.¹⁸⁻²⁰⁾ 원위 중족골 관절각(distal metatarsal articular angle)이 큰 경우는 무지 외반증을 잘 일으키는 것으로 알려져 있으나²¹⁻²³⁾ 측정자 간의 변이가 크므로 정확한 각을 측정하기가 힘들다는 단점이 있다. 무지 외반증이 있는 내측 관절낭에서는 1형 콜라겐이 감소하고 3형 콜라겐이 증가하여 내측 관절낭을 구성하는 섬유소의 변성에 의해 반복적인 응력에 버티지 못하고

관절낭 이완이 온다는 최근 연구 결과에²⁴⁾ 의하면 류마티스 관절염과 같은 염증성 질환이나 가족력에 의해 무지 외반증의 발생할 수도 있을 것으로 생각된다.

3. 진단

1) 문진 및 신체 검사

모든 무지 외반증 환자가 증상을 호소하는 것은 아니므로 증상의 발생 시기, 가족력, 통증이 있는 부위 및 주로 신는 신발의 종류, 직업, 병력 등에 대하여 자세하게 문진하여야 한다. 또한, 제 2중족골의 통증이 동반되어 있는지, 제 1, 2중족골이 가끔 겹치는지에 대한 문진을 동시에 시행하여야 한다.

신체 검사는 앉거나 선 상태에서 족부의 정열 상태를 관찰하고 관절의 운동 가능 각, 내측 용기 정도, 제 1족근-중족 관절의 과운동성 등을 측정하여야 하며, 제 2중족 골두 족저부의 과각화증, 제 2족지의 변형 등을 추가로 시행하여야 한다.

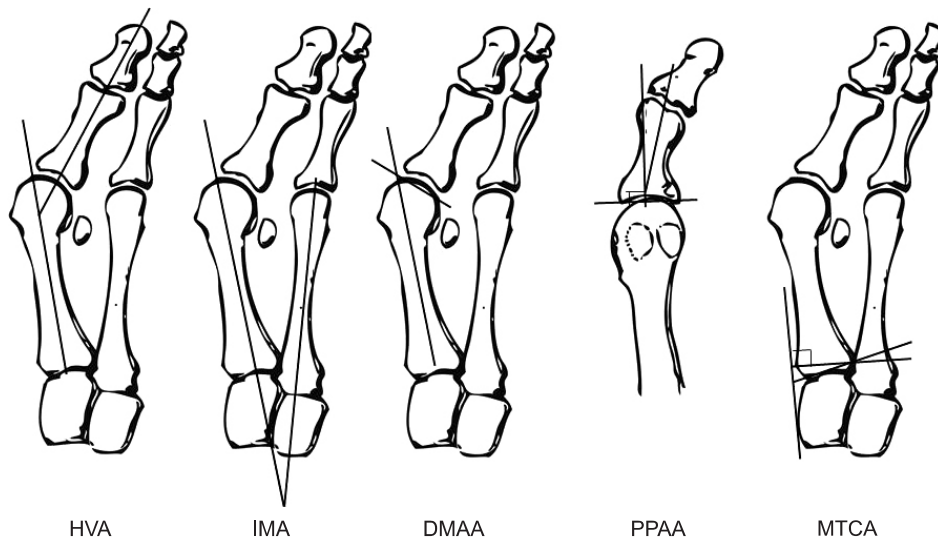


Figure 2. Parameters which should be measured in hallux valgus. HVA: hallux valgus angle, IMA: intermetatarsal angle, DMAA: distal metatarsal articular angle, PPAA: proximal phalangeal articular angle, MTCA: metatarsocuneiform angle.

Table 1. Radiologic Parameters of Hallux Valgus

Angle	Location	Importance	Normal
Hallux valgus angle	Between long axes of first proximal phalanx and first metatarsal, bisecting their diaphysis	Identifies the degree of deformity at the metatarsophalangeal joint	$\leq 15^\circ$
First-second intermetatarsal angle	Between long axes of first and second metatarsals, bisecting shafts of first and second metatarsals	Not influenced by overresection of medial eminence; not accurate for postoperative evaluation of distal osteotomies	$\leq 9^\circ$
Distal metatarsal articular angle	Angle of line bisecting metatarsal shaft with line through base of distal articular cartilage cap	Offset of angle is predisposing factor in development of hallux valgus	$\leq 15^\circ$
Proximal phalangeal articular angle	Articular angle of base of proximal phalanx in relation to longitudinal axis	Offset of angle is predisposing factor in development of hallux valgus	$\leq 10^\circ$
First metatarsocuneiform angle	Articular angle of base of metatarsal in relation to longitudinal axis of medial cuneiform	Offset of angle is predisposing factor of metatarsocuneiform instability	$\leq 10^\circ$

2) 방사선학적 진단

무지 외반증의 진단을 위해서는 체중 부하 상태의 전후면, 측면 방사선 사진을 촬영하여야 한다. 전족부에 체중을 부하하면 전족 부가 넓게 퍼지게 되며, 체중으로 인한 압박과 족저근의 작용 방향에 따라 무지 외반각은 감소하고 중족골간 각은 증가하는 것으로 알려져 있으므로^{5,25,26)} 반드시 체중 부하 방사선 사진을 촬영하여야 정확한 측정이 가능하다. 추가로 사면이나 종자골 방사선 사진을 촬영한다. 가장 중요한 역할을 하는 방사선 사진은 체중 부하 전후면 사진으로 이 사진으로부터 다양한 방사선학적 척도를 측정하여 무지 외반증의 분류 및 수술적인 선택을 시행한다. 측정해야 할 척도는 우선 무지 외반각, 제 1, 2중족골간 각, 원위 중족골 관절 각, 족지 외반각 또는 근위지골 관절 각 및 제 1중족설상 관절각이다(Fig. 2, Table 1).

무지 외반증의 방사선 사진에서 추가로 확인하여야 할 것은 중족-족지 관절의 상합성(congruency)의 여부이다. 일반적인 무지 외반증에서는 중족-족지 관절이 비교합성(incongruency)을 이루는데, 이 경우에는 근위 족지가 중족 골두에서 외측으로 전위되고 내측 관절낭의 이완과 외측 무지 외전근, 단족지굴근, 외측 관절낭의 구축이 있고 근위 족지가 회내 변형을 일으킨다. 비교합성의 경우에는 외측 구조물의 절제 및 내측 관절낭의 단축이 무지 외반증의 수술 술식에 포함되어야 한다.

중족-족지 관절의 상합성이 일치하는 경우 중족 골두의 관절면이 외측으로 전위가 되어 큰 원위 중족골 관절각을 형성하게 되어 원위 지골이 외측으로 전위되고 족지 관절이 외측으로 치우쳤으며 제 1중족골의 회전 변형이 동반되어 있으므로 근위 절골술 시행 시 중족 골두의 관절면이 더욱 외측으로 전위될 가능성이 존재하여 주의가 요구된다.

결 론

무지 외반증의 발생 원인은 유전적인 원인, 중족골 내전증과 같은 족부의 해부학적인 이상, 류마티스 관절염, 신경 근육성 질환 등 다양하게 제시되고 있으며, 병태생리적으로도 편평족, 제 1중족골두의 특이한 모양, 제 1중족-족지 관절의 상합성, 제 1중족-족지 관절 주변의 건, 인대의 불균형성, 제 1족근-중족 관절의 과운동성 및 내측 관절낭의 변성 등 다양한 원인들이 복합적으로 작용한다. 이러한 다양한 원인과 병태생리적인 요인을 이해함으로써 무지 외반증의 치료 방침을 결정하는 데 중요한 참고가 될 수 있다.

REFERENCES

- Mann RA, Coughlin MJ. Adult hallux valgus. In: Coughlin MJ, Mann RA, editors. *Surgery of the foot and ankle*. 7th ed. St. Louis: Mosby Inc.; 1999. p.150-269.
- Coughlin MJ, Jones CP. Hallux valgus: demographics, etiology, and radiographic assessment. *Foot Ankle Int*. 2007;28:759-77.
- Coughlin MJ, Thompson FM. The high price of high-fashion footwear. *Instr Course Lect*. 1995;44:371-7.
- Scott G, Wilson DW, Bentley G. Roentgenographic assessment in hallux valgus. *Clin Orthop Relat Res*. 1991;(267):143-7.
- Yoo CI, Kim BH, Shin KS, Im JI. A clinical and radiological study of the hallux valgus angle, intermetatarsal angle and hallux valgus of Koreans. *J Korean Orthop Assoc*. 1990;25:1183-90.
- Easley ME, Trnka HJ. Current concepts review: hallux valgus part 1: pathomechanics, clinical assessment, and nonoperative management. *Foot Ankle Int*. 2007;28:654-9.
- Kato T, Watanabe S. The etiology of hallux valgus in Japan. *Clin Orthop Relat Res*. 1981;(157):78-81.
- Sim-Fook L, Hodgson AR. A comparison of foot forms among the non-shoe and shoe-wearing Chinese population. *J Bone Joint Surg Am*. 1958;40:1058-62.
- Mann RA, Coughlin MJ. Hallux valgus--etiology, anatomy, treatment and surgical considerations. *Clin Orthop Relat Res*. 1981;(157):31-41.
- Craigmile DA. Incidence, origin, and prevention of certain foot defects. *Br Med J*. 1953;2:749-52.
- Kalen V, Brecher A. Relationship between adolescent bunions and flatfeet. *Foot Ankle*. 1988;8:331-6.
- Kilmartin TE, Wallace WA. The significance of pes planus in juvenile hallux valgus. *Foot Ankle*. 1992;13:53-6.
- Ledoux WR, Shofer JB, Smith DG, Sullivan K, Hayes SG, Assal M, et al. Relationship between foot type, foot deformity, and ulcer occurrence in the high-risk diabetic foot. *J Rehabil Res Dev*. 2005;42:665-72.
- Saragas NP, Becker PJ. Comparative radiographic analysis of parameters in feet with and without hallux valgus. *Foot Ankle Int*. 1995;16:139-43.
- Faber FW, Kleinrensink GJ, Verhoog MW, Vijn AH, Snijders CJ, Mulder PG, et al. Mobility of the first tarsometatarsal joint in relation to hallux valgus deformity: anatomical and biomechanical aspects. *Foot Ankle Int*. 1999;20:651-6.
- Shi K, Hayashida K, Tomita T, Tanabe M, Ochi T. Surgical treatment of hallux valgus deformity in rheumatoid arthritis: clinical and radiographic evaluation of modified Lapidus technique. *J Foot Ankle Surg*. 2000;39:376-82.
- Myerson MS, Badekas A. Hypermobility of the first ray. *Foot Ankle Clin*. 2000;5:469-84.
- Faber FW, Kleinrensink GJ, Mulder PG, Verhaar JA. Mobility of the first tarsometatarsal joint in hallux valgus patients: a radiographic analysis. *Foot Ankle Int*. 2001;22:965-9.
- Coughlin MJ, Shurnas PS. Hallux valgus in men. Part II: first ray mobility after bunionectomy and factors associated with hallux valgus deformity. *Foot Ankle Int*. 2003;24:73-8.
- Doty JF, Coughlin MJ. Hallux valgus and hypermobility of the first ray: facts and fiction. *Int Orthop*. 2013;37:1655-60.
- Schneider W. Influence of different anatomical structures on distal soft tissue procedure in hallux valgus surgery. *Foot Ankle Int*. 2012;33:991-6.
- Young KW, Kim JS, Cho JW, Lee KW, Park YU, Lee KT. Characteristics of male adolescent-onset hallux valgus. *Foot*

- Ankle Int.* 2013;34:1111-6.
23. Nery C, Coughlin MJ, Baumfeld D, Ballerini FJ, Kobata S. Hallux valgus in males--part 2: radiographic assessment of surgical treatment. *Foot Ankle Int.* 2013;34:636-44.
 24. Uchiyama E, Kitaoka HB, Luo ZP, Grande JP, Kura H, An KN. Pathomechanics of hallux valgus: biomechanical and immunohistochemical study. *Foot Ankle Int.* 2005;26:732-8.
 25. Fuhrmann RA, Layher F, Wetzel WD. Radiographic changes in forefoot geometry with weightbearing. *Foot Ankle Int.* 2003;24:326-31.
 26. Tanaka Y, Takakura Y, Takaoka T, Akiyama K, Fujii T, Tamai S. Radiographic analysis of hallux valgus in women on weightbearing and nonweightbearing. *Clin Orthop Relat Res.* 1997;(336):186-94.