

# 성인에서의 병적 위치 변형이 없는 아킬레스건 종골 후방 부착부의 특징: 자기공명영상 계측 연구

곽희철\*, 정대원, 박형택<sup>†</sup>, 하동준, 곽재용, 김의철

메리놀병원 정형외과, \*인제대학교 의과대학 부산백병원 정형외과학교실, <sup>†</sup>메가병원 정형외과

## Characteristics of Achilles Tendon Insertion on Posterior Aspect of the Calcaneus without Pathological Deformity in Adults: A Magnetic Resonance Imaging Study

Heuichul Gwak\*, Daewon Jung, Hyungtaek Park<sup>†</sup>, Dongjun Ha, Jaeyong Kwak, Uicheol Kim

Department of Orthopedic Surgery, Maryknoll Medical Center,

\*Department of Orthopedic Surgery, Busan Paik Hospital, Inje University College of Medicine, Busan,

<sup>†</sup>Department of Orthopedic Surgery, Mega Hospital, Gimhae, Korea

**Purpose:** We aimed to investigate the safety zone for Achilles tendon insertion in the posterior aspect of the calcaneus via the use of magnetic resonance imaging (MRI) when planning for insertional Achilles tendinopathy.

**Materials and Methods:** This study included 95 patients. The MRI of midsagittal plane of the ankle joint was used to measure the proximal and distal insertion point for the Achilles tendon in the posterior aspect of the calcaneus. Patients were divided into three groups according to the proportion of the distal insertion point out of the entire calcaneal length: the proximal, middle, and distal insertion groups.

**Results:** The mean proximal and distal insertion points for the Achilles tendon were measured as 1.05 cm (0~2.11 cm) and 2.36 cm (1.60~2.93 cm), respectively. When the posterior aspect of the calcaneus was used as the reference plane, none of the patients was in the proximal insertion group, while 75 and 20 patients were in the middle and distal insertion groups, respectively. The insertion portion was longer in the distal insertion group ( $1.47 \pm 0.25$  cm) than in the middle insertion group ( $1.27 \pm 0.35$  cm). Statistically significant differences with respect to the length of the insertion portion were observed between the two groups ( $p=0.008$ ).

**Conclusion:** Removal of more than 1 cm below the superior margin of the posterior calcaneus may be dangerous. An MRI study on the Achilles tendon of patients without hindfoot deformity or tendinopathy revealed various insertional characteristics. Preoperative MRI evaluation is safer than relying solely on the simple radiological assessment when planning for insertional Achilles tendinopathy.

**Key Words:** Achilles tendon, Calcaneus, Magnetic resonance imaging

## 서론

아킬레스건 부착부염은 후족부의 병변으로 아킬레스건 부착 부위, 특히 종골의 후상방부에 통증을 유발하는 질환이다. 그 원인은 생체역학적 요인, 해부학적 요인 및 퇴행성 변화 등의 다양한 원인으로 발생하는 것으로 알려져 있다. 또한 아킬레스건 부착부염은 후종골 점액낭염, Haglund씨 병과 동반되어서 잘 발생하는 것으로 보고되고 있다.<sup>1)</sup> 부착부 아킬레스건염의 치료로 뒷굽 올리기(heel

Received April 16, 2016 Revised June 2, 2016 Accepted July 14, 2016

Corresponding Author: Daewon Jung

Department of Orthopedic Surgery, Maryknoll Hospital, 121 Junggu-ro, Jung-gu, Busan 48972, Korea

Tel: 82-51-461-2376, Fax: 82-51-463-1194, E-mail: daewon0809@naver.com

Financial support: None.

Conflict of interest: None.

Copyright ©2016 Korean Foot and Ankle Society. All rights reserved.

© This is an Open Access article distributed under the terms of the Creative Commons Attribution Non-Commercial License (<http://creativecommons.org/licenses/by-nc/4.0>) which permits unrestricted non-commercial use, distribution, and reproduction in any medium, provided the original work is properly cited.

lift), 소염제, 물리치료, 체외충격파(extracorporeal shock wave therapy), 스테로이드 주입치료, 경화요법을 행하고 있으나, 비수술적인 요법으로 호전되지 않는 경우에는 종골 상부 절절 절제술, 후종골 점액낭 절제술 등과 같은 수술적 치료가 필요하게 된다.<sup>1)</sup>

이러한 아킬레스건 부착부염의 치료에 있어서 아킬레스건의 부착부에 관한 연구는 주로 사체를 이용한 방법으로 많이 이루어졌으며 대부분 고령의 환자군이 포함되어 있어 수술에 참고할 연령군과는 다소 차이가 날 수 밖에 없고, 정확한 위치의 언급 없이 종골의 후면 중간 부분이라고 기술되어 있는 경우가 많았다.<sup>2-7)</sup> 자세한 부착부 연구를 위해 자기공명영상(magnetic resonance imaging, MRI)을 활용한 젊은 환자군을 대상으로 한 연구가 있으나<sup>8)</sup> 수술에 참고할 성인의 아킬레스건 근위 부착부에 대한 MRI 연구는 보고가 드물다. 이에 저자들은 성장이 완료된 연령군을 대상으로 MRI를 이용한 아킬레스건 부착부에 대한 해부학적 지표를 알아보 고자 하였다.

## 대상 및 방법

2002년부터 2012년까지 메리놀병원에서 촬영된 모든 족관절 MRI 영상 202예 중 95예를 의료영상저장전송시스템(PACS view; Apax Systems, Seoul, Korea) 화면의 T1 강조영상 정중 시상면에서 계측 평가하였다. 남성이 67예, 여성이 28예였으며 대상군의 평균 연령은 41.87세(20~69세)였다. 방사선학적 판독 기록상 아킬레스건 부착부의 변형을 일으킬 수 있는 종골 골절, 진행된 골수염, 아킬레스건의 파열 및 파열의 병력, 족관절의 변형이 심한 골관절염 등의 107예는 제외하였다. 본 연구의 진행 계획과 환자 자료 분석에 대해 메리놀병원 임상연구윤리위원회(Institutional Review Board)의 승인을 받았다.

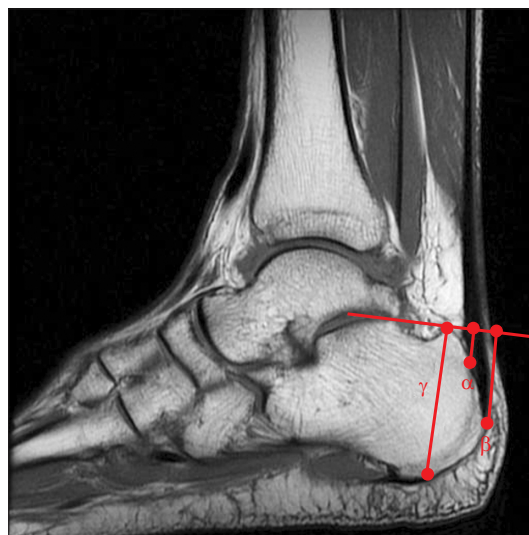정중 시상면은 연속된 시상면 촬영 중 아킬레스건이 가장 원위로 내려온 것으로 정하였으며, 후방 종골의 상부와 하부가 만나는 점을 기준으로 아킬레스건의 근위 부착점( $\alpha$ )과 원위 부착점( $\beta$ )을 측정하였다(Fig. 1). 원위 부착점과 근위 부착점 사이의 길이의 차를 계산하여 부착부의 길이를 측정하였다. 후방 종골면의 전체 길이( $\gamma$ )를 측정하여 이를 기준으로 후방 종골면의 전체 길이에서 원위 부착점의 위치를 비율( $\beta/\gamma \times 100$ )로 계산한 결과 각각을 근위

부착군(0%~33%), 중간 부착군(34%~67%), 원위 부착군(68%~100%)으로 정하였다. 나이에 대한 부착부 비교 연구를 위해 20~35세(1군), 36~48세(2군), 49~69세(3군)로 나누어 연령과 부착점을 고려하여 비교하였다.

방사선 계측은 서로 다른 3명의 연구자가 각각 2회씩 측정된 값의 평균을 구한 후, 세 측정치의 평균을 비교 분석하였으며, 세 관찰자 간의 상관관계를 구하였다. 자료의 분석과 통계는 IBM SPSS Statistics version 21.0 (IBM Co., Armonk, NY, USA)을 이용하였다. 부착부에 따라 보이는 차이점에 대해서는 일원분산분석을 하였고, 유의성 검증은 t-test를 이용하였다. 통계적 유의 수준은  $p < 0.05$ 로 하였다. 관측치의 신뢰도를 위해 관찰자 내 신뢰도(intra observer reliability) 및 관찰자 간 신뢰도(inter observer reliability)는 intra-class correlation coefficient (ICC)를 이용하였다.

## 결 과

아킬레스건 원위 부착점을 종골 후방면의 길이에 대한 비율로



**Figure 1.** Posterior aspect of calcaneus ( $\gamma$ ), proximal insertion of Achilles tendon ( $\alpha$ ), distal insertion of Achilles tendon ( $\beta$ ) were measured on a midsagittal slice of a T1-weighted ankle magnetic resonance imaging.

**Table 1.** Measurement Results

	Proximal insertion group	Middle insertion group	Distal insertion group
Number of patients	0	75	20
Insertional length (cm)	–	1.27±0.35	1.47±0.25
Sex (male:female)	–	50:25	17:3
Age (yr)	–	43.4 (20~69)	36.0 (20~67)

Values are presented as number only, mean±standard deviation, or mean (range).

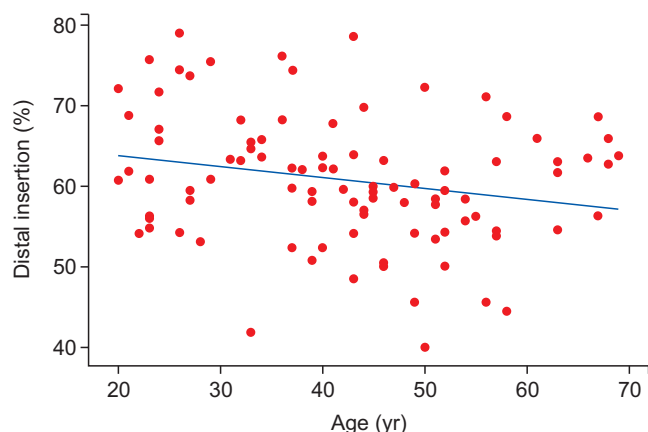
Proximal insertion of Achilles tendon ( $\alpha$ ): 1.05 cm (0~2.11 cm), distal insertion of Achilles tendon ( $\beta$ ): 2.36 cm (1.60~2.93 cm), posterior aspect of calcaneus ( $\gamma$ ): 3.89 cm (3.19~4.79 cm). Values are presented as mean length (range).

분류할 경우 근위 부착군은 없었으며, 중간 부착군은 75예, 원위 부착군은 20예로 나타났다. 아킬레스건의 근위 부착점( $\alpha$ )은 평균 1.05 cm (0~2.11 cm), 원위 부착점( $\beta$ )은 평균 2.36 cm (1.60~2.93 cm), 종골 후방면의 길이( $\gamma$ )는 평균 3.89 cm (3.19~4.79 cm)로 측정되었다(Fig. 1, Table 1). 부착부의 길이는 전체를 대상으로 한 경우 평균 1.31 cm (0.33~3.02 cm)로 나타났다. 중간 부착군에서 평균 1.27 $\pm$ 0.35 cm, 원위 부착군에서 1.47 $\pm$ 0.25 cm로 두 군 간 차이를 보이는 것으로 나타났다( $p=0.008$ ; Table 1).

성별로 비교하였을 때 여자는 28예 중 25예(89.3%)에서 중간 부착군으로 분류되었으며, 남자는 67예 중 50예(74.6%)에서 중간 부착군으로 분류되어 여자보다 남자에서 원위 부착군의 빈도가 높은 것으로 나타났다(Table 1). 부착부의 길이는 여자에서 1.24 $\pm$ 0.27 cm, 남자에서 1.34 $\pm$ 0.36 cm로 측정돼 두 군 간 차이를 보이지 않는 것으로 나타났다( $p=0.086$ ).

중간 부착군의 평균 연령은 43.4세(20~69세, confidence interval [CI]=29.68~42.32), 원위 부착군의 평균 연령은 36.0세(20~67세, CI=40.42~46.46)였다. 중간 부착군이 원위 부착군에 비하여 높은 연령을 보였다( $p=0.036$ ).

나이의 증가에 따른 부착부의 상방 전위를 확인하기 위한 회귀



**Figure 2.** This scatter plot and linear regression analysis reveals 0.38% proximal migration of distal insertion of Achilles tendon on calcaneus with a year ( $R^2=0.04$ ).

분석 결과 매년 0.38%의 상방 전위를 확인하였으나 관측치의 편차가 심하여 통계적으로 유의한 결과로 보기는 어려웠다( $R^2=0.04$ ; Fig. 2). 또한 나이에 따른 아킬레스건 원위 부착군은 20~35세(1군)에서 63.61%, 36~48세(2군)에서 60.53%, 49~69세(3군)에서 58.26%로 나타났으며, 1군과 2군 간( $p=0.12$ ), 2군과 3군 간( $p=0.24$ ) 유의한 차이가 없는 것으로 나타났다.

관찰자 내 신뢰도에 대한 결과로, 연구자 1, 2, 3이 두 번씩 측정 한 수치에 대한 각각의 ICC에서 세 명 연구자 모두 높은 신뢰도를 보였다. 근위 부착점( $\alpha$ )에 대한 ICC는 연구자 1에서 0.89, 연구자 2에서 0.87, 연구자 3에서 0.89로 측정되었으며, 원위 부착점( $\beta$ )에 대한 ICC는 연구자 1에서 0.84, 연구자 2에서 0.81, 연구자 3에서 0.86으로 측정되었다. 또한 후방 종골면의 전체 길이( $\gamma$ )에 대한 ICC는 연구자 1에서 0.87, 연구자 2에서 0.88, 연구자 3에서 0.84로 측정되었다(ICC>0.8; Table 2).

관찰자 간 신뢰도의 결과로, 연구자 1, 2, 3이 두 번씩 측정 한 수치의 평균에 대한 서로 간의 ICC는 근위 부착점( $\alpha$ )은 0.88, 원위 부착점( $\beta$ )은 0.91, 후방 종골면의 전체 길이( $\gamma$ )는 0.89로 세 명의 연구자 간에 높은 신뢰도를 보였다(ICC>0.8; Table 2).

## 고 찰

아킬레스 부착부 건염은 족관절 후방 및 뒷꿈치 통증, 부종, 운동제한 등이 나타난다. 휴식, 신발교정, 물리치료, 소염제를 포함한 약물치료 등의 보존적 치료를 시작해 볼 수 있으며, 수개월간 보존적 치료에 호전을 보이지 않는 경우 수술적 치료를 고려해 볼 수 있다.<sup>1)</sup> 이러한 수술적 치료 방법 중 해부학적 병변 부위의 완전 노출을 통해 종골 상부 결절과 점액낭을 절제하는 개방적 술식이 좋은 결과를 보여 일반적 치료로 시행해 왔으나 피부손상, 아킬레스건의 건열, 발뒤꿈치 주변의 감각변화 및 강직 등의 합병증도 보고되고 있다.<sup>1,9)</sup> 이러한 합병증을 줄이기 위해 van Dijk 등<sup>10)</sup>에 의해 처음 기술된 내시경을 이용한 종골 감압술은 통증감소 및 조기 재활이 가능하여 최근 널리 보급되어 좋은 결과를 보이고 있다.<sup>1,10,11)</sup>

이와 같이 수술을 시행하는 데 있어 적절한 골 절제의 양에 있어서 논쟁이 있는데, 충분치 않은 골 절제 시 술 후 지속적 통증의 대

**Table 2.** Intra Observer Reliability and Inter Observer Reliability

	Proximal insertion of Achilles tendon	Distal insertion of Achilles tendon	Posterior aspect of calcaneus
	ICC	ICC	ICC
Intra observer reliability			
Observer 1	0.89	0.84	0.87
Observer 2	0.87	0.81	0.88
Observer 3	0.89	0.86	0.84
Inter observer reliability			
Observer 1~3	0.88	0.91	0.89

ICC: intra-class correlation coefficient.

표적인 원인이 될 수 있으며 과도한 골 절제 시 아킬레스건의 부착부 및 종골의 골절을 유발할 수 있다.<sup>1,12)</sup> 이에 아킬레스건 부착부의 해부학적 지식과 MRI 등을 통한 충분한 사전 수술 계획이 필요한 것이 사실이다.

해부학적으로 아킬레스건은 종골의 후방 중간 부위에 부착하는 것으로 알려져 있다.<sup>2)</sup> 하지만 현재까지의 대부분의 아킬레스건의 부착부에 관한 연구가 사체를 이용하여 진행되어 고령의 환자군 위주로 구성되어 있으며,<sup>2,7)</sup> 성인을 대상으로 한 아킬레스건 부착부에 대한 연구가 이루어지지 않아 부착부에 대한 자세한 수치 분석이 힘든 실정이다. 본 연구에서 확인한 아킬레스건 부착부의 측정에서 종골 후면 상방에서 근위 부착점까지는 평균 1.05 cm (0~2.11 cm)로 아킬레스건의 손상 없이 종골 후방의 골 절제를 시행한다면, 평균 1 cm까지는 안전할 것으로 생각되나 최소치가 0인 경우도 있기 때문에 모든 경우에 있어 확인하는 것이 안전할 것으로 생각된다. Frey<sup>13)</sup>는 종골의 후방 골 절제 시 상방 2 cm까지 안전하게 제거할 수 있다고 하였지만 본 연구의 결과는 수술 시 같은 기준을 적용한다면 아킬레스건 부착부의 손상을 피하기는 어려울 것으로 생각된다.

Kim 등<sup>8)</sup>의 연구에서 나이에 따라 근위, 중간, 원위 부착군 간의 부착점의 차이가 있으며 연령 증가에 따라 상방으로 전위된다는 내용을 보고하였다. 또한 근위 부착군의 평균 연령을 34.3세로 보고하고 있어 근위 부착군이 있는 것으로 나타났으나, 본 연구에서는 아킬레스건의 원위 부착점이 종골 후면 근위부에 있는 경우는 없는 것으로 나타났다. 이는 연령의 증가에 따라 근위 부착군이 증가된다는 Kim 등<sup>8)</sup>의 연구 결론과 배치되는 것으로, 본 연구가 연령대가 높은 성장이 완료된 환자군을 대상으로 시행한 연구여서 근위 부착군이 없다는 것은 기존 연구로 설명하기 어려운 사항이다. 저자들은 인종과 문화, 습관 등 여러 요인에 의하여 결과가 다르게 나타났을 것으로 추측하며, 이에 대한 추가적인 연구가 필요할 것으로 생각된다.

아킬레스건 부착군에 따른 평균 연령은 중간 부착군이 평균 44.3세, 원위 부착군이 평균 36세로 중간 부착군에서 높게 나타나 연령의 증가에 따라 상방 전위된다는 Kim 등<sup>8)</sup>의 주장과 일치된다. 또한 Kim 등<sup>8)</sup>은 나이의 증가에 따른 원위 부착점의 상방 전위를 회귀분석한 결과 매년 0.63%의 상방 전위( $R^2=0.13366$ )를 보인다고 하였으며, 본 연구에서도 매년 0.38%의 상방 전위를 보이는 것으로 나타났으나, 통계적으로는 유의한 결과로 보기 어려웠다( $R^2=0.04$ ).

본 연구는 MRI를 촬영한 환자군이 후족부 질환을 가진 환자 전체를 포함하지 않아 부착부에 따른 질환 유형을 분석하기에는 제한이 있을 수 있다. 제한적인 연구임에도 이 연구가 가지는 임상적 의의는 성장이 완료된 환자군을 대상으로 하였으며, 아킬레스건의 근위 부착부까지 포함한 자료를 제시함으로써 향후 종골의 후방부 질환 시 수술적 치료에 참고치를 제시하였다는 점이다.

## 결론

아킬레스건 부착부의 해부학적 범위는 종골의 후방면 근위 부착점이 평균 1.05 cm로 측정되어 종골 후방의 골 절제술 시 종골의 후방면 상연에서 1 cm 이상 하방으로 내려갈 경우 아킬레스건 부착부가 손상될 위험이 높을 것으로 예상된다. 종골의 과도하거나 부족한 절제 시 만성 통증 또는 종골 및 아킬레스건 부착부 골절 등의 합병증이 발생할 수 있고 종골 및 아킬레스건 부착부의 해부학적 변이의 가능성이 있어 수술 시 단순 방사선 사진만으로 평가하는 것보다는 MRI를 확인하는 것이 안전할 것으로 생각된다.

## REFERENCES

1. Irwin TA. Current concepts review: insertional Achilles tendinopathy. *Foot Ankle Int.* 2010;31:933-9.
2. Standring S. *Gray's anatomy: the anatomical basis of clinical practice.* 39th ed. Edinburgh: Elsevier Churchill Livingstone; 2005. p.1536.
3. Marieb EN, Mallatt J. *Human anatomy.* Redwood City: Benjamin Cummings; 1992. p.285-7.
4. Rohen JW, Yokochi C, Lütjen-Drecoll E, Romrell LJ. *Color atlas of anatomy.* 4th ed. Baltimore: Williams & Wilkins; 1998. p.462-3.
5. Hamilton WG, Netter FH, Bean KJ. *Clinical symposia: surgical anatomy of the foot and ankle.* Summit: Ciba-Geigy; 1985. p.1-32.
6. Chao W, Deland JT, Bates JE, Kenneally SM. Achilles tendon insertion: an in vitro anatomic study. *Foot Ankle Int.* 1997;18:81-4.
7. Lohrer H, Arentz S, Nauck T, Dorn-Lange NV, Konerding MA. The achilles tendon insertion is crescent-shaped: an in vitro anatomic investigation. *Clin Orthop Relat Res.* 2008;466:2230-7.
8. Kim PJ, Martin E, Ballehr L, Richey JM, Steinberg JS. Variability of insertion of the achilles tendon on the calcaneus: an MRI study of younger subjects. *J Foot Ankle Surg.* 2011;50:41-3.
9. Ahn SH, Cho HL, Hong SH, Wang TH. The results of the endoscopic decompression for the treatment of Haglund's disease. *J Korean Foot Ankle Soc.* 2008;12:197-202.
10. van Dijk CN, van Dyk GE, Scholten PE, Kort NP. Endoscopic calcaneoplasty. *Am J sports Med.* 2001;29:185-9.
11. Jones DC, James SL. Partial calcaneal osteotomy for retrocalcaneal bursitis. *Am J Sports Med.* 1984;12:72-3.
12. Ortmann FW, McBryde AM. Endoscopic bony and soft-tissue decompression of the retrocalcaneal space for the treatment of Haglund deformity and retrocalcaneal bursitis. *Foot Ankle Int.* 2007;28:149-53.
13. Frey C. Calcaneal prominence resection. In: Kitaoka HB, editor. *Master techniques in orthopaedic surgery: the foot and ankle.* 2nd ed. Philadelphia: Lippincott Williams and Wilkins; 2002. p.357-67.