

다발성 골수종 환자에서 발생한 *Arthrobacter woluwensis* 균혈증 1예 보고 및 문헌 고찰

박찬혁¹ · 한민석¹ · 김재경¹ · 정수진^{1,2} · 구남수^{1,2} · 김혜원^{1,2} · 김선빈^{1,2} · 정혜선³ · 한상훈^{1,2} · 최준용^{1,2} · 김진석¹
 용동은³ · 송영구^{1,2} · 이경원³ · 김준명^{1,2}

연세대학교 의과대학 내과학교실¹, AIDS 연구소², 진단검사의학교실 세균내성연구소³

Development of *Arthrobacter woluwensis* Bacteremia in a Patient with Multiple Myeloma: A Case Report and Comprehensive Literature Review

Arthrobacter spp., which are coryneform gram-positive bacilli, are widely distributed in the environment, including soil. In humans, infection with *Arthrobacter* is recognized as an opportunistic infection. In particular, since the first reported case in 1996, human infection by *A. woluwensis* has been reported only four times. We report on a case of *A. woluwensis* bacteremia in a 76-year-old female patient with multiple myeloma. Performance of 16S rRNA gene sequence analyses resulted in identification of *A. woluwensis*. The patient was treated with teicoplanin, and the central venous port was removed. Since then, no growth has been observed on repeated blood cultures. The patient was discharged well after the fever subsided.

Key Words: *Arthrobacter woluwensis*, Multiple myeloma, Bacteremia

서론

*Arthrobacter*는 토양과 같은 환경에 널리 분포하고 사람의 피부 등에 상재하기도 하는 coryneform 그람양성간균으로 사람에게는 드물게 기회감염을 일으키는 것으로 보고되고 있다[1-3]. *Arthrobacter*에 속하는 균종 중 *A. cummingsii*, *A. creatinolyticus*, *A. oxydans*, *A. luteolus*, *A. albus*가 인체 감염을 일으킬 수 있는 것으로 알려졌으며[1, 4-6], *Arthrobacter woluwensis*의 인체 감염은 1996년에 Funke 등이 최초로 보고한 이래 현재까지 총 4예가 보고되었다[1-3, 7].

*Arthrobacter*에 대한 생화학적 자료가 부족하여 생화학적 검사만으로 *Arthrobacter*를 정확하게 동정하는 것은 어려우며[3], 상품화된 동정키트와 생화학적 검사로는 *Leifsonia aquatica*로 잘못 동정되었으나 16S rRNA 유전자 염기서열 분석으로 *A. woluwensis*로 확인된 예도 보고되었다[2, 7]. 하지만, 현재까지 혈액종양환자에서 항암치료 후 *A. woluwensis*에 의하여 균혈증이 발생한 사례는 보고되어 있지 않다. 이에 본 저자들은 다발성 골수종 환자의 혈액에서 coryneform 그람양성간균이

Chan Hyuk Park¹, Min Seok Han¹, Jae Kyung Kim¹, Su Jin Jeong^{1,2}, Nam Su Ku^{1,2}, Hyewon Kim^{1,2}, Sun Bean Kim^{1,2}, Hae-sun Chung³, Sang Hoon Han^{1,2}, Jun Yong Choi^{1,2}, Jin Seok Kim¹, Dongeun Yong³, Young Goo Song^{1,2}, Kyungwon Lee³, and June Myung Kim^{1,2}

Department of Internal Medicine¹; AIDS Research Institute²; Department of Laboratory Medicine and Research Institute of Bacterial Resistance³, Yonsei University College of Medicine, Seoul, Korea

This is an Open Access article distributed under the terms of the Creative Commons Attribution Non-Commercial License (<http://creativecommons.org/licenses/by-nc/3.0>) which permits unrestricted non-commercial use, distribution, and reproduction in any medium, provided the original work is properly cited.

Copyright © 2012 by The Korean Society of Infectious Diseases | Korean Society for Chemotherapy

Submitted: August 20, 2011

Revised: November 28, 2011

Accepted: December 12, 2011

Correspondence to Sang Hoon Han, M.D.

Department of Internal Medicine and AIDS Research Institute, Yonsei University College of Medicine, 250 Seongsanno, Seodaemun-gu, Seoul 120-752, Korea

Tel: +82-2-2228-1991, Fax: +82-2-393-6884

E-mail: shhan74@yuhs.ac

www.icjournal.org

동정되어 16S rRNA 유전자 염기서열 분석으로 *A. woluwensis*를 동정한 1예를 경험하여 *A. woluwensis*에 의한 균혈증의 임상 양상에 대하여 보고하고 현재까지 보고된 증례들의 문헌 고찰을 통하여 임상 특징을 정리하고자 한다.

증례

76세 여성이 2주 전 넘어진 후 좌측 좌골가지(ischial ramus)에 골절이 발생하였고, 정형외과에서 시행한 혈청 생화학 검사 상 이상단백혈증(paraproteinemia) 소견이 관찰되어 다발성 골수종 의심 하에 본원 혈액내과에 입원하였다. 과거력 상 당뇨와 고혈압을 각각 30년 전과 3년 전에 진단받고 현재 약물치료 중이었으며, 내원 2년 전에는 요추간 판탈출증으로 수술 받은 적이 있었다.

입원 당시 시행한 문진상 전신 쇠약감 및 좌측 골반 통증을 호소하였다. 신체 검사상 혈압 146/74 mmHg, 맥박 81/min, 호흡수 20/min, 체온 37.2°C 이었고, 만성 병색을 보이고 있었으며 의식은 명료하였다. 말초 혈액 검사에서 백혈구 3,910/mm³ (호중구 55.0%, 림프구 30.5%), 혈색소 8.6 g/dL, 적혈구용적률 26.6%, 혈소판 116,000/mm³으로 범혈구 감소증 소견이 관찰되었고, 혈청 생화학 검사상 총 단백질 10.6 g/dL, 알부민 3.5 g/dL로 이상단백혈증 소견이 관찰되었다. 혈청 종양표지자 검사에서 β_2 -microglobulin은 11.85 mg/L로 증가되어 있었다. 소변 면역고정 전기영동(immunofixation electrophoresis) 및 혈청 면역단백검사서에서 IgA, λ type의 다발성 골수종이 진단되어 입원 6일째 1차 VMP 항암화학요법(Bortezomib 1.3 mg/m², Melphalan 4.5 mg/m², Prednisolone 60 mg/m²)을 시작하였다(Fig. 1). 입원 10일째부터 발열이 지속되어 경험적 항생제로 cefoperazone/sulbactam

(2 g/회, 하루 2회), teicoplanin (200 mg/회, 하루 1회)을 사용하였다. 입원 12일째 우측 턱에 압통 및 발적이 동반되지 않은 부종이 발생하여 경부 전산화 단층 촬영을 시행한 결과 우측 급성 이하선염이 관찰되었으며, 입원 14일째까지 발열이 호전되지 않아 cefoperazone/sulbactam을 meropenem (1 g/회, 하루 3회)으로 변경하였고, 말초정맥 도관 유지가 어려워 중심정맥포트(chemoport)를 삽입하였다. 입원 17일째 양측 턱의 부종이 악화되면서 맥박산소측정법(pulse oximetry) 상 89%로 저산소증이 발생하여 후두경검사를 시행하였고, 후두개염으로 인한 후두개 부종이 발견되어 dexamethasone 20 mg을 투여하였다. 입원 15일째부터 발열이 소실되고 혈액, 객담 및 소변 배양검사서서 병원균이 동정되지 않아 입원 20일째 teicoplanin을 중단하였다. 이후 입원 23일째까지 정상 체온이 유지되고 턱의 부종이 호전되었으며 C-반응 단백 수치가 정상화되어 meropenem 사용을 중단하였다.

그러나 입원 26일째부터 다시 고열이 발생하고 기침 및 객담 증상이 새로 발생하였으며, 입원 20일째 시행한 객담 배양 검사서서 *Pseudomonas aeruginosa*가 동정되어 cefepime (1 g/회, 하루 2회)과 amikacin (500 mg/회, 하루 1회) 병용 투여를 시작하였다. 입원 27일째 혈압 감소 소견 보여 승압제 사용을 시작하였고, 당일 시행 예정이었던 bortezomib 항암화학약제는 감염 소견으로 인하여 투여하지 않았다. 당시 백혈구는 7,680/mm³ (호중구 93.8%) 이었다. 입원 26일째 발열이 발생하였을 때 시행한 혈액배양검사 4쌍(중심정맥포트 2쌍, 말초정맥 2쌍) 모두에서 그람양성간균이 증식되어(Fig. 2) 입원 29일째부터 teicoplanin (400 mg/회, 하루 1회) 투약을 시작하였다. 입원 30일째 승압제는 서서히 감량하여 중단하였고, 카테터 연관 균혈증 가능성이 있다고 판단하여 중심정맥포트에서 혈액을 채취하여 배양을 시행한 후에 중심정맥포트를 제거하고 좌측 빗장밑정맥에 중심정맥관

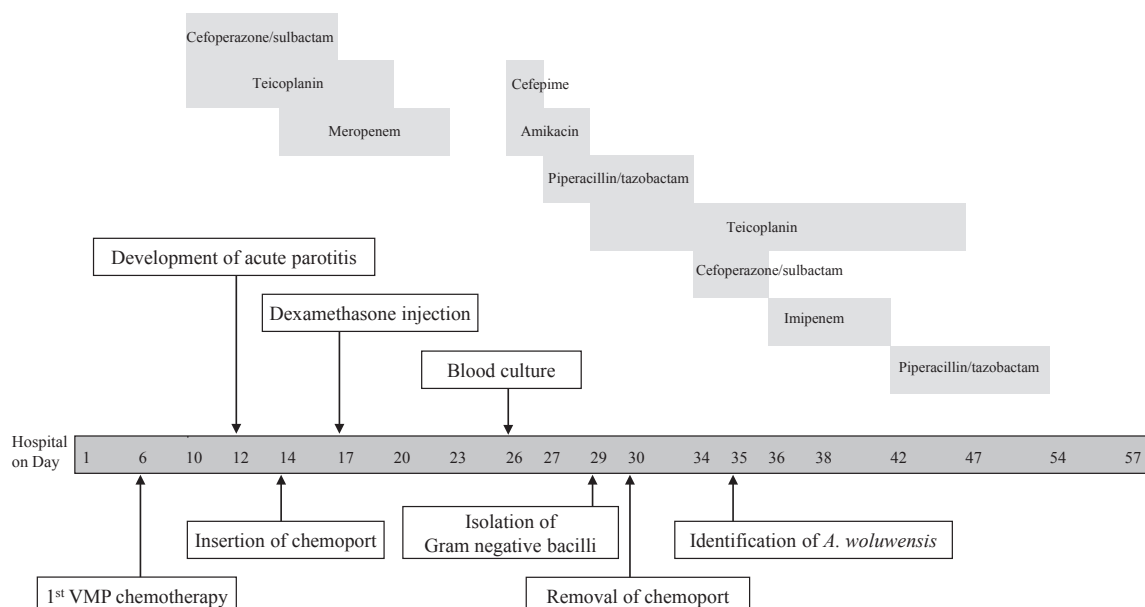


Figure 1. Flow sheet for clinical course and use of antibiotics.

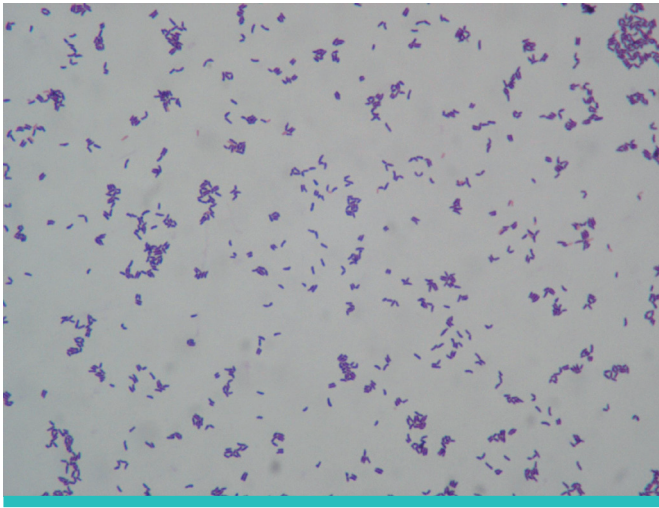


Figure 2. Gram positive bacilli were isolated from blood on the 26th hospital day (H&E stain, ×400).

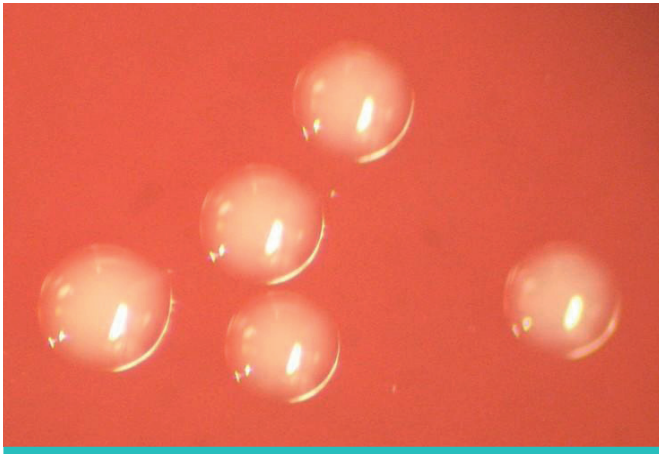


Figure 3. Gram positive bacilli isolated from blood formed white bacterial colonies on blood agar medium at 35°C in ambient air on the 30th hospital day.

을 새로 삽입하였다. 중심정맥포트 제거 후 반정량적 방법으로 시행한 말단부 배양검사에서는 어떠한 균도 동정되지 않았다. 항암화학요법 후 호중구 감소증은 입원 13일, 16일, 25일 쯤 일시적으로 나타났으며 지속되지는 않았다.

입원 29일 쯤 검출되었던 그람양성간균은 혈액하천배지에 접종하여 35°C, ambient air에서 하루 밤 증식하였을 때 백색의 균 집락을 형성하였다(Fig. 3). API Coryne kit (BioMérieux Inc., Marcy-l'Étoile, France)로 동정한 결과 *Aureobacterium* sp./*Corynebacterium aquaticum*이었고 16S rRNA 유전자 염기서열 분석을 시행하였다. 앞서 형성되었던 균 집락을 부유시킨 증류수 100 µL를 100°C에서 10분간 중탕 후 원심 분리하여 DNA를 추출하였다. 한쌍의 시발체(5'-AGA GTT TGA TCC TGG CTC AG-3' 및 5'-AAG GAG GTG ATC CAG CCG CA-3')를 사용하여 얻어진 약 1,400 bp의 PCR 증폭 산물을 QIAquick spin (QUIAGEN, Hilden, Germany)으로 추출하였다. 16S rRNA 염기서열은 EZtaxon server version 2.1에서 균종을 동정하였다[8]. 그 결과 *Arthrobacter woluwensis* DSM 10495^T (genebank

accession No. X93353)과 100% (695 bp/ 695 bp) 및 *Arthrobacter phaeanthrenivorans* Sphe3^T (CP002379)와 97.025%의 상동성을 보였다. 집락을 형성한 균종으로 미세희석법(broth microdilution test)을 사용하여 erythromycin, gentamicin, penicillin G, vancomycin에 대한 시험관 내 항균제 감수성 검사를 시행하고 Clinical and Laboratory Standard Institute (CLSI)의 기준으로 감수성 검사를 판독하였다[9]. 감수성 검사 결과 vancomycin에 감수성을 가지고 있어 teicoplanin 사용을 유지하였다. 입원 27일 쯤 시행한 혈액배양검사 4쌍(중심정맥포트 2쌍, 말초정맥 2쌍) 중 2쌍(중심정맥포트 1쌍, 말초정맥 1쌍) 및 입원 30일 쯤 시행한 혈액배양검사 4쌍(중심정맥포트 2쌍, 말초정맥 2쌍) 중 2쌍(중심정맥포트 2쌍)에서도 *A. woluwensis*가 동정되었다. 입원 33일(중심정맥관 4쌍, 말초정맥 3쌍), 36일(중심정맥관 4쌍, 말초정맥 2쌍), 38일(중심정맥관 4쌍, 말초정맥 2쌍), 41일(중심정맥관 4쌍, 말초정맥 2쌍) 시행한 혈액배양검사에서는 모두 *A. woluwensis*가 동정되지 않았다. Teicoplanin은 입원 47일 쯤까지 총 19일간 투약 후 중단하였으며, 발열은 입원 48일 쯤부터 호전되어 환자는 입원 54일 쯤 퇴원하여 외래에서 추적 관찰 중이다. 입원 중 본 증례와 관련되어 발생한 중요한 임상 양상을 Fig. 1에 정리하였다.

고찰

*Arthrobacter*는 토양 등 환경에서 흔히 발견되는 coryneform bacteria이다[1-3]. 사람에서는 소변이나 질 혹은 자궁경부에서 채취한 검체에서 발견되기도 하지만, 대개의 경우 피부에서 상재균으로 존재한다[2]. 하지만 인체 감염에 대한 증례는 1990년대 중반에서야 비로소 보고되었고[1, 4], 병원성에 대해서는 잘 알려진 바는 없으나 *Arthrobacter*에 대한 인체 노출이 많을 것으로 예상되는 것에 비해 감염 사례가 적은 것으로 미루어 볼 때 병원성은 비교적 낮고 *Arthrobacter*의 인체 감염은 대부분 기회 감염일 것으로 생각된다[1]. *Arthrobacter* 중에서는 *A. cummingsii* 및 *A. oxydans*의 인체 감염이 가장 흔하며[10], 그 외에 *A. woluwensis*와 함께 *A. creatinolyticus*, *A. luteolus*, *A. albus*의 인체 감염이 보고되었다[5, 6]. 현재까지 *A. woluwensis*의 인체 감염은 총 4례가 보고되었으며, 사람면역결핍바이러스 감염 환자에서 발생한 균혈증[1], 약물중독자(injection drug user)에서 발생한 감염성 심내막염[2], 대장암 환자에서 발생한 카테터 연관 균혈증[3], 뇌경색 환자에서 발생한 균혈증이었다[7]. 4례 중 2례는 중심정맥포트 혹은 카테터를 갖고 있는 상태에서 *A. woluwensis* 균혈증이 발생하였으며, 본 증례 역시 중심정맥포트를 갖고 있는 상태에서 균혈증이 발생하였다. 카테터 연관 균혈증은 카테터를 가지고 있는 환자에서 카테터 이외에는 균혈증에 대한 원인이 없고 임상적으로 감염의 증거가 있어야 하며, 반정량적 혹은 정량적 방법에 의한 카테터 말단부 배양에서 말초정맥의 혈액에서와 동일한 균이 동정되거나 또는 말초정맥에서 얻은 혈액에서 균이 동정되기까지 걸린 시간보다 카테터에서 얻은 혈액에서 더 빠른 시간 내에 균이 동정될 경우로 정의한다[11]. 본 증례에서는 말초혈액과 중심정맥 혈액배양검사서 균 동정

에 소요된 정확한 시간은 확인할 수 없었으며 반정량적 방법으로 시행한 중심정맥포트 말단부 배양에서 균이 동정되지 않아 카테터 연관 균혈증으로 진단할 수는 없었다. 이전에 보고된 증례에서도 카테터 연관 균혈증의 정의를 만족하였던 증례는 없었으나, 대장암 환자의 증례에서는 vancomycin을 3일간 투약한 후에 시행한 혈액배양검사에서도 균이 동정되었다가 중심정맥관을 제거한 후 비로소 균이 음전되어 카테터 연관 균혈증으로 간주하였다(Table 1).

Arthrobacter 감수성에 대한 연구는 아직 부족하지만, 한 연구에 의하면 대부분의 항생제에 대하여 *A. woluwensis*의 최소억제농도는 다른 *Arthrobacter*의 최소억제농도에 비해 높은 편이었다[1]. 이 연구에서 *A. woluwensis*의 gentamicin, penicillin G, teicoplanin, vancomycin에 대한 최소억제농도는 각각 32 µg/mL, 4 µg/mL, 0.06 µg/mL, 2 µg/mL 이었다. 감염성 심내막염 환자 증례에서 gentamicin, penicillin G, teicoplanin, vancomycin의 최소억제농도는 각각 8 µg/mL, 4 µg/mL, 0.125 µg/mL, 2 µg/mL 이었으며, 대장암 환자 증례에서 penicillin, vancomycin의 최소억제농도는 각각 4 µg/mL, 1.5 µg/mL 이었다. 뇌경색 환자 증례에서는 Clinical and Laboratory Standards Institute (CLSI) 디스크 확산법으로 항균제 감수성 검사를 시행하였으며 penicillin G, teicoplanin, vancomycin에 모두 감수성 결과를 보였다[7]. 본 증례에서의 시험관 내 항생제 감수성 결과는 penicillin G와 vancomycin에 감수성으로 기존의 증례 보고들과 일치하였다(Table 2).

사람면역결핍바이러스 감염 환자는 ampicillin을 2주간 투여한 후 증상이 호전되어 퇴원하였고, 감염성 심내막염 환자는 teicoplanin (400 mg/회, 하루 2회)을 투여한 결과 하루 만에 발열이 소실되었으며 총 6주 투여한 결과 수술적 치료 없이 감염성 심내막염이 완치되었다. 대장암 환자는 vancomycin 사용을 시작하고 7일 및 10일 후에 시행한 혈액배양검사서 *A. woluwensis*가 더 이상 동정되지 않았고 발열

이 소실되었으며, 뇌경색 환자에서는 10일간 linezolid를 투여한 후 시행한 2회의 혈액배양검사서 균 음전이 확인되고 증상도 호전되었다. 본 증례에서는 중심정맥포트 제거와 함께 teicoplanin (400 mg/회, 하루 2회)을 사용하자 7일 후 시행한 혈액배양검사서 균 음전이 확인되었으며 teicoplanin을 총 19일간 사용 후 증상이 호전되어 치료를 중단하였다(Table 1).

생화학적 검사만으로 *Arthrobacter*를 정확하게 동정하는 것은 어려우며[3], 16S rRNA 유전자 염기서열분석을 통하여 *A. woluwensis*를 동정한 증례가 보고되었다[2, 7]. 하지만, *Corynebacterium spp.*의 16S rRNA 유전자는 다양한 다형성(polymorphism)을 보이지 않기 때문에 약 1,500 bp의 16S rRNA 유전자 염기서열을 모두 분석해야 *Corynebacterium spp.*를 정확히 동정할 수 있다[12]. 이에 비하여, *rpoB* 유전자는 염기서열 중 434-452 bp에 해당하는 비교적 짧은 단편이 *Corynebacterium spp.*의 중간 구분을 하기에 충분한 다형성이 있고, 이 단편을 증식하여 염기서열 분석하는 것으로도 종을 구분하는 것이 가능하며, *rpoB* 유전자 염기서열분석이 16S rRNA 유전자 염기서열분석보다 간편하다[12]. 따라서, coryneform 그람양성간균에 속하는 *Arthrobacter*를 동정함에 있어 16S rRNA 유전자 염기서열분석 외에도 *rpoB* 유전자 염기서열분석을 고려해 볼 수 있다.

본 증례 및 문헌 고찰을 통해, 면역이 저하된 환자의 혈액에서 coryneform 그람양성간균이 동정되었을 때 *A. woluwensis*에 의한 균혈증의 가능성도 고려하여 16S rRNA 유전자 염기서열분석 또는 *rpoB* 유전자 염기서열분석을 통해 정확한 균을 동정하는 것과 항생제 감수성 결과에 따라 적절한 항생제를 사용하는 것이 필요함을 확인하였다. 또한 *A. woluwensis* 균혈증의 경우 중심정맥관이 삽입된 환자에서 감염이 보고된 사례가 있으므로 중심정맥관이 있을 경우 적절한 항생제 치료와 함께 중심정맥관을 제거하는 것이 치료에 도움이 될 것으로 생각한다.

Table 1. Clinical Characteristics of Five Patients with *Arthrobacter woluwensis* Bacteremia Reported to Date

Patient No.	Sex/Age	Underlying disease / associated conditions	Isolated sites	Central venous port or catheter	Antibiotics	Treatment period	Outcome	Reported year [Ref]
1	F/33	Human immunodeficiency virus infection	Blood	Yes	IV Ampicillin	2 weeks	Cured	1996 [1]
2	M/39	Subacute infective endocarditis / Injection drug user	Blood	No	IV Teicoplanin	6 weeks	Cured	2004 [2]
3	M/56	Colon cancer, Stage IV	Blood	Yes	IV Vancomycin	N/D	DAA	2006 [3]
4	F/91	Old cerebrovascular infarction	Blood	No	Linezolid	10 days	Cured	2007 [7]
5	F/76	Multiple myeloma	Blood	Yes	IV Teicoplanin	19 days	Cured	2011 [Present case]

N/D, no data; DAA, discharge against advise

Table 2. *In vitro* Antibiotic Susceptibility Test of *Arthrobacter woluwensis* Isolated from Bacteremic Patients

Patient No.	MIC of <i>in vitro</i> drug susceptibility test (µg/mL)																			
	AMC	AM	CRO	CXM	CE	CTX	C	CIP	CLI	ERY	GM	OXA	IPM	PE	RIF	SXT	TET	TEC	VA	LIN
1	8	8	>64	>64	32		8	16	4	2	32		8	4	32		2	0.06	2	
2		8	64	>64	64		1	4	2		8			4	<0.125		1	0.125	2	
3						>64								4					1.5	
4								S	S	S		R		S	I	S		S	S	S
5										1.5	R			1					2	

AMC, amoxicillin-clavulanic acid; AM, ampicillin; CRO, ceftriaxone; CXM, cefuroxime; CTX, cefotaxime; CE, cephalothin; C, chloramphenicol; CIP, ciprofloxacin; CLI, clindamycin; ERY, erythromycin; GM, gentamicin; OXA, oxacillin; IPM, imipenem; PE, penicillin G; RIF, rifampin; SXT, trimethoprim/sulfamethoxazole; TET, tetracycline; TEC, teicoplanin; VA, vancomycin; LIN, linezolid; MIC, minimal inhibitory concentration; S, susceptible; I, intermediate; R, resistant

References

1. Funke G, Hutson RA, Bernard KA, Pfyffer GE, Wauters G, Collins MD. Isolation of *Arthrobacter* spp. from clinical specimens and description of *Arthrobacter cummingsii* sp. nov. and *Arthrobacter woluwensis* sp. nov. J Clin Microbiol 1996; 34:2356-63.
2. Bernasconi E, Valsangiacomo C, Peduzzi R, Carota A, Moccetti T, Funke G. *Arthrobacter woluwensis* subacute infective endocarditis: case report and review of the literature. Clin Infect Dis 2004;38:e27-31.
3. Shin KS, Hong SB, Son BR. A case of catheter-related bacteremia by *Arthrobacter woluwensis*. Korean J Lab Med 2006;26:103-6.
4. Funke G, Pagano-Niederer M, Sjöden B, Falsen E. Characteristics of *Arthrobacter cummingsii*, the most frequently encountered *Arthrobacter* species in human clinical specimens. J Clin Microbiol 1998;36:1539-43.
5. Hou XG, Kawamura Y, Sultana F, Shu S, Hirose K, Goto K, Ezaki T. Description of *Arthrobacter creatinolyticus* sp. nov., isolated from human urine. Int J Syst Bacteriol 1998;48:423-9.
6. Wauters G, Charlier J, Janssens M, Delmée M. Identification of *Arthrobacter oxydans*, *Arthrobacter luteolus* sp. nov., and *Arthrobacter albus* sp. nov., isolated from human clinical specimens. J Clin Microbiol 2000;38:2412-5.
7. Kim GY, Suh JT, Choi SK, Lee HJ. A case of bacteremia caused by *Arthrobacter woluwensis*. Korean J Clin Microbiol 2007;10: 160-3.
8. Chun J, Lee JH, Jung Y, Kim M, Kim S, Kim BK, Lim YW. EzTaxon: a web-based tool for the identification of prokaryotes based on 16S ribosomal RNA gene sequences. Int J Syst Evol Microbiol 2007;57:2259-61.
9. Jorgensen JH, Patel JB, Hindler J, Schreckenberger PC, Citron DM, Turnidge JD, Cockerill FR, Walker RD, Fritsche TR, Welch DE, Funke G. Methods for antimicrobial dilution and disk susceptibility testing of infrequently isolated or fastidious bacteria; approved guideline. CLSI 2006;26:M45-A.
10. Mages IS, Frodl R, Bernard KA, Funke G. Identities of *Arthrobacter* spp. and *Arthrobacter*-like bacteria encountered in human clinical specimens. J Clin Microbiol 2008;46:2980-6.
11. Mermel LA, Farr BM, Sherertz RJ, Raad II, O'Grady N, Harris JS, Craven DE; Infectious Diseases Society of America; American College of Critical Care Medicine; Society for Healthcare Epidemiology of America. Guidelines for the management of intravascular catheter-related infections. Clin Infect Dis 2001; 32:1249-72.
12. Khamis A, Raoult D, La Scola B. Comparison between rpoB and 16S rRNA gene sequencing for molecular identification of 168 clinical isolates of *Corynebacterium*. J Clin Microbiol 2005; 43:1934-6.