

Cone beam computed tomography로 합성된 두부규격 방사선사진에서의 각 계측점의 정확도와 재현성에 관한 연구

권대근¹ · 민승기¹ · 전인철¹ · 팽준영²

¹원광대학교 치과대학 구강악안면외과학교실, ²성균관대학교 삼성서울병원 구강악안면외과

Abstract (J Korean Assoc Oral Maxillofac Surg 2010;36:78-86)

Accuracy and reproducibility of landmark of cone beam computed tomography (CT) synthesized cephalograms

Dae-Keun Kwon¹, Seung-Ki Min¹, In-Chul Jun¹, Jun-Young Paeng²

¹Department of Oral and Maxillofacial Surgery, School of Dentistry, Wonkwang University, Iksan, Korea

²Department of Oral and Maxillofacial Surgery, Samsung Medical Center, Sungkyunkwan University, Seoul, Korea

Introduction: Cone beam computed tomography (CBCT) has various advantages and is used favorably in many fields in dentistry. Especially, CBCT is being used as basic diagnostic tool for 3-dimensional analysis in orthognathic patient. Two-dimensional cephalograms can be synthesized from CBCT digital imaging and communications in medicine (DICOM) data. In this study, conventional cephalograms and CBCT were taken simultaneously, and representative landmarks were located and analyzed in its accuracy and reproducibility.

Materials and Methods: Ten patients who had orthognathic surgery in Wonkwang University Daejeon Dental Hospital participated in this study. For each patient, CBCT and conventional cephalogram was taken. By using Ondemand (Cybermad, Korea), 2-dimensional cephalograms was established on CBCT. In addition, 19 landmarks were designated and measured by 3 orthodontists twice a week. After these landmarks were transferred to a coordinate, distance of landmark and axis, standard error, distribution degree were measured, compared and analyzed.

Results: Comparing the CT ceph group and conventional cephalogram group, CT ceph group had shown shorter distance of landmark and axis in S, Hinge axis, Bpt, Ba, Or, Corpus left. Standard error of the mean shows that CT ceph group has better reproducibility in Or, Corpus left, Hinge axis at X axis and Na, U1R, U1T, Bpt, PNS, Ba Corpus left, Hinge axis at Y axis. In both groups, mean error was less than 1.00 mm, no significant difference were found between CT ceph group and conventional cephalogram group in all measurements. Furthermore, comparing two groups, each 17 landmarks out of 19 had its characteristic in distribution degree.

Conclusion: No significant difference were found between CBCT composed cephalographic radiograph and conventional cephalographic radiograph, clinical application may be possible if improved.

Key words: Cone beam computed tomography (CBCT), Lateral cephalogram, Landmark

(원고접수일 2010. 1. 13 / 1차수정일 2010. 1. 27 / 2차수정일 2010. 2. 23 / 게재확정일 2010. 3. 23)

I. 서 론

두부규격방사선사진은 1931년 Broadbent¹⁾에 의해 소개된 이래로 두개악안면 구조의 크기와 형태측정 및 성장연구를 위해 널리 사용되어왔다. 그러나 두부규격방사선사진은 3차원적인 입체구조물을 2차원적 평면에 투영하는 것이므로 정량적인 평가 시에 부정확한 결과를 야기할 수 있

다. 즉 측모두부계측방사선사진의 경우 중첩을 할 때 좌우측의 차이를 결정하기 어려우며, 좌우가 서로 다른 확대율을 가진다. 이것은 2차원의 평면 분석에서 기준점을 표시할 때 오차를 가지게 되며, 이러한 오차는 측정자 간의 오차뿐만 아니라 동일한 측정자에서도 시기에 따른 차이를 보이게 되는 원인이 된다. 또한 정중 시상면 부위의 구조물은 방사선 투과도에 따라 불분명한 형태를 보이게 되고, 이와 중첩되는 구조물들의 정확도를 떨어뜨리게 된다. 두부규격방사선사진이나 두개저계측사진의 경우 이미지 획득 과정 동안 환자의 두부 위치가 변형되는 것이 계측에 많은 영향을 미치며 두개저 구조물들의 중첩 때문에 사진을 분석하는 것이 복잡해지게 된다. 이러한 단점과 한계에도 불구하고, 두부계측 방사선사진이 두부의 성장과 골격분석에 널리 사용되어온 것은 장기간의 데이터 축적과 통계적인

팽 준 영

135-710 서울시 강남구 일원동 50

삼성서울병원 구강악안면외과

Jun-Young Paeng

Department of Oral and Maxillofacial Surgery Samsung Medical Center

50 Irwon-dong, Kangnam-gu, Seoul, 135-710, Korea

TEL: +82-2-3410-6424

E-mail: jypaeng@gmail.com

분석을 이용하여 오차의 한계를 극복하고, 이미 많은 분석 방법들이 확립되어 있어 자료의 비교가 가능하기 때문이다.

3차원 computed tomography (CT)는 2차원의 투영된 영상이 아니라, 입체적인 자료를 그대로 활용할 수 있어 해부학적 구조물 사이의 중첩과 간섭에 의한 오차가 현저히 적은 영상을 얻을 수가 있다. 두개안면부의 입체적인 영상을 구성할 수 있고 컴퓨터의 조작을 통해 관찰이 용이하도록 원하는 위치로의 회전과 축의 조정이 가능하다. 그리고 상의 중복 없이 관심있는 부분을 자세히 관찰할 수 있으며, 고대조 해상능을 가지므로 기존의 방사선사진이 조직 간에 10% 정도의 밀도차가 있어야 구별이 가능한 것에 비하여, 물리적 밀도 차이가 1% 이하인 조직 간의 구별이 가능하다. 컴퓨터의 재구성에 의하여 여러 가지 상을 얻을 수 있으며, 3차원적인 재구성이 가능하다. 하지만 X선 주사시간이 길어 피사체의 움직임에 의해 상의 질이 저하될 수 있고 구강 내에 금속 같은 방사선 불투과성 물체가 존재하면 그 물체를 중심으로 방사상으로 방사선 불투과성 선이 나타날 수 있다.(high density foreign material artifact) 그리고 어떤 부위에 미세한 방사선 불투과성 물체가 존재하면 그 부위의 화소 전체가 방사선 불투과성을 나타낼 수 있다^{2,5}. (partial volume effect)

최근에는 cone-beam CT (CBCT)가 널리 보급되면서 두부 규격방사선사진이 감소된 조사량, 접근성 및 가격 면에서 장점을 가진다고 보고되었다. 그리고 기존 CT에 비해서 vertical scanning procedure에 따른 soft-tissue facial mask의 자연스러운 형태, 교합상태에서 artifact의 감소, 비용 감소 등의 장점을 갖는다. CBCT는 치과용 CT로서 많은 장점을 가지고 널리 사용되고 있다. 그 중에서 CT data를 합성하여 기존의 두부규격방사선사진과 유사한 2차원 방사선사진을 얻을 수 있어, 이것을 이용하면, 기존의 두부규격 방사선사진을 중복적으로 촬영하지 않고, CBCT만을 촬영하여 기존의 방사선사진의 분석방법을 적용할 수 있다. 이렇게 함으로써 환자의 방사선조사량을 감소시킬 수 있으며, 좌우측의 동일한 확대율 및 소프트웨어를 이용한 좌우측 자세교정이 가능하게 된다. CBCT에서 얻어진 2차원 영상을 이용하면, 기존의 두부계측 방사선분석법을 이용할 수 있

고, 이전의 자료들과 비교가 가능할 것으로 기대되어진다. 이것이 가능하기 위해서는 3차원 합성 두부계측 사진의 기준점들의 정확도와 재현성에 대해 기존의 두부계측 사진과의 비교연구가 요구된다.

본 연구에서는 3차원 CBCT를 통해 얻어진 자료를 다시 2차원상에 투과하여 기존의 두부계측 방사선사진과 유사한 영상을 얻은 후 두부의 주요 기준점의 정확도와 재현성을 비교하여 3차원 CT에 의해 재구성된 두부계측 사진이 기존의 두부계측 사진을 대체할 수 있을 가능성에 대해 조사하였다.

Ⅱ. 연구대상 및 방법

1. 연구대상

본 연구의 대상으로는 원광대학교 대전치과병원 약교정 수술환자들 중 다음의 criteria에 속하는 환자 10명을 선택하였다. 연구대상자들은 4명의 남성과 6명의 여성으로 구성되었으며, 나이는 18세에서 29세의 범위를 보였고, 평균 나이는 20.6세였다.

Criteria

- 절치 및 제1대구치가 모두 맹출하여야 함.
- 개순열과 같은 악안면기형이 없어야 함.
- 촬영 시 자세이상이 없어야 함.

2. 측모두부계측 방사선사진 제작

CBCT (Alphard-3030, ASAHI Co., Tokyo, Japan)를 촬영한 후 저장된 digital imaging and communications in medicine (DICOM) 파일을 Ondemand의 x-ray generation module을 이용하여 측모두부계측 방사선사진을 형성하였으며, 이때 감마값은 해부학적 구조물이 가장 잘 보이는 값으로 정하였으며(2.2-2.4), JPEG 파일로 저장하였다.(이하 CT ceph군) 기존 방식의 측모두부계측 방사선사진(ProMax, Planmeca, Helsinki, Finland) 촬영 후 STARPACS PiViewSTAR (Infinit, Seoul, Korea)를 이용하여 CT ceph군과 조건을 같게 하기 위하여 JPEG 파일로 저장하였다.(이하 Digital ceph군) 단, 실측을 정하기 위하여 Digital ceph군에서는 DICOM 파일도 저장하였다. Vceph 5.3상에서 두 군의 동일한 확대율을 확인하였으며, 10 case 모두 확대율의 차이를 보이지 않아 실제적인 조정은 시행하지 않았다.(Figs. 1, 2)

3. Landmark 계측(Figs. 3, 4)

계측항목으로는 Na, Or, ANS, Apt, U1R, U1T, L1T, L1R, Bpt, PM, Pg, Me, S, PNS, Corpus left, Ar, Po, Ba, Hinge axis 총 19개의 계측치를 지정하였다.(Fig. 3) 3명의 교정과 의사

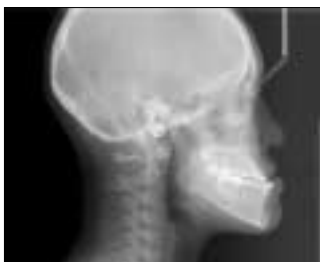

Fig. 1. Digital ceph.

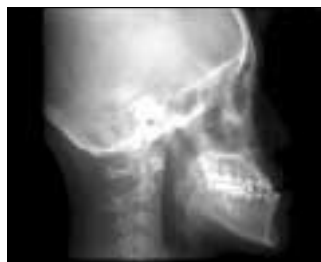

Fig. 2. CT ceph.

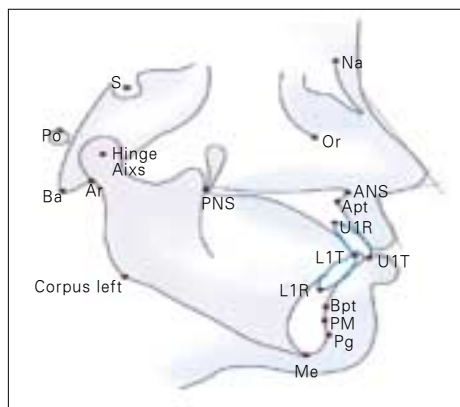
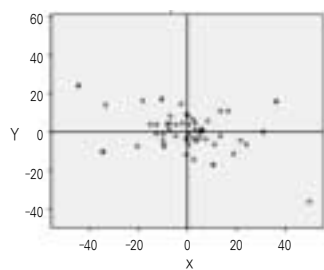


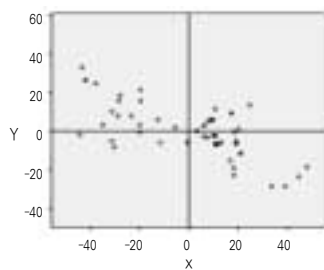
Fig. 3. Landmark.

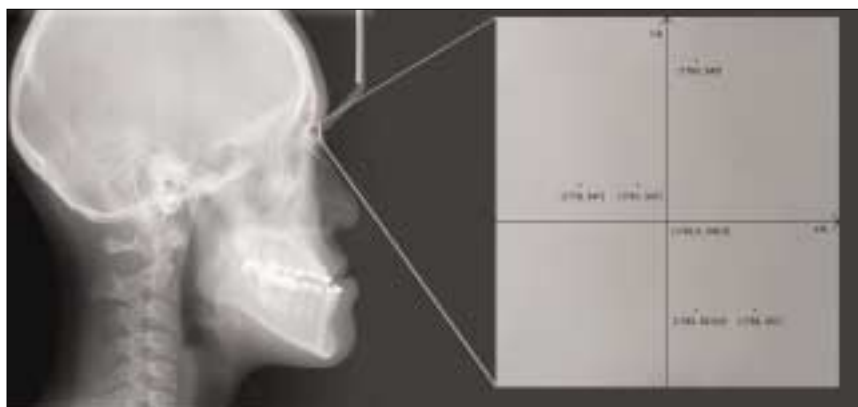

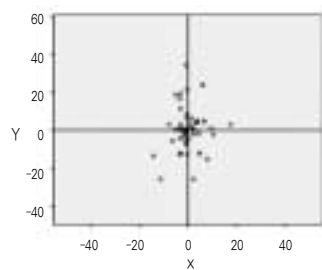
Fig. 4. Notation by X, Y coordinate.



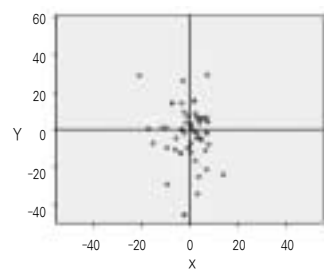
ANS (Con)



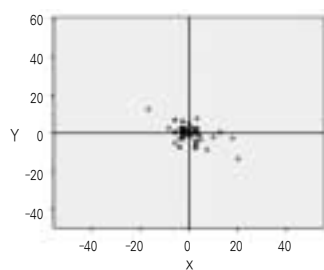
ANS (CBCT)



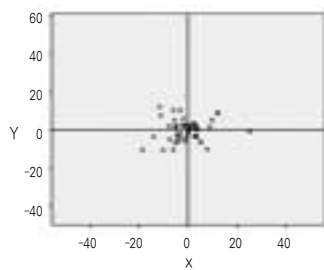
Apt (Con)



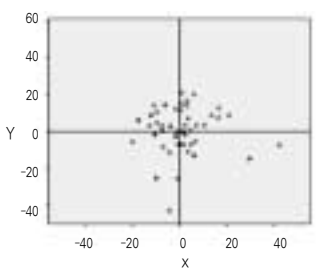
Apt (CBCT)



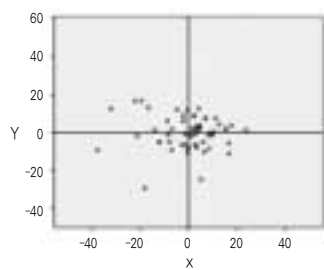
Ar (Con)



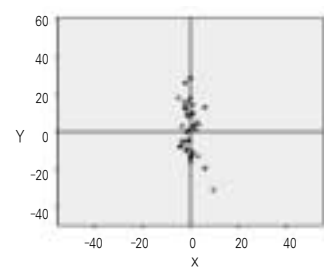
Ar (CBCT)



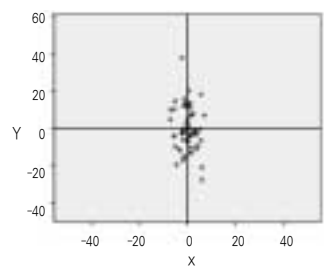
Ba (Con)



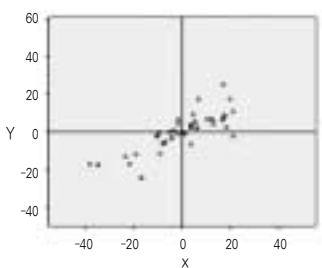
Ba (CBCT)



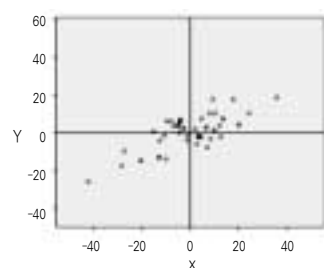
Bpt (Con)



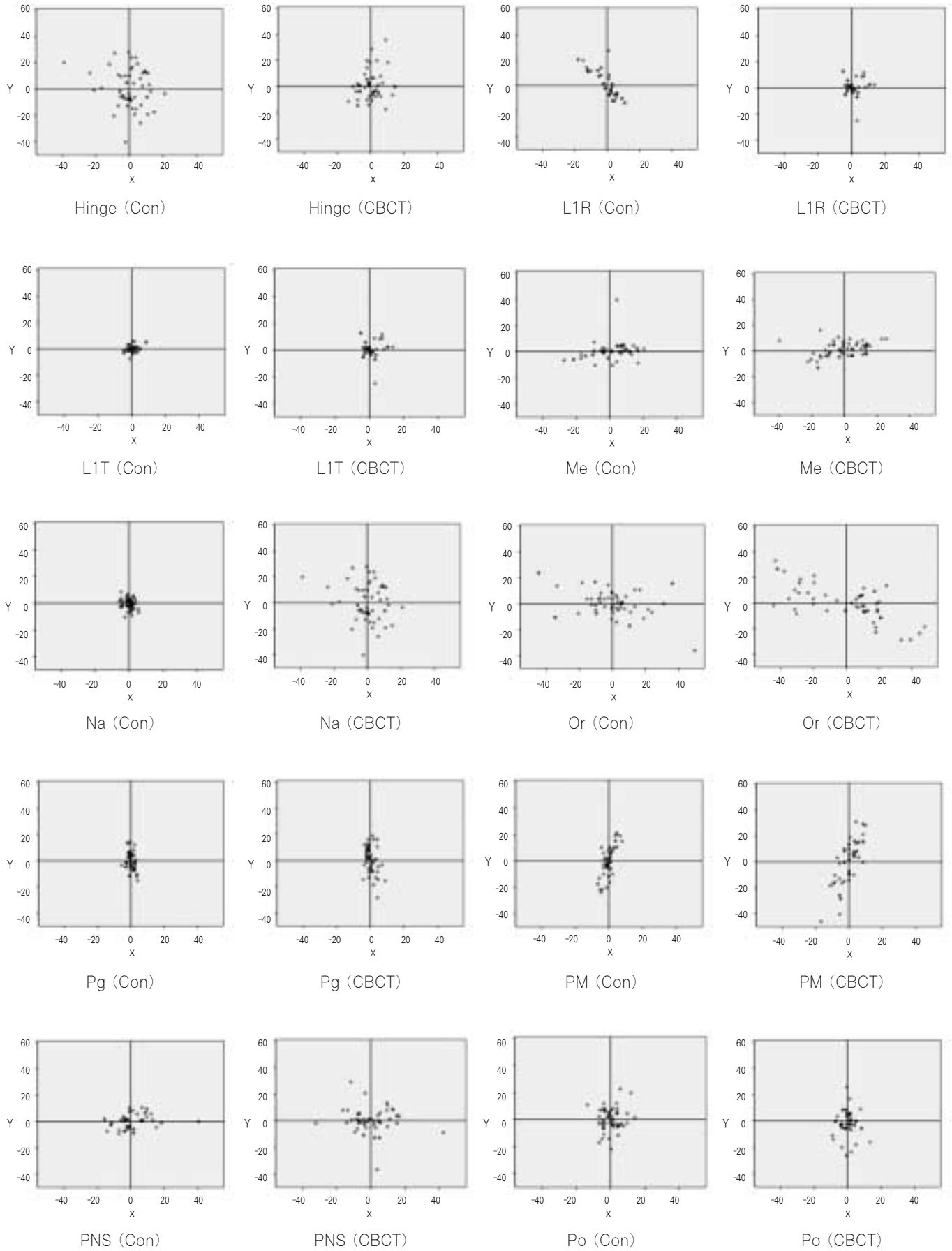
Bpt (CBCT)



Corpus (Con)



Corpus (CBCT)



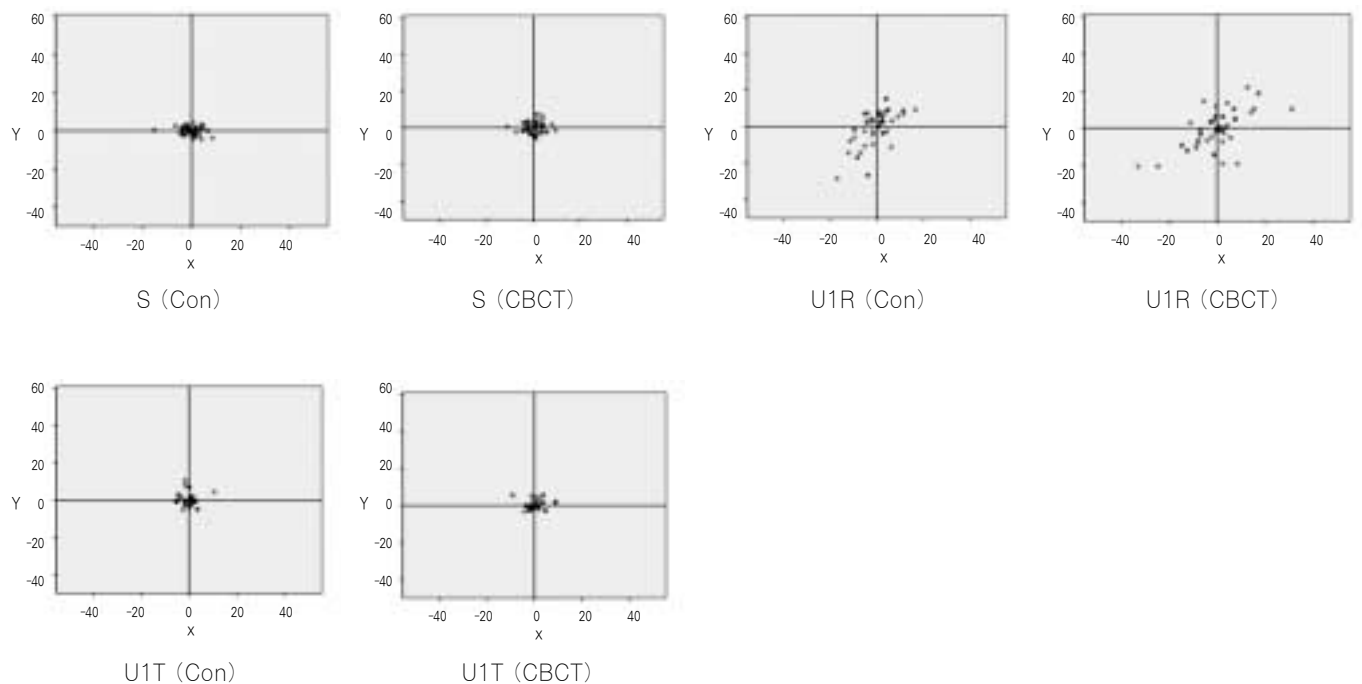


Fig. 5. Scattergrams of each landmark in the two groups.

가 총 10명의 환자에게서 19개의 landmark를 digitizing하였으며, 1주일의 interval을 두고 다시 digitizing하였다. 이렇게 digitizing된 점들을 Vceph 5.3에서의 좌표값으로 기록하였다. 1명의 환자당 3명의 교정과 의사가 2번 digitizing하여 각 계측치마다 6개의 점의 좌표를 얻었다. 10명의 환자에서 6개의 점의 좌표를 좌표의 축(X, Y)을 다음의 식으로 구하고(Fig. 4)의 과정을 거친 후 (X, Y)을 (0, 0)으로 정하고, 재표현하였다. 두 군의 1좌표당 실측길이(Digital ceph 군: 0.13 mm, CT ceph 군: 0.28 mm)를 환산하여 각 계측치마다 총 60개의 점을 scattergram으로 표현하였다.(Fig. 5)

4. 자료분석 및 통계처리

Digital ceph 군과 CT ceph 군간의 정확도 및 재현성 비교를 위하여 각 계측치마다 구한 60개의 점 좌표를 paired t-test (SPSS)를 이용하여 통계처리 하였다.($P < 0.05$) 그리고 두 군에서 각 계측치간의 재현성 비교를 위하여 (0, 0)에서 각 좌표값의 거리를 구하여 순위를 정하였다. 또한 scattergram을 이용하여 각 계측치의 고유한 분포도를 확인하였다.

Ⅲ. 결 과

1. 좌표값의 절대값에 대한 거리(Table 1)

두 군 모두에서 재현성이 높은 계측치는 S, LIT, UIT로 나타났다. 두 군을 비교하였을 때 CT ceph 군에서 S, Hinge

axis, Bpt, Ba, Or, Corpus left에서 좌표축에서의 거리가 Digital ceph 군에 비하여 작게 나타났다. 그리고 UIT에서는 좌표축의 거리가 두 군에서 같은 값을 나타냈다. 이외 12개

Table 1. Distance from each coordinates to origin (mm)/ standard deviation (mm)

Landmark	Digital ceph	Landmark	CT ceph
LIT	0.21	S	0.22
Na	0.22	UIT	0.24
S	0.24	Ar	0.53
UIT	0.24	Hinge axis	0.68
Pg	0.36	Bpt	0.68
Ar	0.46	LIT	0.82
Po	0.5	Ba	0.83
PNS	0.6	PNS	0.83
LIR	0.64	Or	0.84
PM	0.66	Pg	0.85
U1R	0.68	LIR	0.85
Me	0.7	U1R	0.87
Bpt	0.72	Corpus left	0.97
Hinge axis	0.85	PM	1.13
Ba	0.93	Me	1.2
ANS	0.95	Po	1.38
Apt	0.97	ANS	1.44
Corpus left	1.02	Na	1.56
Or	1.49	Apt	2.65

의 계측치에서는 Digital ceph군의 재현성이 뛰어났다. Or, Corpus left에서 좌표축에서의 거리가 CT ceph군에서 작게 나온 것은 2D generation 과정에서 소프트웨어를 이용하여 자세교정을 시행하여 좌우측의 차이를 최소화하였으며, Digital ceph군에서는 이러한 자세교정을 하지 못하기 때문

에 좌우측의 해부학적 구조물의 중간지점을 계측하기 때문에 상대적으로 재현성이 떨어진 결과라고 사료된다. 또한 CT ceph군에서 ANS, Apt의 재현성이 크게 떨어지는데 이것은 2D generation 시 감마값을 조정하여도 상악전방부의 해부학적 구조물은 명확하게 표현되지 않아 발생하였다.

Table 2. Comparison of the mean errors for Digital ceph and CT ceph landmark identification along X and Y axes

Landmark	Coordinate	Digital Ceph error (mm)	Type of distribution	CT Ceph error (mm)	Type of distribution	Difference	P Value
Na	X	0.33 (0.26)	O	0.19 (1.46)	\	0.14	0.997
	Y	0.05 (0.41)		0.16 (1.27)		0.11	1
Or	X	0.25 (1.97)	-	0.16 (1.27)	O	-0.09	1
	Y	0.15 (1.17)		0.16 (1.24)		0.01	1
ANS	X	0.16 (1.26)	\	0.32 (2.44)	\	0.16	0.998
	Y	0.13 (1.02)		0.17 (1.30)		0.04	0.999
Apt	X	0.07 (0.53)	O	0.09 (0.66)	O	0.02	0.996
	Y	0.17 (1.29)		0.40 (3.07)		0.23	0.999
U1R	X	0.08 (0.62)	/	0.13 (0.98)	/	0.05	0.993
	Y	0.13 (0.98)		0.12 (0.96)		-0.01	0.994
U1T	X	0.35 (0.27)	O	0.04 (0.33)	O	-0.31	0.994
	Y	0.04 (0.34)		0.03 (0.23)		-0.01	0.997
L1T	X	0.04 (0.28)	O	0.11 (0.86)	O	0.07	0.991
	Y	0.03 (0.23)		0.07 (0.57)		0.04	0.981
L1R	X	0.09 (0.71)	\	0.13 (1.04)	\	0.04	0.996
	Y	0.13 (1.02)		0.13 (0.98)		0	1
Bpt	X	0.04 (0.28)		0.04 (0.33)		0	0.984
	Y	0.17 (1.34)		0.15 (1.17)		-0.02	0.999
PM	X	0.04 (0.29)		0.07 (0.57)		0.03	0.994
	Y	0.14 (1.07)		0.24 (1.86)		0.1	0.995
Pg	X	0.03 (0.20)		0.04 (0.29)		0.01	0.984
	Y	0.09 (0.67)		0.16 (1.21)		0.07	1
Me	X	0.14 (1.06)	-	0.20 (1.54)	-	0.06	0.997
	Y	0.08 (0.64)		0.16 (1.21)		0.08	0.996
S	X	0.05 (1.06)	O	0.05 (0.35)	O	0	0.996
	Y	0.02 (0.18)		0.04 (0.29)		0.02	0.994
PNS	X	0.12 (0.96)	O	0.14 (1.07)	O	0.02	0.999
	Y	0.63 (0.49)		0.12 (0.89)		-0.51	1
Corpus left	X	0.18 (1.40)	/	0.17 (1.32)	/	-0.01	0.999
	Y	0.12 (0.95)		0.11 (0.85)		-0.01	0.999
Ar	X	0.07 (0.57)	O	0.09 (0.69)	O	0.02	1
	Y	0.06 (0.43)		0.07 (0.53)		0.01	0.993
Po	X	0.07 (0.52)	O	0.09 (0.69)	O	0.02	0.999
	Y	0.10 (0.80)		0.21 (1.63)		0.11	0.997
Ba	X	0.15 (1.16)	O	0.15 (1.18)	O	0	0.997
	Y	0.16 (1.20)		0.11 (0.86)		-0.05	0.998
Hinge axis	X	0.12 (0.96)	O	0.08 (0.58)	O	-0.04	0.997
	Y	0.18 (1.88)		0.13 (1.03)		-0.05	0.999

*Denotes statistical significance ($P < 0.05$).

2. Paired t-test 결과(Table 2)

모든 landmark에서 CT ceph군과 Digital ceph군에서 유의한 차이를 보이지 않았다. 그리고 평균오차(mean error)의 값에서는 X축 값에서 Or, Corpus left, Hinge axis, Y축 값에서는 Na, UIR, UIT, Bpt, PNS, Ba, Corpus left, Hinge axis 값에서 CT ceph군의 재현성이 더 좋은 것으로 나타났다. 그리고 X축 값에서 Bpt, S, Ba, Y축 값에서 LIR은 두 군의 값이 같았으며, 그 외 23개의 값에서는 Digital ceph군이 우수한 것으로 나타났다. 표준편차(standard deviation, SD) 값에서는 X축 값에서 Or, S, Corpus left, Hinge axis, Y축 값에서는 UIR, UIT, LIR, Bpt, Ba, Corpus left, Hinge axis에서 CT ceph군의 재현성이 더 좋은 것으로 나타났으며, 그 외 27개의 값에서는 Digital ceph군의 재현성이 더 좋은 것으로 나타났다. 평균오차(mean error)와 표준편차(SD) 두 가지 평가에서 Digital ceph군이 재현성과 정확도가 더 뛰어난 것으로 나타났으나 paired t-test 결과 유의한 차이가 없으며, 두 군에서 평균오차(mean error)의 값이 1.00 mm 이하이기 때문에 임상적으로 두 군은 차이가 없다고 할 수 있다.

3. Scattergram 분포도 결과(Table 2)

총 17개의 계측치에서(ANS, Apt, UIR, UIT, LIT, LIR, Bpt, PM, Pg, Me, S, PNS, Corpus left, Ar, Po, Ba, Hinge axis) 두 군에서 고유한 분포도를 가진 것을 확인할 수 있었으며, 이것은 각 계측치의 해부학적 구조물의 외형에 따라 digitizing되어 나타난 결과로 사료된다.

IV. 총괄 및 고찰

Cephalogram은 악교정 환자의 분석을 위해 오랫동안 사용되어 왔으며, 많은 분석방법의 개발과 데이터의 축적을 통하여, 3차원적 분석이 발달한 현재에도 유용한 분석도구로 사용되고 있다. 2차원적인 분석의 한계를 가지고 있지만 cephalogram을 통해 확립된 분석법을 3차원 영상자료의 분석에도 활용할 수 있다면 기존의 분석 데이터나 결과와의 비교도 가능해 질 것이다. CBCT를 통해 얻은 3차원 영상 DICOM data를 재구성하면 기존의 cephalogram과 유사한 투과방사선 영상(projection image)를 얻을 수 있다⁶. 이러한 영상의 장점은 CT 촬영을 통해 기존의 cephalogram을 추가로 촬영하지 않아도 되며, 3차원 Data의 연계성을 가지고, 기존의 cephalogram이 촬영 시 환자의 자세에 의해 방사선 film의 위치가 고정되나 CT cephalogram은 소프트웨어상에서 자세의 수정이 가능하다는 장점을 가지고 있다. 또한, 기존의 cephalogram이 가지는 좌우측 확대에 의한 error를 줄일 수 있다. Cephalogram이 좌우측의 해부학적 계측점을 겹쳐서 측정하는 단점을 가지고 있으나, 투과영상으로 얻은 CT cephalogram도 같은 error를 가지고 있게

된다. 3차원 영상에서 해부학적인 점을 결정하여 그 점을 투과하는 3D cephalogram에 대한 연구가 진행되고 있다. 그와 함께 정확도와 신뢰도의 분석과 기존 cephalogram과의 비교연구 또한 필요하다고 할 수 있다⁷⁻⁹.

Grayson 등¹⁰은 측모와 정모 두부규격방사선사진에서 얻은 계측점들을 컴퓨터로 조합하여 3차원 방사선사진을 형성하는 방법을 제시하였고, Baumrind¹¹ 등은 측모와 정모 방사선사진이 서로 직각으로 놓여지는 biplanar radiography 대신 동일 평면 상에 위치하는 coplanar radiography를 사용하여 두개안면골격의 3차원 형태를 재현하였다. Brown 등¹²은 하나의 방사선원을 사용하여 환자의 두부를 직각으로 회전시켜서 측모와 정모 두부규격방사선사진을 채득한 후 photogrammetric equation을 사용하여 계측점의 X, Y, Z값을 구하는 방법을 제시하였고, Trocmé 등¹³은 환자의 두부와 방사선원 사이에 위치시킨 metal ball을 함께 촬영한 후 공간 vector를 사용하여 방사선원의 위치와 각 계측점의 위치를 결정하는 방법을 제안하였다.

Bae 등¹⁴에 의하면 3차원 두부규격방사선사진은 실제 모형과 비교할 때 선계측항목에서 평균 오차 0.94 mm, 확대율 100.31%로서 상당히 높은 정확성을 보였으며, 이에 비해 측모두부계측방사선방사선사진은 길이 계측에서 평균 6.44 mm의 오차를 보였으며, 실제 길이에 비해 107% 정도 확대되는 것으로 나타났다. 그리고 3차원 두부규격방사선사진과 측모두부계측방사선사진 모두에서 실제 계측치와 유의한 차이를 보이지 않았다. 3차원 두부규격방사선사진에서 좌우측의 확대율은 서로 차이를 보이지 않았으며, 좌우측의 길이가 서로 다른 모형에서도 확대율이 동일하게 나타났다.

Gravely¹⁵에 의하면 전공의가 digitizing한 계측점은 conventional film이나 digital film에서 유효한 차이가 없다고 보고하고 있다. 본 연구에서 측정된 본원 교정과 전공의들이 digitizing한 계측점은 각 전공의들마다 차이가 없다고 생각된다.

McClure 등¹⁶에 의하면 최근 연구들에서 UIT가 가장 정확한 계측을 보이며, 다음으로 Na, S 순으로 나타난다고 한다. Trpkova 등¹⁷에 의하면 X축에서는 0.59 mm, Y축에서는 0.56 mm의 오차 정도를 추천하고 있다. 그리고 X축에서는 B, A, Ptm, S, Go가 있다고 보고하였다. 그리고 수직적으로는 Ptm, A, S가 정확하다고 하였다. Geelen 등¹⁸에 의하면 X축, Y축으로 나누어 분석하지는 않았으나, Ar는 오차가 0.75 mm 이하로 가장 정확하며, Ba, Go, PNS는 오차가 0.75-1.75 mm이었으며, Or, Po는 2 mm 이하로 가장 큰 오차를 보였다.

CT ceph이 낮은 해상도와 Ear-rod 설정이 어렵다는 문제가 있음에도 불구하고 CBCT 촬영만으로 기존의 측모두부계측방사선사진 촬영없이 측모두부계측방사선사진 분석을 시행할 수 있다. CBCT 데이터로부터 2차원의 규격 영상인 측모두부계측방사선사진을 형성하여 계측하게 되면 기

존의 측모두부계측방사선사진 분석법의 데이터베이스를 활용하여 분석할 수 있게 된다¹⁹. 그리고 또한 건조 두개골에서, CBCT로부터 형성된 선도영상(scout image)를 통한 측모두부계측방사선사진과 기존의 측모두부계측방사선사진의 선 계측치를 비교분석한 최근의 연구에서는 기존의 측모두부계측방사선사진보다 CBCT의 측모두부계측방사선사진에서 측정값이 더 정확하다고 보고되었다²⁰.

Liu 등²¹에 의하면 측모두부계측방사선사진 측정상 ± 2 mm의 경우 임상적으로 받아들일 수 있는 오차라고 정의하였다. Table 1에서 Digital cephalogram에서는 가장 정확한 계측점이 L1T, Na, S이며, CT cephalogram에서는 S, U1T, Ar이었다. 이는 선학들의 연구결과인 U1T, Na, S와는 다소 차이는 있으나 본 연구에서도 U1T, Na, S는 정확한 계측값을 보이므로 유사한 결과를 보인 것으로 사료된다. 또한 주목할 점은 CT cephalogram에서 Ar가 정확하게 나온 것인데 이는 좌우를 정확하게 조절하여 상의 겹침을 최소화하여 좌우 하악과두가 이중상을 보이지 않게 한 결과라 사료된다. CT cephalogram의 Apt 값의 원점에 대한 거리가 2.65 mm로 큰 오차를 보였으며, McClure 등¹⁶의 분석과 같이 X축과 Y축을 나누었을 때 Table 2와 같이 모든 계측점에서 1 mm이하의 오차를 보였다. Table 1에서 Apt, Na, ANS가 큰 오차를 보였는데 이는 Ondemand를 이용하여 cephalogram을 형성 시 상악전방부, 전두비골융합부위가 명확히 드러나지 않았다. Gamma 값을 조정하였으나 그 결과는 비슷하였고, Apt, Na, ANS는 다른 해부학적 구조물이 겹치거나 좌우에 존재하는 점이 아님에도 불구하고 큰 오차를 보였다. 이는 CT cephalogram의 해상도가 떨어지는 문제로 사료되며, 실제 3D 모드에서는 명확한 Apt, Na, ANS를 확인할 수 있는 것으로 보아 충분히 개선할 수 있으리라 사료된다. Table 1에서 상대적으로 CT cephalogram에서 Hinge axis, Ba, Or에서 Digital cephalogram보다 더 적은 오차를 보였다. 이는 모두 해부학적으로 좌우에 1 개씩 존재하는 계측점들로 Digital cephalogram에서는 측모두부방사선사진 촬영 후 환자의 자세를 수정하지 못하여 좌우의 구조물이 이중상의 형태로 나타나게 되며, 좌우의 확대율이 달라 정확하게 같은 상을 이룰 수 없기 때문에 그 중간점을 계측하게 되는데, 이로 인해 오차가 커지는 것으로 사료된다. 반면에 CT cephalogram에서는 환자의 자세를 프로그램을 이용하여 교정하여 좌우측 해부학 구조를 정확하게 겹칠 수 있으며, 확대율도 같기 때문에 이러한 결과가 나타난 것으로 사료된다.

Table 2에서 각 계측점에서 도식화한 분포도는 Digital cephalogram과 CT cephalogram을 비교하였을 때 17개의 계측점에서는 일치 하였으며, Na, Or에서는 일치하지 않았다. Or는 Table 1에서 Digital cephalogram 중 가장 부정확한 계측점이며, Na는 CT cephalogram에서 떨어지는 해상도로 인하여 Apt 다음으로 부정확한 계측점이다. 그러므로 좀 더 많은 연구 및 CT cephalogram의 해상도 개선을 통하여 분포도의 도식화를 통일할 수 있을 것으로 사료된다. 분포도의 도식화는 각 계측

점의 해부학적 구조를 반영한 결과이며, 이러한 인식을 통하여 좀 더 정확한 계측이 이루어질 수 있을 것이라 사료된다. \는 ANS, L1R이 있으며, /는 U1R, Corpus left, I는 Bpt, PM, Pg이 있다. 이 계측점들은 수평적인 오차보다는 수직적인 오차를 더 많이 보이게 된다. 또한 -는 Me이 있으며 수평적인 오차를 더 많이 보인다. 그리고 O는 Apt, U1T, L1T, S, PNS, Ar, Po, Ba, Hinge axis가 있다. 이 계측점들은 수평적, 수직적으로 비슷한 오차를 보이게 된다. 또한 X, Y 축으로 나누었을 때의 오차는 1 mm를 넘지 않아 두 군 모두 높은 재현성을 보였다. 그리고 두 군을 paired t-test를 시행한 결과 P값은 1에 가까운 값을 보여, 유의한 차이는 없는 것으로 나타났다.

구강악안면외과에서 악교정 수술환자들을 분석할 때 CBCT만을 활용하여 기존의 두부규격 방사선사진을 중복적으로 촬영하지 않고 측모두부계측이 가능하다면, 환자의 방사선조사량을 감소시킬 수 있으며, 비용부담도 줄일 수 있으며, 좌우측의 동일한 확대율 및 소프트웨어를 이용한 좌우측 자세교정이 가능하게 된다. 본 연구 결과, CT cephalogram은 전두비골융합부위, 상악전방부위를 비롯한 해상도가 떨어지는 점, blurring 및 화면의 깨짐현상이 있다는 점을 보완하게 된다면 충분히 임상에 적용할 수 있을 것으로 보인다. 또한 정모두부계측에서도 큰 이점을 볼 수 있을 것으로 사료된다. 향후 더 많은 연구 및 개선을 통한 CT cephalogram의 임상적 적용은 구강악안면외과뿐 아니라 의학적으로 큰 의의가 있을 것으로 사료된다.

V. 결 론

본 연구에서 원광대학교 대전치과병원 10명의 악교정 수술환자에게서 19개의 landmark를 계측한 결과는 다음과 같다.

- 좌표축과의 거리: CT cephalogram의 S, Hinge axis, Bpt, Ba, Or, Corpus left에서 Digital cephalogram에 비하여 작게 나타났다.
- 평균오차(mean error): X축 값에서 Or, Corpus left, Hinge axis, Y축 값에서는 Na, U1R, U1T, Bpt, PNS, Ba, Copus left, Hinge axis 값에서 CT cephalogram의 재현성이 더 좋은 것으로 나타났다.
- 표준편차(SD): X축 값에서 Or, S, Corpus left, Hinge axis, Y축 값에서는 U1R, U1T, L1R, Bpt, Ba, Corpus left, Hinge axis에서 CT cephalogram의 재현성이 더 좋은 것으로 나타났다.
- 두 군에서 평균의 평균오차(mean error)의 값이 1.00 mm 이하이고, 모든 계측치에서 CT cephalogram과 Digital cephalogram에서 유의한 차이를 보이지 않았다. 그러므로 두 군의 임상적 차이는 없다.
- 두 군에서 각 계측치의 Scattergram은 고유한 분포도를 가진다.

CBCT ceph은 해상도가 떨어지고, blurring 및 화면의 깨짐현상등 두부계측에 어려움을 가지고 있어 개선의 필요성이 있다. 이러한 CT ceph의 한계를 인식하고, 방사선 조사량과 편의성 및 비용의 면에서의 장점을 고려하여 CT ceph을 활용하여야 할 것으로 생각된다.

References

- Broadbent BH. A new x-ray technique and its application to orthodontia. *Angle orthod* 1931;1:45-66.
- Mah JK, Danforth RA, Bumann A, Hatcher D. Radiation absorbed in maxillofacial imaging with a new dental computed tomography device. *Oral Surg Oral Med Oral Pathol Oral Radiol Endod* 2003;96:508-13.
- Tsiklakis K, Donta C, Gavala S, Karayianni K, Kamenopoulou V, Hourdakakis CJ. Dose reduction in maxillofacial imaging using low dose Cone Beam CT. *Eur J Radiol* 2005;56:413-7.
- Halazonetis DJ. From 2-dimensional cephalograms to 3-dimensional computed tomography scans. *Am J Orthod Dentofacial Orthop* 2005;127:627-37.
- Huang J, Bumann A, Mah J. Three-dimensional radiographic analysis in orthodontics. *J Clin Orthod* 2005;39:421-8.
- Kang JY, Lim SH, Kim KW. The reliability of the cephalogram generated from cone-beam CT. *Korea J Orthod* 2007;37:391-9.
- Adams GL, Gansky SA, Miller AJ, Harrell WE Jr, Hatcher DC. Comparison between traditional 2-dimensional cephalometry and a 3-dimensional approach on human dry skulls. *Am J Orthod Dentofacial Orthop* 2004;126:397-409.
- Kamiishi H, Miyasato Y, Kosaka M. Development of the 3D-cephalogram: a technical note. *J Craniomaxillofac Surg* 2007;35:258-60.
- Mori Y, Miyajima T, Minami K, Sakuda M. An accurate three-dimensional cephalometric system: a solution for the correction of cephalic malpositioning. *J Orthod* 2001;28:143-9.
- Grayson B, Cutting C, Bookstein FL, Kim H, McCarthy JG. The three-dimensional cephalogram: theory, technique, and clinical application. *Am J Orthod Dentofacial Orthop* 1988;94:327-37.
- Baumrind S, Moffitt FH, Curry S. Three-dimensional x-ray stereometry from paired coplanar images: a progress report. *Am J Orthod* 1983;84:292-312.
- Brown T, Abbott AH. Computer-assisted location of reference points in three dimensions for radiographic cephalometry. *Am J Orthod Dentofacial Orthop* 1989;95:490-8.
- Trocmé MC, Sather AH, An KN. A biplanar cephalometric stereoradiography technique. *Am J Orthod Dentofacial Orthop* 1990;98:168-75.
- Bae GS, Park SB, Son WS. The comparative study of three-dimensional cephalograms in linear and angular measurements. *Korea J Orthod* 1997;27:129-40.
- Gravely JF, Benzie PM. The clinical significance of tracing error in cephalometry. *Br J Orthod* 1974;1:95-101.
- McClure SR, Sadowsky PL, Ferreira A, Jacobson A. Reliability of digital versus conventional cephalometric radiology: a comparative evaluation of landmark identification error. *Semin Orthod* 2005;11:98-110.
- Trpkova B, Major P, Prasad N, Nebbe B. Cephalometric landmarks identification and reproducibility: a meta analysis. *Am J Orthod Dentofacial Orthop* 1997;112:165-70.
- Geelen W, Wenzel A, Gottfredsen E, Kruger M, Hansson LG. Reproducibility of cephalometric landmarks on conventional film, hardcopy, and monitor-displayed images obtained by the storage phosphor technique. *Eur J Orthod* 1998;20:331-40.
- Farman AG, Scarfe WC. Development of imaging selection criteria and procedures should precede cephalometric assessment with cone-beam computed tomography. *Am J Orthod Dentofacial Orthop* 2006;130:257-65.
- Moshiri M, Scarfe WC, Hilgers ML, Scheetz JP, Silveira AM, Farman AG. Accuracy of linear measurements from imaging plate and lateral cephalometric images derived from cone-beam computed tomography. *Am J Orthod Dentofacial Orthop* 2007;132:550-60.
- Liu JK, Chen YT, Cheng KS. Accuracy of computerized automatic identification of cephalometric landmarks. *Am J Orthod Dentofacial Orthop* 2000;118:535-40.