

간경화증과 치주염으로 과도한 치은출혈을 보인 응급환자에서 최후 지혈방법으로 치관제거와 치근관 배농술: 증례보고

최영수¹ · 강상훈¹ · 김문기¹ · 이천익² · 유재하²

¹국민건강보험공단 일산병원 구강악안면외과, ²연세대학교 치과대학 원주기독병원 구강악안면외과

Abstract (J Korean Assoc Oral Maxillofac Surg 2010;36:221-7)

Crown removal and endodontic drainage as a last method in active gingival bleeding with liver cirrhosis and periodontitis: a case report

Young-Su Choi¹, Sang-Hoon Kang¹, Moon-Key Kim¹, Chun-Ui Lee², Jae-Ha Yoo²

¹Department of Oral and Maxillofacial Surgery, National Health Insurance Corporation Ilsan Hospital, Goyang, Korea

²Department of Oral and Maxillofacial Surgery, College of Dentistry, Wonju Christian Hospital, Yonsei University, Wonju, Korea

The most common local cause of active gingival bleeding is the vessel engorgement and erosion by severe inflammation. Abnormal gingival bleeding is also associated with the systemic disturbances. Hemorrhagic disorders in which abnormal gingival bleeding is encountered include the following: vascular abnormalities (vitamin C deficiency or allergy), platelet disorders, hypoprothrombinemia (vitamin K deficiency resulting from liver disease), and other coagulation defects (hemophilia, leukemia). There are many conventional methods for gingival bleeding control, such as, direct pressure, electrocoagulation, direct suture, drainage, application of hemostatic agents and crushing and packing. If the active continuous gingival bleeding is not stopped in spite of the application of all conventional bleeding control methods, the life of patient is threatened owing to upper airway obstruction, syncope, vomiting and hypovolemic shock. Therefore, the rapid and correct hemostatic method is very important in the emergency dental care.

This is a case report of active gingival bleeding care via dental crown removal and emergency primary endodontic drainage as a last method in liver cirrhosis patient with advanced periodontitis.

Key words: Active gingival bleeding, Liver cirrhosis, Dental crown removal, Emergency primary endodontic drainage

(원고접수일 2010.4.7 / 1차수정일 2010.4.30 / 2차수정일 2010.5.13 / 게재확정일 2010.5.28)

I. 서 론

간경화증이나 항응고제 투여 환자의 경우 혈액응고 장애 및 구강위생관리의 불량으로 치주염이 동반되면서 치은출혈이 발생하는 경우가 종종 있다^{1,2}.

치은에서 발생한 출혈은 인두 부위로 확산되는 경우 상기도 폐쇄 등의 위험이 있고, 입안에 출혈된 혈액을 보는 것(sight of blood) 자체가 불안과 공포를 야기해 실신할 우려도 있으며, 피를 삼키는 경우 위장관에 자극(gastric irritation)을 주게 되어 구토의 가능성이 크고 구토물이 기도

흡인될 경우 흡인성 폐렴이나 질식(asphyxia)으로 인한 사망 등의 극단적인 상황이 발생할 가능성이 있다^{3,5}.

과도한 치은출혈의 전신적 요인으로는 혈소판장애, 간질 환과 더불어 비타민 K 결핍에 의한 저프로트롬빈혈증, 혈우병이나 백혈병 같은 응고장애, 비타민C 결핍이나 알레르기 같은 혈관이상 등이 있으며, 국소적인 원인으로는 심한 염증에 의한 혈관충혈(engorgement)과 부식(erosion) 등이 있다^{6,7}. 이런 치은출혈의 지혈방법에는 전신 원인에 대한 의학적 관리와 국소적으로는 직접적인 지압(direct digital pressure), 치주용 팩(periodontal pack) 부착, 초음파소작, 전기소작응고, 치은봉합에 의한 압박(direct suture pressure), 겸착자 사용술 및 결찰술(clamping and tying), 압좌술 및 충전(crushing and packing), 지혈제 사용 등의 방법을 각 상황에 맞게 선택하게 된다⁸⁻¹⁰. 그러나 중증 간경화증 같은 전신질환이 있으면서 국소적으로 치주염이 동반되어 치은출혈이 지속되는 경우에는 전신질환에 의한 치은출혈의 원인을 빨리 해결할 수 없기 때문에, 현행의 모든 지혈 방법을 동원하더라도 치은출혈이 지속되어 구강 전체가

최영수

410-719 경기도 고양시 일산동구 백석1동 1232번지

국민건강보험공단일산병원 구강악안면외과

Young-Su Choi

Department of Oral and Maxillofacial Surgery,

National Health Insurance Corporation Ilsan Hospital

1232, Baekseok1dong, Ilsandonggu, Goyang, Gyeonggi, 410-719, Korea

TEL: +82-31-900-0623 FAX: +82-31-900-0622

E-mail: youngdent@naver.com

출혈로 오염되고, 수면 등도 취할 수 없으며, 환자는 불안 공포감이 가중되어 교감신경계 기능이 항진되고 고혈압, 빈맥, 과환기 등의 우려도 있다. 또한 상기도 폐쇄 등의 위험성뿐만 아니라 과도한 실혈로 인한 의식장애, 생징후 변화, 저혈량성 쇼크 발생 등 생명에 위협을 주는 응급상황이 초래될 수 있다¹¹⁻¹³. 따라서 과도한 치은출혈 부위의 신속 정확한 지혈처치는 치과 임상 특히 응급실로 내원하는 치과 응급환자를 진료하는 구강악안면외과의 진료에서 매우 긴요한 과제이다.

이에 저자 등은 간경화증과 과도한 진행성 치주염으로 지속적인 과다 치은출혈이 발생되어 본원 응급실로 내원한 55세 남자 환자에서 통상적인 방법으로는 지혈이 되지 않아, 부득이 최후 수단으로 1차 근관치료를 동반한 출혈 치은부 치관부 제거 후 습윤 압박거즈(wet compression gauze)를 이용하여 제거된 치관 부위로 치은출혈 부위를 압박하는 방법으로 지혈을 시행하고, 치아 근관을 개방시켜 배농로로 활용하는 치근관 배농술을 동시에 시행하여 양호한 결과를 얻었기에 본 증례를 보고한다.

II. 증례보고

55세 남자 환자로 2009년 2월 1일 상악 좌측 대구치부의 과도한 치은출혈이 지속되어 야간에 본원 응급실로 내원했다. 의학적 병력은 약 3년 전부터 과도한 음주(알코올 남용)에 의한 간경화증으로 본원 소화기내과와 신경정신과의 관리를 받아 왔는데, 최근 간경화증이 더 악화되어 입원을 권유받았으나 가정 사정으로 입원을 하지 않고 외래 통원가료를 진행 중이었다.

구강검사 및 방사선사진 검사 결과 상악 좌측 제1대구치와 제2대구치(치식 표시: #26, 27) 부위가 심한 진행성 치주염 상태인데다 하악의 대합치아들이 상실되어 #26, 27 치아들의 하방 전위의 양상을 보였고 치은열구 부위에서 지속적이며 과도한 출혈의 소견을 나타냈다.(Fig. 1)

이에 출혈 환자에게 흔히 시행하는 일반 혈액검사(complete blood count, CBC.), 간기능 검사, prothrombin Time (PT), partial thromboplastin time (PTT), international normalized ratio (INR) 등의 임상 병리적 검사를 시행하면서 그 동안 실혈된 체액을 보강하기 위해 수액(5% D/S 등) 요법을 시행했으며 출혈 치은부위의 2차적인 감염 방지를 위해서 항생제와 소염진통제 등의 정맥주사와 근육주사를 실시했다. 계속되는 치은출혈 부위의 국소적인 지혈법은 먼저 습윤 거즈를 접어서 치은출혈부에 직접 압박하는 방법을 당직의가 시도했는데 30분 이상 시행해도 거즈 압박을 제거하면 또 재출혈이 되는 양상이 관찰되었다. 그 다음에는 압박지혈 부위에 치주팩을 부착시키는 방법으로 지혈을 시도했는데, 치은출혈 부위가 건조되지 않은 상태에서 치주팩을 부착하게 되어 접착력의 감소로 인한 치주팩의 탈락 및 지속적인 치은출혈 소견을 보였다. 전기 소작기나 열 소

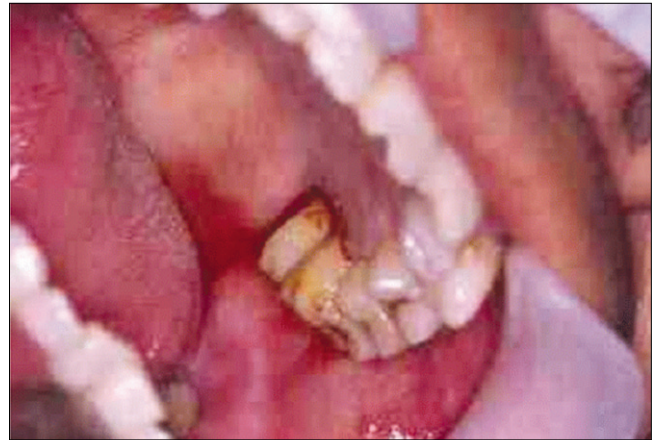

Fig. 1. Abnormal gingival bleeding view in maxillary left first and second molars. (#26, 27)

작기 등으로 출혈을 조절하려고 하였으나 출혈부위가 치은열구하방의 심한 치주염이 있는 부위여서 출혈 부위에 대한 압박은 가능하나 치은열구하방에 위치하고 있는 정확한 출혈점에 대한 확인이 되지 않아 소작기 등을 블라인드 방법으로 시행하는 경우 주위 치주조직에서 출혈이 더욱 야기될 가능성이 있어서 시행하지 않았다.

다음으로 치은출혈부의 모세혈관들의 압박 효과를 위한 근접치은간봉합술(proximal intergingival suture)을 시행하기 위해, 국소마취하여 3-0 black silk를 이용해 치은 봉합술을 시행하고 그 상부에 치주팩 부착을 시도하였지만, 역시 10분도 안되어서 치주팩은 떨어지고 치은출혈은 계속 발생하였다. 이후 환자는 불안 공포감까지 보이면서 탈진 상태로 지치게 되었다. 나중에 나온 임상병리 검사에서는 약간의 빈혈과 PT, PTT, INR의 증가소견이 역력했고(PT: 30.2 sec, PTT: 72.7 sec, INR: 3.29), 소화기내과 담당 당직의의 소견에 의하면 환자의 간경화증은 그 진행 정도가 과도해서 완치가 불가능하고 당장은 비타민 K 주사요법과 수혈, 수액약물 요법 이외에는 내과적 관리가 어려운 상황으로 판단하였다.

구강안면외과적으로는 지속되는 치은출혈 부위를 방지할 수도 없고, 습윤 거즈를 이용한 압박지혈을 술자나 환자(보호자)가 계속 시행할 여건도 안 되며(치은출혈 부위는 측면으로 습윤 거즈 압박술을 시도해야 하는데, 조금만 압박 위치가 틀리면 치은출혈이 계속된다. 시야가 불량해지면 계속 압박 지혈 시 입을 다물 수가 없어 턱관절과 저작근육에 무리가 오며 계속적인 압박지혈 시도로 음식물 섭취와 수면 등을 취할 수도 없음), 계속 출혈이 지속되면 실혈량 과다에 의한 저혈량성 쇼크, 상기도 폐쇄, 위장관 내 흡인에 의한 자극으로 오심과 구토 발생, 흘러나오는 피를 환자가 직접 봄(sight of blood)으로 이에 따르는 불안과

공포로 인체의 신경내분비반응 과도로 생명에 위협을 초래할 수도 있다고 판단하였다.

이에 저자 등은 최후 지혈방법으로서 치은출혈의 원인이 되는 치아들(#26, 27)의 치관제거와 근관치료 후 치근관 개방을 통한 배농술 시행 후 습윤 압박거즈를 꼭 다물고(biting) 있게 했는데(Figs. 2-4), 그 이유는 간경화증의 전신

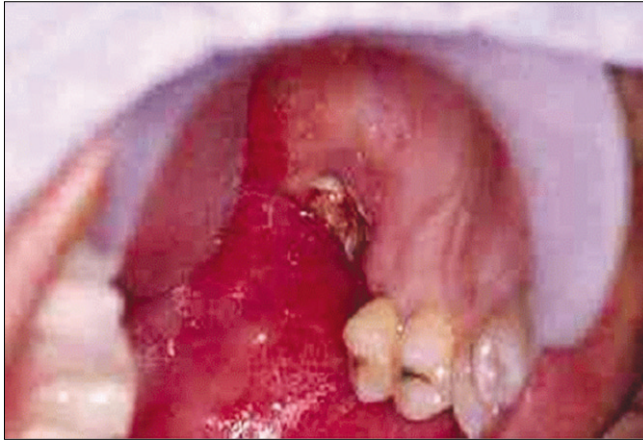


Fig. 2. The crown removal and primary endodontic drainage view on #26, 27 teeth.

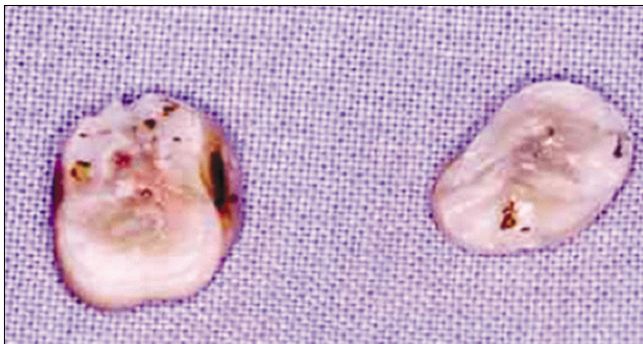


Fig. 3. Removed crown view of #26, 27 teeth.

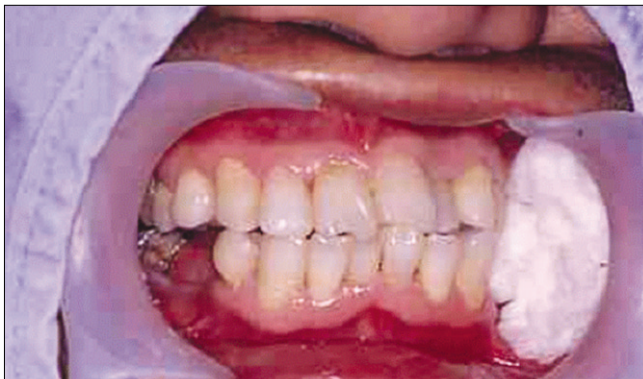

Fig. 4. Wet gauze biting view in the gingival bleeding sites of #26, 27 teeth.

원인은 당장 해결이 안되어도 국소적인 치과적 원인인 치주염증은 1차 응급근관치료(발수, 근관세정 및 성형, 치근관 개방 배농술, 교합 치관부 제거)를 통해 상당히 해결할 수 있기 때문이었다.

그리하여 Fig. 2와 Fig. 3처럼 1차 근관치료를 시행했고, Fig. 4처럼 습윤 압박거즈를 다물고 있게 한 결과 2시간 경과 후 지혈이 달성되었고, 소화기내과로 입원해 지속적인 간경화증 관리를 받게 되었으며, 1차 근관치료 부위도 계속적인 근관치료로 보존할 수 있었다. 이에 전신적인 안정 및 내과적 질환의 증상 등의 호전양상을 관찰하며 발치 등의 치료를 시행하기로 하고 그 시기까지 근관치료 등으로 보존적 치료를 진행하기로 하고 주기적인 경과 관찰하기로 하였다.

Ⅲ. 고 찰

비정상적인 치은출혈의 원인에는 국소요소와 전신요소가 있다. 흔히 만성적이고 재발이 잘 되는 치은출혈의 가장 흔한 원인은 만성 염증으로, 양치질, 이쑤시개 사용, 사과와 같은 단단한 음식 섭취, 이갈이 등 물리적 손상에 의해 일어나게 된다^{12,14}.

치은출혈이 발생하는 현상의 병리조직학적 고려사항에는 우선 치은의 혈관들이 치은 유두 결합조직 내부에 포함되어 있고, 이들은 각화된 중층편평상피의 상당한 두께로 구성되어서 손상으로부터 보호가 되고 있다.

치아에 근접해서 모세혈관총이 치은구 공간(sulcus space)에 근접해 있어 반투과성 상피층에 의해 치아로부터 분리된다. 그러나 치은염증이 과도해지면 다음과 같은 변화가 일어나 비정상적인 치은출혈을 야기하게 된다. 즉 염증으로 인해 모세혈관들의 확장과 충혈이 손상에 감수성을 증가시키고 출혈을 초래하게 된다. 염증을 유발시키는 손상요인들은 세포간 공간을 확장시켜서 치은구 상피(sulcus epithelium)의 투과성을 증가시키게 된다.

염증이 만성화됨에 따라 치은구 상피에는 궤양 현상이 발생되고, 세포와 체액의 삼출액과 신생혈관 및 결합조직 세포의 증식은 치은구 상피층에 압력을 초래하게 된다^{12,15}. 그리하여 상피층은 얇아지고 다양한 정도의 변성 소견을 보인다. 모세혈관들이 충혈되고 상피 표면에 근접됨에 따라 상피층은 더 얇아져서 변성된 상피는 조직보호 기능이 약화되어 통상적으로는 무해한 자극에도 모세혈관들이 파열되는 원인이 된다. 혈관이 파열된 후에는 복합적인 기전들이 지혈을 유도하는데, 혈관벽이 수축하고 혈류가 감소되면서 혈소판들이 조직의 변연(edges)에 부착해 섬유성 혈액 응괴를 형성한다. 이 혈액 응괴 즉 혈병은 수축현상이 일어나면서 결국 손상된 조직부위의 변연들을 근접시키게 된다. 하지만 환자는 그 염증 부위가 다시 자극을 받게 되면 치은출혈이 또 재발하는 취약성을 가지게 된다^{4,14,16}.

본 증례의 환자도 이번이 처음 치은출혈이 발생한 것이

아니고 만성적으로 전신상태가 불량하고 국소적 치은염증이 증가되면 출혈이 발생하였다가 습윤 거즈 압박드레싱을 시행하면 또 멈추고, 또 원인이 악화되면 재출혈이 발생하는 등 전형적인 비정상적 출혈 양상을 보였다.

때로는 급작스런 치은출혈이 발생할 수도 있는데. 흔히 손상이 원인이 되거나 급성치주질환 상태에서 저절로 치은출혈이 갑자기 발생하는 경우가 있고, 뜨거운 음식물이나 화학약품들에 의한 치은화상도 치은출혈을 조장하게 된다.

또한 전신적으로 쇠약해진 환자들에서 발생하기 쉬운 급성 괴사성 궤양성 치은염의 경우에서처럼 치은의 결합조직 염증이 과도해지면 괴사성 상피면의 박리(desquamation) 현상에 의해 충혈된 혈관들이 노출되어 습성 치은출혈도 야기되는 만큼, 치은출혈을 보이는 환자는 전신질환을 반드시 염두에 두어야 한다^{4,11}.

한편 치은출혈을 야기하는데 관련된 전신요인들에는 Table 1에 명시된 대로 다양한 원인들이 있는데, 기본적으로는 전신건강의 약화와 영양상태의 불량이 주로 관련된다^{2,4,7}.

기본적으로 이들 출혈성 전신질환들은 치과가 아닌 의과(주로 내과)에서 관리를 하여야 하는데, 그 원인이 항응고제처럼 약물투여에 있다면 내과적으로 투약을 조절하면 되지만. 간장질환처럼 그 질환 자체의 치유가 지연되고 난치성인 경우는 환자의 치은출혈은 지속될 수밖에 없고, 계속적인 출혈은 구강과 인후부 전체를 오염시키고 상기도 폐쇄, 악취, 위장관 자극(gastric irritation)이 되어서 오심과 구토가 발생한다. 또한 환자 자신이 자신의 입속에서 흘러나오는 혈액을 보게 되어 불안과 공포가 가중되어 스트레스를 받아 실신할 가능성과 고혈압, 과환기 등 신경내분비 반응의 과도로 생명에 위협을 초래할 수도 있는 것이다^{1,10,17}. (Table 2)

구강악안면외과의 진료에서는 난치성 전신질환자의 의학적 관리는 내과에서 담당한다고 하여도 직접적인 치은출혈부의 지혈처치(주로 국소적인 지혈법 적용)는 신속 정확히 이루어 져야 하기에 치은출혈부의 지혈을 위한 많은 방법들이 제시되고 임상에 적용하고 있는데, 표준적인 방법은 출혈의 정도를 경도, 중등도, 고도로 구분해서 그 정도에 따른 국소적인 방법을 상황에 맞게 사용한다^{9,10,18}. (Table 3)

Table 1. Classification of gingival bleeding disorders

1. Nonthrombocytopenic purpuras	(a) Alcohol
a. Vascular wall alteration	(b) Thiazide diuretics
(1) Scurvy	(c) Estrogens
(2) Infections	(7) Vasculitis
(3) Chemicals	(8) Mechanical prosthetic heart valves
(4) Allergy	(9) Viral or bacterial infections
b. Disorders of platelet function	
(1) Genetic defects	3. Disorders of coagulation
(2) Drugs	a. Inherited
(a) Aspirin	(1) Hemophilia A
(b) NSAIDs (Non-Steroidal Anti-Inflammatory Drugs)	(2) Hemophilia B
(c) Alcohol	(3) Others
(d) Antibiotics	b. Acquired
(3) Allergy	(1) Liver disease
(4) Autoimmune disease	(2) Vitamin deficiency
(5) von Willebrand' s disease	(a) Biliary tract obstruction
(6) Uremia	(b) Malabsorption
	(c) Excessive use of broad-spectrum antibiotics
2. Thrombocytopenic purpuras	(3) Anticoagulation drugs
a. Primary -idiopathic	(a) Heparin
b. Secondary	(b) Coumarin
(1) Chemicals	(c) Aspirin and NSAIDs
(2) Physical agents (radiation)	(4) DIC (Disseminated Intravascular coagulopathy)
(3) Systemic disease (leukemia)	(5) Primary fibrinogenolysis
(4) Metastatic cancer to bone	
(5) Splenomegaly	
(6) Drugs	

Table 2. Neuroendocrine response to stress

Adaptive (acute) (Sympathetic dominant)	Maladaptive (acute) (Parasympathetic dominant)	Maladaptive (chronic) (Psychophysiologic disorder)
Increased heart rate	Decreased heart rate	Neurodermatitis
Increased blood pressure	Decreased blood pressure	Peptic ulcer
Increased ventilation	Decreased ventilation	Ulcerative colitis
Decreased gut motility	Increased gut motility	Bronchial asthma
Decreased salivation	Increased salivation	Raynaud's disease
Decreased sweating	Increased sweating	Dysmenorrhea
Increased skeletal muscle tone	Decreased skeletal muscle tone	Hypertension
Peripheral vasoconstriction	Peripheral vasodilatation	Rheumatoid arthritis
Pupillary dilation	Pupillary constriction	Migraine
Urinary retention	Urinary release	Paroxysmal tachycardia
Increased blood sugar	Decreased CO ₂ sensitivity	Herpetic stomatitis
Dysphoria, alertness	Agitation, confusion	Myofibrositis syndrome

Table 3. Gingival bleeding control methods

1. Superficial (slight) gingival bleeding
a. Direct digital pressure
b. Application of periodontal pack
c. Ultrasonic cautery
d. Electrocoagulation
2. Moderate gingival bleeding
a. Direct suture pressure
b. Application of periodontal pack
3. Severe Gingival bleeding
a. Clamping and tying of vessels
b. Crushing and packing into osseous vesse

또한 지혈을 위한 약제들의 사용도 고려해 볼 수 있는데 흔히 사용하는 국소지혈제에는 젤라틴 스폰지(gelatin sponge: gelfoam), 산화셀룰로오즈(oxidized regenerated cellulose: surgicel), 도포용 소의 트롬빈(topical bovine thrombin), 에피네프린, 피브린 접착제(fibrin sealant), 골납(bone wax) 등이 있고, 지혈을 위한 전신적인 약제에는 응고촉진제(tThrombokinas), 혈관 강화제, 항섬유소 용해제, 비타민 K, 혈소판감소에 대한 약제, 혈액 응고인자 약제 등을 고려할 수 있다^{4,10}. 그러나 젤폼(gelfoam)이나 써지셀(surgicel) 같은 섬유소 유도체는 소규모 모세혈관 출혈부의 지혈에는 도움이 되지만 출혈이 심한 경우에는 효과가 없으며 시간이 경과됨에 따라 구강 내 미생물을 흡수해서 창상감염을 야기할 우려도 있어 사용에 주의를 기울여야 한다^{5,11}. 또한 트롬보키나제 등의 전신적 약제의 투여는 지혈 자체에는 도움이 되지만 과도한 혈전형성에 의한 2차적인 합병증

(뇌경색 등) 발생의 우려도 있어 신중한 선택적 사용이 이루어져야 한다^{6,17}.

본 증례에서도 환자는 간경화증과 진행성 치주염이 복합되어 혈액응고 장애와 진행성 치주염 치아들의 염증 악화에 따른 혈관부식 등으로 인한 과도한 치은출혈이 야기되었던 만큼 국소적인 지혈제의 사용은 전혀 도움이 되지 않았고, 전신적인 약제의 투여도 비타민 K의 투여만 의미가 있어 내과에서 사용했지만 지혈에 당장 큰 도움이 되는 것은 아니었다.

통상적으로 치은출혈이 과도한 경우에 사용되는 국소적인 방법에는 습윤 거즈에 의한 압박지혈, 치주팩 부착, 치은출혈부 봉합에 의한 지혈법 등을 흔히 적용하고 있는데, 그 출혈의 원인이 국소적인 염증이 아닌 전신원인인 경우, 본 증례에서와 같이 전신원인의 해결이 단기간에 되지 않는 중증 만성간경화증 환자의 경우에는 과다 치은출혈이 지속될 수밖에 없다. 그렇다고 환자를 의료진이 그냥 두고 환자(보호자)에게 거즈를 주면서 “직접 손으로 압박을 하고 있다가 피가 입안에 가득 고이면 뱉어내는 등의 행위를 하십시오! 입안이 답답하면 식수로 가글하시고....” 등으로 교육만 하고 속수무책으로 원인이 해결될 때까지 기다리게 하면 치은출혈은 지속되어 환자는 생명이 위험한 쇼크(shock) 상태로 갈 수도 있다^{4,13}.

이에 착안하여 저자 등은 이런 절박한 상황에 있는 환자의 조기지혈을 위해 최후 지혈수단으로서 신속한 치관제거와 치근관 치료를 통한 치근관 개방술을 동반하여 출혈부의 지혈을 달성하고 2차적인 창상감염의 방지로 치은출혈부의 합병증(재출혈, 음식물 섭취 및 수면장애 등)을 방지했기에 보고를 한 것이다. 이는 치수병변과 치주병변이 연관되고, 치수나 치주 병소부위의 염증이 개방된 치근관(발수, 근관세정 및 성형 후 치수가 있던 치근관 내에 아무

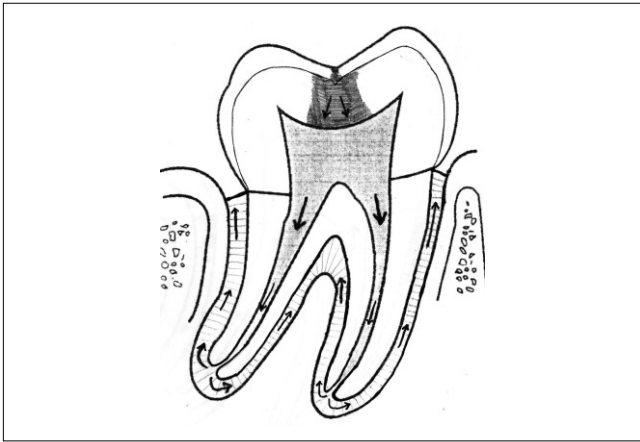


Fig. 5. The pulpal disease progression view toward the periodontal disease.

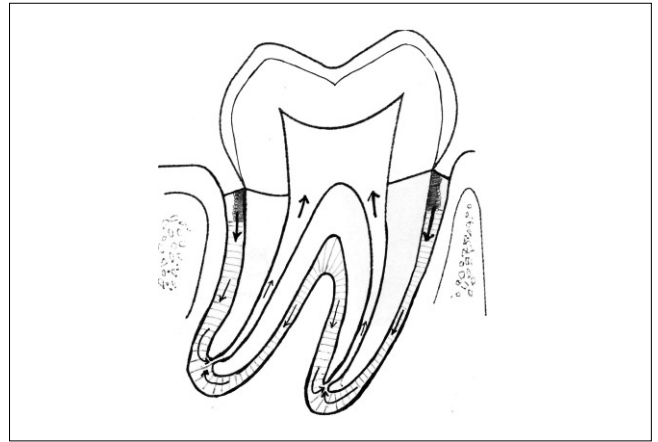


Fig. 6. The periodontal disease progression view toward the pulpal disease.

런 약제를 넣지 않고 open 시켜 둔 치근관 상태)을 배농로(drainage route)로 활용해 진행성 치주염증을 감소시키는 물론, 치은출혈 부위에 압력을 효과적으로 적용시켜 환자가 습윤 압박거즈를 다물고 있기가 용이한 장점이 있다. 또한 gauze biting 상태에서 두경부를 탄력붕대(Barton's bandage)로 감싸서 입을 다물고 있기가 편안해 지면(폐구근육 지지도움) 수면을 취해도 치은출혈부 압박에 도움이 되므로 유익성이 크다. Figs. 5, 6에서 보듯이 진행성 충치 등에 의한 치수염과 치근단 염증이 치주조직으로 진행되고, 진행성 치주염이 악화되면 치수강 내부로 염증이 번지는 근관-치주 복합병소의 진행 과정을 이해하고 Grossman 등의 1차 치근관 치료의 원리로서 발수, 근관세정 및 성형, 치수강 개방 배농술, 교합삭제 조정에 의한 창상보호 등을 활용하여 본 증례에 적용하였다.^{19,20}

이는 감염된 조직들의 창상관리에서 사용되는 일반외과(general surgery)의 원리를 치근관 치료에 동일하게 적용하는 것으로 일반외과에서 감염창상 조직들의 데브리망(debridement) (치근관 치료 시 염증이 과도한 치수강 조직의 발수와 근관세정 및 성형에 해당) 배농로 설정(감염창상의 drainage route 만듦) (치근관 치료 시 치근관 개방을 통한 치근관 및 치주 염증의 배출통로를 만들어 줌) 창상보호를 위한 조직지지 위한 드렛싱 (치근관 치료 후 교합삭제 조절술을 통한 염증치아의 추가 손상방지) 등을 시행하는 것과 동일하다.^{19,20}

물론 저자 등이 시행한 방법은 치은출혈의 억제에는 큰 도움이 되지만 원인 치아의 치관부가 모두 삭제되어 없어 지므로 차후 잔존 치근의 염증이 악화되면 치아를 보존하지 못하고 발치를 시행할 우려는 있다. 하지만 당장 치은출혈이 지속적으로 과도하고 본 증례처럼 간경화증 같은 내과적 질환이 단기간에 개선될 수 없는 경우 같은 응급상황

에서는 시간을 지체해 계속되는 치은출혈로 환자를 탈진 상태로 만들 것이 아니라, 저자 등이 사용한 방법 등이 확실한 지혈을 달성함으로써 적절한 관리법이 될 수 있다고 사료되었고, 나중 전신상태가 개선되고 국소적인 염증도 감소되면 계속적인 근관치료와 치주치료로 치아를 보존할 가능성도 높으므로 특히 출혈로 인한 응급상황에서는 고려할만한 방법이라 생각한다.

저자 등은 알코올성 간경화증과 진행성 치주염(#26, 27)으로 과도한 치은출혈을 보인 응급환자에서 내과적인 관리에도 불구하고 간경화증이 조기에 개선되지 않고 치은출혈이 지속되어서, 부득이 비타민 K 주사요법과 수액 약물요법을 시행하여 치관제거 및 응급 1차 근관치료 시행 후에 습윤 거즈 압박 지혈을 시도해 완전한 지혈을 달성할 수 있었다.

References

1. Lewis JH. Coagulation defects. JAMA 1961;178:1014-20.
2. Patton LL, Ship JA. Treatment of patients with bleeding disorders. Dent Clin North Am 1994;38:465-82.
3. Bartlett JG, Gorbach SL. The triple threat of aspiration pneumonia. Chest 1975;68:560-6.
4. Little JW, Falace DA, Miller CS, Rhodus NL. Bleeding disorders. In: Little JW, Falace DA, Miller CS, Rhodus NL, eds. Dental management of the medically compromised patient. St. Louis: Mosby; 2002:332-64.
5. Dembo JB. Diagnosis and management of oral surgical complications. In: Falace DA, ed. Emergency dental care: diagnosis and management of urgent dental problems. Baltimore: Lippincott Williams and Wilkins; 1995:227-53.
6. Conley JJ. Blood vessel complications. In: Conley JJ, ed. Complications of head and neck surgery. Philadelphia: W. B. Saunders; 1979:66-80.
7. Alling CC 3rd, Alling RD. Bleeding disorders and injuries. Dent Clin North Am 1982;26:71-86.

8. Yoo JH, Kang SH, Kim HS, Kim JB. A clinical study on the emergency patients with active oral bleeding. J Korean Assoc Oral Maxillofac Surg 2002;28:383-9.
9. Min BI. Color atlas o;maxillofacial plastic surgery. Seoul: Koon Ja Publishing; 1990:45-61.
10. Kruger Go, ed. Textbook of oral and maxillofacial surgery. 6th ed. St. Louis: Mosby; 1984:229-54.
11. Sonis ST, Fazio RC, Fang L. Principles and practice of oral medicine. 2nd ed. Philadelphia: W. B. Saunders; 1995:242-61.
12. Glickman I. Clinical periodontology; prevention, diagnosis, and treatment of periodontal disease in the practice of general dentistry.. 4rh ed. Philadelphia: W. B. Saunders; 1972:123-5.
13. Laskin DM, ed. Oral and maxillofacial surgery, Vol II. St. Louis: Mosby; 1985:362-98.
14. Grant DA, Stern IB, Everett FG. Orban' s periodontics: a concept-theory and practice. 4th ed. St. Louis: Mosby; 1972:473-83.
15. Schluger S, Yuodelis RA, Page RC, eds. Periodontal disease : basic phenomena, clinical management, and occlusal and restorative interrelationships. Philadelphia: Lea and Febiger; 1977:459-60.
16. Goldberg MH. Prevention and control of infection in the surgical patient. In: Topazian RG, Goldberg MH, eds. Management of infections of the oral and maxillofacial regions. 1st ed. Philadelphia: W. B. Saunders; 1981:329-50.
17. Kim GS. Local anesthesiology in dentistry. 2nd ed. Seoul: Jee Sung Publishing; 1998:353-94.
18. Kim SN, Yum KW, Lee MS, Lee SW, Lee SJ. Emergency care in dental office. 3rd ed. Seoul: Jee Sung Publishing; 2000:162-87.
19. Grossman LI. Endodontic practice. 8th ed. Philadelphia: Lea and Febiger; 1974:151-68.
20. Lim SS. Clinical endodontics. 1st ed. Seoul: Dental and Medical Publishing; 1994:1-15.