

한국 소아에서의 요골 및 척골 간부 내경

신용운 · 염재광 · 정 훈 · 오종석

인제대학교 의과대학 상계백병원 정형외과학교실

The Internal Diameter of the Radius and Ulna in Korean Children

Yong-Woon Shin, M.D., Jae-Kwang Yum, M.D., Hoon Jung, M.D., and Jong Seok Oh, M.D.

Department of Orthopaedic Surgery, Sang-Gye Paik Hospital, Inje University College of Medicine, Seoul, Korea

Purpose: Flexible intramedullary nailing is a advanced method for treating forearm fractures with fewer complications. But sometimes these nails should not be used due to the narrower internal diameter of the forearm bones. We studied the inner diameter of the radius and ulna of children along with their age in relation to the width of the nail.

Materials and Methods: We reviewed the forearm AP radiographs of all the patients who visited our institute during a specific period, in which their age was between 6 and 19. We measured the inner diameters of the radius and ulna at their narrowest location, and we analyzed the diameter in relation to the patients' age groups, and we compared this data with the width for the nail.

Results: A total of 208 patients was included in this study. The inner diameter grew with their increasing age, and the younger the patients, the higher was the rate of inappropriate use of the nail. On linear regression analysis, the age plus or minus 1 SD for usage of the ready-made nail was 12.6 years-old for the male radius.

Conclusion: The nail was sometimes too thick for the diameter of the forearm bones of Korean children. It is correct for the surgeon to select whatever material to fix the fracture, but appropriate thickness of the nail should be selected thoughtfully in preoperative planning.

Key Words: Forearm bone fracture, Flexible intramedullary nail, Internal diameter measurement

서 론

소아 전완부 양골 간부 골절에 대한 치료는 도수정복 후 석고 고정을 통한 보존적 치료를 우선으로 하고, 필요한 경우에만 수술적 치료를 시행한다. 1980년대 이후 티타늄 재질의 유연성 골수내 정이 개발된 후에, 골수내 정 고정술은 합병증이 적고 수술이 간단하다는 장점이 부각되어 불안정한 전완부 골절의 가장 좋은 치료법으로 자리 잡게 되었다.¹⁻⁴⁾ 이와 함께 제작사의 기구 설명에 골수내 정 고정의 간단함과 견고함을 표현함으로써 처음 시작하는 시술자들에게 막대한 장점이 부각되어 이 기구를 선택하게 할 수 있다.

그러나 실제로 상용화된 티타늄 유연성 골수내 정을 사용하였을 때, 정의 최소 두께보다 골 내경이 좁기 때문에, 정의 골절면을 통과할 수 없거나, 골편이 분쇄되거나 골절 부위에 간격을 만들면서 오히려 골 유합에 방해가 될 수 있는 상황을 초래할 수 있다.⁵⁾ 본 연구에서는 소아에서의 요골과 척골 간부의 최소 내경을 측정하여, 한국 소아의 전완부에서 유연성 골수내 정을 사용 가능한 비율이 연령에 따라 어떻게 달라지는지 연구하여 두께에 따른 유연성 골수내 정의 제한점을 알아보고자 하였다.

접수일 : 2008년 12월 11일, 게재확정일 : 2009년 6월 27일

교신저자 : 염 재 광

서울시 노원구 상계7동 761-1

인제대학교 의과대학 상계백병원 정형외과학교실

TEL: 02-950-1026 • FAX: 02-934-6342

E-mail: yumccf@hanmail.net

Correspondence to

Jae-Kwang Yum, M.D.

Department of Orthopaedic Surgery, Sang-Gye Paik Hospital, Inje University

College of Medicine, 761-1 Sanggye 7-dong, Nowon-gu, Seoul 139-707, Korea

Tel: +82.2-950-1026, Fax: +82.2-934-6342

E-mail: yumccf@hanmail.net

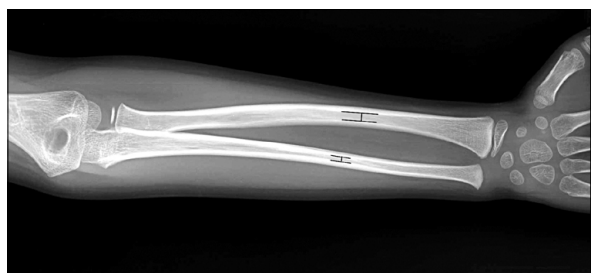

Fig. 1. The lines show the narrowest points of internal diameter in the radius and ulna.

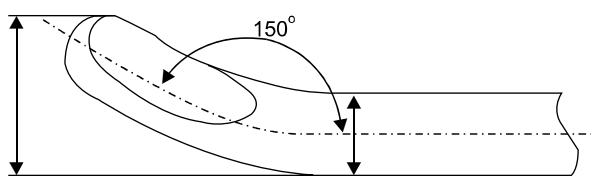


Fig. 2. The passable diameter for the bone is wider than the diameter of nail itself, with the tip bent for gliding against the endocortical surface.

대상 및 방법

2003년 5월부터 2005년 12월까지 본원을 방문하여 전완부 전후 및 측면 방사선 촬영을 시행한 모든 환자 중 6-19세 사이의 환자를 대상으로 하여 요골과 척골의 내경을 측정하였다. 이렇게 집계된 전체 대상 환자는 208명이었고, 남자가 156명, 여자가 52명이었다.

환자의 전완부 방사선 촬영 경위는 반대쪽 팔의 통증이나 골절로 정상측 팔과의 비교를 위해 촬영한 경우였다. 요골과 척골 내경이 가장 좁은 부분을 측정 대상으로 하였다(Fig. 1). 모든 환자에 대하여 통증이 없는 반대쪽 전완부의 비교 목적의 촬영 사진을 대상으로 하였고, 측면 촬영은 요골과 척골이 겹쳐서 보기 어려운 경우가 많아서 전후면 촬영만을 대상으로 하였다. 양측성 골절 병력이나 대사성 질환 등 양측 골 내경의 형태에 영향을 줄 수 있는 환자는 제외하였다.

측정은 PACS 시스템에서 화면에 방사선 사진을 놓고 5배 확대한 상태에서 PACS 시스템 상의 길이 측정기를 이용하여 측정하였다. 방사선 사진은 원래 크기의 110%의 크기로 확대된다는 전제하에 이것에서 10%의 길이를 줄여서 보정한 값을 기록했다.

상용화된 골수내 정은 티타늄 성분으로 제조되어 2.0, 2.5, 3.0, 3.5, 4.0 mm 굵기로 정량화되어 있으며, 소아

Table 1. Internal Diameters of the Bone Necessary to Pass the Nail according to the Nail Diameter (Provided by the Manufacturer: Synthes[®])

Nail diameter (mm)	Bone internal diameter (mm)
2.0	3.5
2.5	5.5
3.0	5.9
3.5	6.45
4.0	8.0

의 경골, 대퇴골, 전완부 요-척골의 불안정 골절에 주로 사용된다. 해외에서는 1.5 mm 굵기도 사용 가능하지만 국내에는 도입되어 있지 않다. 골 내측에서 정이 저항 없이 들어가려면 내경의 40%를 넘지 않는 두께를 사용해야 하지만, 2개의 정이 들어가는 대퇴골, 경골, 상완골의 경우에 해당하며, 전완부 양골 골절은 각각 1개의 정 만으로 고정이 되므로, 가장 두껍게 사용할 수 있는 정 두께를 기준으로 하였다. 제조회사에 따르면 가장 가는 2.0 mm 정을 사용하기 위해서도 골 내경이 3.5 mm 이상 되어야 한다(Fig. 2, Table 1).⁶⁾

환자의 연령대를 기준으로 6-9세를 1군, 10-14세를 2군, 15-19세를 3군으로 나누어서 최소, 최대값, 평균값을 분석하였고, 티타늄 정 사용 한계인 3.5 mm보다 내경이 좁은 환자의 비율을 계산하였으며, 나이와 골 내경의 크기에 대한 선형회귀분석을 시행하였다.

선형회귀분석을 통한 등식을 이용하여, 골 내경이 일정 기준 이상 넓어지는 나이를 계산해 보았다. 기준은 각 연령 평균값에서 1 표준편차 범위 내의 집단에서 내경이 최소한 3.5 mm 이상이 되는 연령으로 하였다.

측정은 3명의 측정자가 각각 계산한 값을 평균치를 내었으며, 통계처리는 SPSS 12.0을 사용하여 ANOVA 분석과 선형회귀분석을 시행하였다.

결 과

성별에 따른 연령의 구성비는 남자는 11.3 ± 3.7 세, 여자는 10.7 ± 3.9 세로 차이를 보이지 않았다. 성별에 따른 내경의 차이는 남자의 요골 및 척골 내경이 여자에서보다 더 큰 것으로 나타났다(Table 2, 3).

연령군으로 나누었을 때, 1군이 78명, 2군이 91명, 3군이 39명으로 구성되었다. 연령군 별로 나누어서 ANOVA 분석을 시행하였을 때, 요골은 남녀 모두가 1군보다 2군

Table 2. Demography of the Patients

	Male	Female	Total
Group 1	54	24	78
Group 2	73	18	91
Group 3	29	10	39
Total	156	52	208

Table 3. Average Internal Diameters of Forearm Bones of the Patients

	Male	Female	p-value
Age (years)	11.3±3.7	10.7±3.9	p=0.274
Radius ID* (mm)	4.54±1.23	3.9±0.82	p<0.001
Ulna ID* (mm)	3.75±1.22	2.90±0.75	p<0.001

*ID, internal diameter.

Table 4. Internal Diameters of Forearm Bones Grouped by Age and Sex (ANOVA, by Tukey & Bonferroni)

	Group 1	Group 2	Group 3
Radius, male (mm)	3.96±1.00 (p<0.01)	4.72±1.21	5.17±1.25
Radius, female (mm)	3.50±0.58 (p<0.01)	4.04±0.89	4.51±0.75
Ulna, male (mm)	3.34±1.13 (p=0.02)	3.94±1.32	4.00±0.95
Ulna, female (mm)	2.74±0.51 (p=0.19)	3.32±0.76	2.55±0.91

에서 골 내경이 유의하게 증가하는 것으로 나타났고, 2군과 3군은 차이가 없었다. 척골 내경은 나이에 따라 증가하는 경향은 있지만 유의한 차이는 없었다(Table 4). 선형 회귀 분석을 시행하여 연령과 골 내경의 상관 관계를 알아본 결과, 남자의 요골과 척골, 여자의 요골에서는 내경의 성장이 나이와 연관이 있었으나, 여자 척골의 내경 성장은 나이와 상관 관계가 없는 것으로 나타났고(p=0.85), 선형 회귀분석에서 남녀 모두 척골은 상관 계수(R square)가 낮게 나타나 연령-내경 공식을 이용한 사용 적정 연령 계산에서 제외하였다(Table 5).

요골에서 골수내정을 사용할 수 있는 최소 내경인 3.5 mm가 되지 않는 경우는 1군에서는 30명으로 38.5%, 2군에서는 15명으로 16.5%, 3군에서는 3명으로 7.7%를 차지했다. 척골에서 측정한 결과에서는 1군에서는 57명으로 73.1%, 2군에서는 37명으로 40.7%, 3군에서는 19

Table 5. Equation of Linear Regression Analysis to Expect the Proper Age for Nail Passage

	Equation	p-value	R square
Radius (male)	y=0.127x+3.10	0.000	0.144
Ulna (male)	y=0.072x+2.93	0.006	0.047
Radius (female)	y=0.97x+2.84	0.001	0.212
Ulna (female)	y=0.05x+2.85	0.850	0.001

Table 6. The Rates of Patients with Bone Internal Diameter too Narrow to Pass the Nail

	Radius<3.5 mm	Ulna<3.5 mm	Ulna<2.0 mm
Group 1	30/78 (38.5%)	57/78 (73.1%)	11/78 (14.1%)
Group 2	15/91 (16.5%)	37/91 (40.7%)	2/91 (2.2%)
Group 3	3/39 (7.7%)	19/39 (48.7%)	3/39 (7.7%)

명으로 48.7%를 차지하여, 골수내 정을 사용할 수 없는 비율이 높았다. 그러나, 척골의 경우 골 형태가 비교적 직선으로 되어 있어서, K-강선을 사용하는 경우에는 골게 펴서 사용하므로 상용화된 핀의 가장 가는 굵기인 2.0 mm를 통과 기준으로 삼을 수도 있다. 이 경우에는, 1군에서는 11명으로 14.1%, 2군에서는 2명으로 2.2%, 3군에서는 3명으로 7.7%가 통과하지 못하는 것으로 계산되었다(Table 6).

선형회귀분석을 통한 등식을 이용하여, 단측 추정 1 표준편차 이내인 전체의 83.5%가 내경이 3.5 mm 이상이 되는 나이를 거꾸로 추정한 결과, 남자의 요골은 12.6세, 여자의 요골은 15.1세 이상이 되어야 이 길이에 도달하여 골수내 정을 사용할 수 있다는 결과가 나왔다(Fig. 3A, B).

고 찰

소아의 전완부 양골 골절에 대한 골수내 고정술을 술식이 간단하고 골 유합 능력을 손상하지 않고 합병증이 상대적으로 적다는 장점이 부각되어 널리 사용할 수 있게 되었다. 그 배경에는 티타늄 합금의 골수내 정이 개발되면서, 미리 구부린 골수내 정으로 3점 고정하여 회전 변형력까지 조절한다는 ESIN (Elastic Stable Intramedullary Nail) 술식이 소개되어 과거에 퇴색되었던 골수내 고정이 다시 각광받게 되었다는 점이 있다.^{1,2,7-9)}

하지만 경골이나 대퇴골에서와 달리 전완부 양골 골절에서는 티타늄 골수내정을 사용하는 것보다는 K-강선을

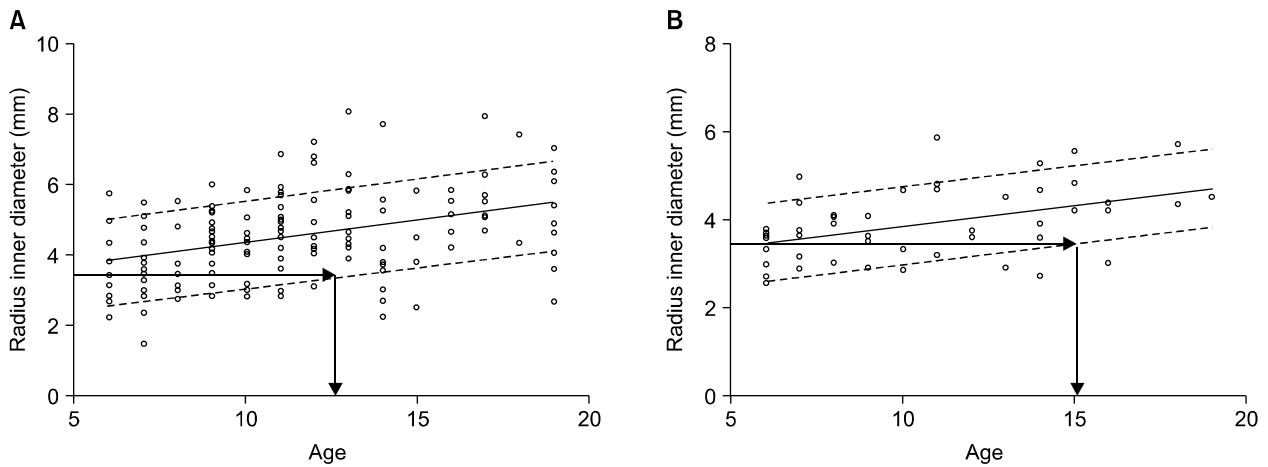


Fig. 3. The graphs show distribution of the internal diameter of the radius in (A) male and (B) female patients with the line of linear regression analysis. The line of limitation of passable thickness (3.5 mm) is crossed by the scatter plot line with -1 standard deviation from the average line, indicating appropriate age for using this device in about 84% of the population.

이용한 골수내 고정의 결과 보고가 더 많은 실정이고, 실제로 상용화된 골수내 정 의 가격 부담 때문에 K-강선의 유용성이 더 부각되는 면이 있다.¹⁰⁾ 또한 문헌 고찰과 저자들의 경험을 보면, 두 고정기구의 사용에 따른 결과 차이가 없다.^{7,11)} 그러나 실제로 비교 연구의 결과들은 티타늄 정이 이론적으로 K-강선 보다는 낫다거나, 둘 사이에 결과 차이가 없기 때문에 티타늄 정을 꼭 사용하지 못하는 경우에는 K-강선의 사용을 고려해 볼 수 있다는 식의 결론을 내고 있어서, 티타늄 정 선호의 경향이 있음을 알 수 있다. 또한 두꺼운 내고정물을 사용한 후 지연유합이나 불유합을 초래하는 사례가 있어,⁵⁾ 수술 전에 내경 측정이 중요한 과정임을 보여주고 있다. 본 연구는 이점에 착안하여 실제 사용하는 데 티타늄 정 의 두께로 인한 제한적인 면을 알아보고자 하였다.

본 연구의 한계점으로는 전체 인원이 208명으로 한국의 소아 전체를 대표하기에는 숫자가 적고, 골 내경의 가장 좁은 부분 측정에 대한 이전의 연구 결과가 없어서 연구진의 경험을 근거로 할 수 밖에 없었다는 점이 있다. 또한 숫자가 적기 때문에 집단의 표준편차가 비교적 크게 계산된다는 것도 한계점이다. 최소선형회귀분석에서 요골의 상관관계수(R square)도 남자 14.4%, 여자 21.2%로 나타나 선형 그래프로서의 해석도 다소 제한이 있다.

실제 측정 결과를 보면, 연령이 증가함에 따라 골이 성장하면서 골 내경도 증가하는 것으로 나타났다. 이에 따라 어린 연령일수록 상용화된 골수내정을 사용하지 못할

정도로 내경이 좁은 경우가 많았고, 평균값도 낮은 편이었다. 골다공증에 관련된 연구 발표 내용에서, 사춘기 연령의 골 피질 두께와 내경에 관한 연구들이 있으며, 연령에 따라 골 피질은 성장하지만, 내경의 성장은 편차가 심하여 연령과의 비례가 일정하지 않은 양상을 보인다.^{12,13)} 본 연구에서 요골은 일정한 양상을 보였지만, 척골 내경은 편차가 심하고 일정하지 않은 결과를 보인 것도 같은 맥락에서 이해될 수 있다.

본 연구에서 측정한 골 내경의 분포상 9세 이하의 소아에서 요골은 38.5%, 척골은 최소한 14.1%에서 골수내정을 사용할 수 없는 두께인 것으로 나타났으며, 선형회귀 분석을 통하여 평균에서 1 표준편차 이내 집단이 3.5 mm 이상의 골 내경을 가질 연령을 조사한 결과 남자 12.6세, 여자 15.1세로 나타나서, 최소한 이 연령 이전에는 티타늄 정을 사용하는 것을 재고해 보아야 한다는 결론을 내렸다. 인종적인 차이로 서양에서의 결과와 다를지는 모르겠으나, 한국 소아의 전완부 양골에서는 골 내경이 티타늄 정을 사용하기에는 가늘기 때문에 다소 제한점이 있다는 결론이다. 따라서 한국의 소아 전완부 양골 골절에 대해서는 내경이 좁기 때문에 티타늄 정보다는 K-강선이 고정물로서 더 나은 선택이 될 수 있으며, 수술 전에 연령과 골 내경을 고려하여 고정물을 선택함에 있어서 세심한 준비가 필요하다.

선형회귀분석으로 필요 내경에 도달하는 적정연령을 추산하는 과정에서 1 표준편차 범위를 한계로 잡은 것에

는 설명이 필요하다. 본 연구에 대상이 된 집단은 표준편차가 크고 계수가 낮기 때문에, 2 표준편차 범위를 한계로 잡으면 필요 연령이 20세를 초과하게 되고, 평균값만을 한계로 정하면 3세 정도의 낮은 연령까지 필요 연령이 낮게 계산되기 때문이다. 하지만, “집단 전체의 97.5%가 3.5 mm 이상의 골 내경에 도달하는 연령”으로 20세를 제시하거나, “집단 전체의 50%만이라도 3.5 mm 이상의 골 내경에 도달하는 연령”으로 수술적 치료가 필요하지 않은 3세의 한계를 제시하는 것보다, “1 표준편차 범위의 한도로 83.5%가 필요 골 내경에 도달하는 연령”을 12.6세로 제시하는 것이 더 의미 있는 표현이라고 생각하여 이 한계를 기준으로 삼았다.

본 연구는 개체수가 적다는 한계가 있기 때문에 수치적인 문제에서 전체를 대표할 수는 없으나, 골절이 있었던 환자들뿐 아니라, 다른 문제로 전완부의 방사선 사진을 촬영한 모든 환자들을 대상으로 하였기 때문에 일반인을 대상으로 한 전수조사로서의 의미가 있고, 실제 골 내경과 필요 두께를 측정하여 비교한 것에 주안점을 둔 최초의 연구라는 점에서 의미가 있다고 생각한다.

결론

불안정한 전완부 양골 골절을 수술적으로 고정하는 방법으로 골수내 고정이 선호되고 있으며, 상용화된 티타늄 정이 K-강선에 비하여 이론적으로 우수할 것이라는 취지의 연구 결과도 있다.¹¹⁾ 그러나 수술에 임하는 시술자는 티타늄 정이 두께 때문에 최소한 한국의 소아에서는 사용이 제한적일 수 있다는 점을 인지하고 수술 준비를 해야 한다. 수술 중 또는 수술 후에 발생할 수 있는 합병증을 최소화하기 위해서, 수술 전에 골 내경을 측정하고 통과 가능한 고정물을 준비하는 것이 매우 중요한 과정이며, 본 연구 결과가 고정물 선택에 도움이 되기를 바란다.

감사의 글

인제대학교 학술연구 기금의 보조를 받은 연구입니다.

참고문헌

1. Cheng J, Ng B, Ying SA, Lam PK. A 10-year study of the changes in the pattern and treatment of 6,493 fractures. *J Pediatr Orthop*. 1999;19:344-50.
2. Lascombes P, Prevot J, Ligier JN, Metaizeau JP, Poncelet T. Elastic stable intramedullary nailing in forearm shaft fractures in children: 85 cases. *J Pediatr Orthop*. 1990;10:167-71.
3. Pugh DM, Galpin RD, Carey TP. Intramedullary Steinmann pin fixation of forearm fractures in children. Long-term results. *Clin Orthop Relat Res*. 2000;376:39-48.
4. Smith VA, Goodman HJ, Strongwater A, Smith B. Treatment of pediatric both-bone forearm fractures: a comparison of operative techniques. *J Pediatr Orthop*. 2005;25:309-13.
5. Ogonda L, Wong-Chung J, Wray R, Canavan B. Delayed union and non-union of the ulna following intramedullary nailing in children. *J Pediatr Orthop*. 2004;13:330-3.
6. Synthes®. *Traumatology and General Osteosynthesis, Catalog, M edition, Philadelphia, Synthes*, 2006;7:50-4.
7. Majed A, Baco AM. Nancy nail versus intramedullary-wire fixation of paediatric forearm fractures. *J Pediatr Orthop B*. 2007;16:129-32.
8. Shoemaker SD, Comstock CP, Mubarak SJ, Wenger DR, Chambers HG. Intramedullary Kirschner wire fixation of open or unstable forearm fractures in children. *J Pediatr Orthop*. 1999;19:329-37.
9. Van der Reis WL, Otsuka NY, Moroz P, Mah J. Intramedullary nailing versus plate fixation for unstable forearm fractures in children. *J Pediatr Orthop*. 1998;18:9-13.
10. Chitgopkar SD. Flexible nailing of fractures in children using stainless steel Kirschner wires. *J Pediatr Orthop B*. 2008;17:251-5.
11. Calder PR, Achan P, Barry M. Diaphyseal forearm fracture in children treated with intramedullary fixation, Outcome of K-wire versus elastic stable intramedullary nail. *Int J Care Injured*. 2003;34:278-82.
12. Bass S, Delmas PD, Pearce G, Hendrich E, Tabensky A, Seeman E. The differing tempo of growth in bone size, mass, and density in girls is region-specific. *J Clin Invest*. 1999;104:795-804.
13. Neu CM, Rauch F, Manz F, Schoenau E. Modeling of cross-sectional bone size, mass and geometry at the proximal radius: a study of normal bone development using peripheral quantitative computed tomography. *Osteoporos Int*. 2001;12:538-47.

= 국문초록 =

목 적: 소아 전완부 양골 간부 골절에 대하여 골수내 고정술이 널리 시행되고 있는데, 환자의 골 간부의 내경이 상용화 된 골수내 정(釘)의 허용 범위보다 좁은 경우를 볼 수 있다. 본 연구에서는 소아에서 요골과 척골 간부의 최소 내경을 측정하여 골수내 정(釘)의 사용 가능한 비율이 어느 정도인지 알아보려고 한다.

대상 및 방법: 특정 기간 동안 본원을 방문하여 전완부 전후면 방사선 촬영을 시행한 모든 환자 중 6-19세 사이의 환자를 대상으로 하여 요골과 척골의 내경을 측정하였다. 환자의 연령대를 나누어서 내경의 성장에 따른 골수내 정 사용 가능성을 분석하였고, 선형회귀분석을 사용하여 필요한 내경에 도달하는 연령을 추산하였다.

결 과: 전체 대상 환자 208명의 요골과 척골 내경을 측정한 결과, 어린 연령일수록 상용화된 골수내 정을 사용하지 못할 정도로 내경이 좁은 경우가 많았고, 평균값도 작았다. 요골 내경은 연령에 따라 넓어지는데, 회귀분석을 통한 적정 연령을 추론할 때 남자는 12.6세 이후에야 2.0 mm 굵기의 골수내정을 사용하기에 적절한 내경에 도달하는 것으로 나타났다.

결 론: 어린 연령에서는 골수내 정을 사용할 수 없을 만큼 골수 내경이 좁아서 한국의 소아 전완부 골절에 사용하기에는 두께로 인한 제한이 발생하는 경우가 있었다. 고정물의 선택은 외과의사의 몫이지만, 수술 전에 세심한 준비를 통하여 적절한 고정물을 선택하는 것이 중요하다.

색인 단어: 전완부 양골 골절, 유연성 골수내 정, 골 내경 측정