

## Harrington분절간 강선 결박술을 이용한 불안정 흉요추 골절의 치료

서울대학교 의과대학 정형외과학교실

석세일 · 신병준 · 이종서 · 이명철

### = Abstract =

#### Treatment of Unstable Thoracic and Lumbar Spine Fracture with Harrington Segmental Spinal Instrumentation (SSI)

Se Il Suk, M.D., Byung Joon Shin, M.D., Chong Suh Lee, M.D. and Myung Chul Lee, M.D.

*Department of Orthopaedic Surgery, College of Medicine, Seoul National University,  
Seoul, Korea*

This is a retrospective clinical and roentgenographic study to measure the correction of deformity and rigidity of Harrington SSI in the stabilization of unstable thoracic and lumbar spine fractures.

35 patients with unstable thoracic and lumbar spine fracture were treated with Harrington SSI from Feb. 1985 to Mar. 1987 in SNUH and 29 patients were followed up for more than 1 year, average 15.6 months. At final follow up of these 29 patients, 73.1% of patients gained neurologic improvement. Measurement of correction of anterior, middle and posterior column height, local kyphosis and anteroposterior offset were 29.7%, 5.2%, 31.2%, 12.8° and 5.3mm and loss of correction of these were 6.5%, 0.1%, 5.8%, 3.1° and 1.1 mm.

**Key Words :** Unstable thoracic and lumbar spine fracture, Harrington SSI.

### 서 론

불안정성 흉요추 골절의 수술적 치료로는 1960년대 부터 Harrington기계 사용술이 주로 사용되어 왔으나, 1970년대 말부터는 Luque에 의해 개발된 분절간 강선 결박술과 Harrington기계와 Luque기계의 장점을 모두 이용하기 위한 방법이 개발되어 이용되어 오고 있다. Harrington SSI는 신연력에 의한 골절의 3점고정과 더불어 분절간 강선 결박술을 시행하므로써 견고한 내고정을 얻을 수 있고 조기운동 및 재활이 가능하여 척추손상환자의 치료에 큰 도움이 되고 있다.

최근에는 C-D(Cotrel-Dubousset)기계 사용술

\* 본 논문은 1986년도 서울대학교병원 특진연구비로 이루어졌음.

이 개발되어 Harrington SSI에 비해 더 큰 안정성을 주고 척추의 굴곡을 그대로 유지시키며 골유합의 범위를 최소화 할 수 있게되어 점차 사용이 늘어가고 있다.

본 서울대학병원 정형외과학교실에서는 1985년 2월부터 1987년 3월에 걸쳐 총 35례의 불안정 흉요추 골절에 대해 Harrington분절간 척추기계 사용술을 시행하였고 또 최근에는 C-D기계 사용술을 시행하고 있다. 저자들은 Harrington SSI로 치료한 35례중 1년이상 추시가 가능하였던 29례에 대해 손상부위 및 손상기전, 신경 손상의 정도 및 회복의 정도를 분석하였고 Harrington SSI의 척추골절 교정력 및 고정의 견고성에 대해 알아보았다.

### 대상 및 연구방법

1985년 2월부터 1987년 3월에 걸쳐 서울대학 병원 정형외과학 교실에서 Harrington SSI로 치료한 총 35례의 불안정 흉요추 골절중 1년이상 추시가 가능하였던 29례를 대상으로 하였으며 이들의 평균 추시 기간은 15.6개월이었다. 술전, 술후 및 최종 추시에서 흉요추의 3 column의 높이를 각각 측정하였으며 손상받은 척추체의

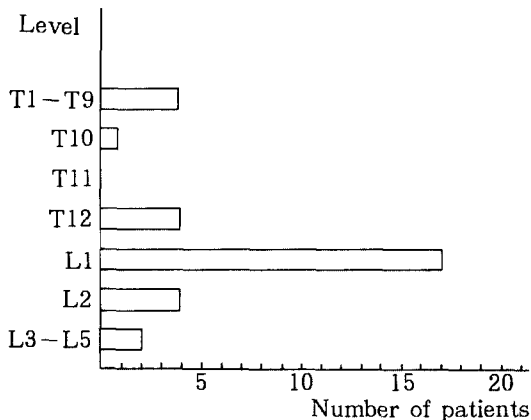


Fig. 1. Level of injury.

의 후만각 및 전후방전위의 정도를 측정하여 술 후 교정도 및 교정의 소실정도를 알아 보았고 Frankel의 등급에 의해 신경손상의 정도 및 회복의 정도를 알아보았다.

#### 1. 연령 및 성별분포

남자가 17례, 여자가 12례였고 연령별로는 31~40세가 11례로 가장 많았으며 그 외에 21~30세가 6례, 41~50세가 5례 등이었다.

#### 2. 손상부위

손상부위는  $T_{12} \sim L_2$ 가 전체 골절의 78.1%였으며 그중  $L_1$ 이 17례로 가장 많았고 2 level의 손상을 입은 경우가 3례 있었다(Fig. 1).

#### 3. 골절의 원인

높은곳에서는 추락사고가 대부분으로 20례였고 교통사고가 7례였으며 직접적인 타박이 2례였다.

#### 4. 손상의 기전

**Fig. 2.** Bursting injury of  $L_1$  (Denis type II-D). **A)** All 3 column was injured **B)** immediate postoperation. All 3 column height and kyphosis angle was corrected markedly. **C)** anterior decompression and fusion was done for decompression of spinal canal.

**Fig. 3.** CT of Fig. 2 **A)** preoperatively, large bony fragment was displaced into the spinal canal. **B)** after Harrington SSI and posterior fusion, still remained bony fragment in the spinal canal was seen.

**Fig. 4.** Flexion-rotation injury of L<sub>1</sub> (Denis type IV). **A)** preoperatively, it shows markedly decreased anterior column height(39%) and markedly increased posterior column height(187%) and kyphosis angle(42°). **B)** corrected anterior column height(89%), posterior column height (115%) and kyphosis angle(8°). **C)** some loss of anterior column height(4%), posterior column height(2%) at postoperation 1 year.

**Fig. 5.** Distraction injury of L<sub>1</sub>(Denis type III). A) middle column height(111%) and posterior column height(122%) was increased without decrease of anterior column height. B) postoperatively, middle column height(102%) and posterior column height(109%) was corrected. C) slight loss of middle column height(2%) and posterior column height(3%) was noticed at postoperation 1 year.

**Table 1.** Type of injury(by Denis, 1984)

Type	No. of cases
I. Compression fracture	6
II. Burst fracture	
A	3
B	4
C	1
D	10
III. Distraction lesion	1
IV. Fracture-Dislocation	7
Total	32

3 column이론에 입각하여 분류하였으며 Denis<sup>10)</sup>의 분류를 사용하였다. 2 level의 손상을 입은 3례를 포함한 32례중 burst형(Fig. 2, 3)이 18례로 가장 많았고 골절-탈구형(Fig. 4)이 7례, 압박형이 6례였고 seat-belt형(Fig. 5)이 1례였다(Table 1).

## 5. 동반 손상

하지에서 종골 및 족관절 골절이 3례, 흉부에서 늑골골절 및 혈, 기흉이 2례, 안면부 손상이 1례, 골반골절이 1례등 8명에서 12례의 동반 손상이 있었다.

## 6. 수상후 수술까지의 기간

수상후 2시간 이내에 수술한 경우가 1례 있었으며, 17례가 1주일 이내에 시행하였고 1주일 이상 지연되어 1개월 이내에 시행한 경우가 10례, 1개월이상 지연된 경우가 1례 있었다. 대개의 경우 다는 1. 2차 의료기관을 경유하여 이송된 경우가 많아 수술시기가 지연된 례가 많았다.

## 7. 신경 손상의 정도

초진시 신경 손상의 정도는 Frankel의 분류를 이용하였으며 완전하반신 마비에 해당하는

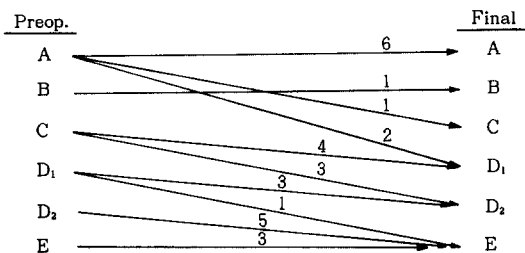


Fig. 6. Neurologic status changes(by Frankel's classification).

Table 2. Number of vertebrae instrumented

Number of vertebrae instrumented	Number of cases
4	5
5	8
6	16
Total	29

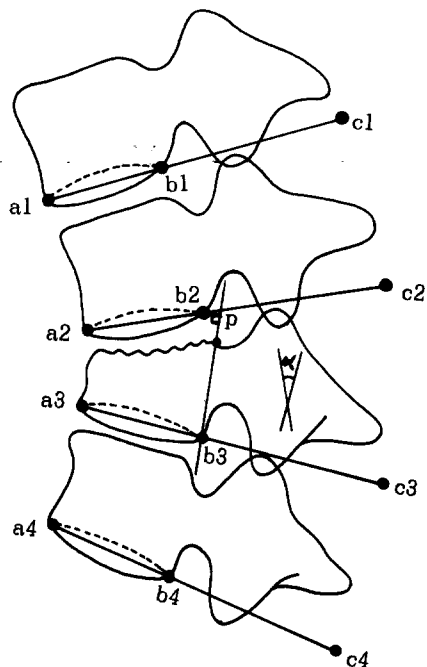
A등급이 9례이었고, 운동능력은 없이 감각만 남아 있는 B등급이 1례, 최대한의 보조기 착용으로 겨우 보행이 가능한 정도의 C등급이 7례, 단하지 보조기와 목발의 사용정도로 걸을 수 있는 D<sub>1</sub>등급이 4례, 보조기가 필요없이 걸을 수 있는 D<sub>2</sub>등급이 5례, 운동과 감각이 완전 정상인 E등급이 3례이었다(Fig. 6).

## 8. 고정방법 및 고정범위

29례 모두에서 Harrington신연간을 이용한 분절간 강선 결박술 및 후방유합술을 시행하였고 척추관내 골편의 전위가 심한 2례에서는 2주 후에 전방감압술 및 전방유합술을 겸하였다(Fig. 2-C). 또 1례에서는 Harrington SSI 및 후방유합술 후 척추체의 감염으로 전방유합술을 시행하였다.

기계고정은 손상척추의 2분절 상부와 2분절 하부사이를 원칙으로 하였으며 강선결박은 손상 받은 척추의 상부 2분절 모두와 바로 아래 1분절에 시행하였으며 하부 hook부위에는 시행치 아니하였다. 손상척추의 상하에 척추 후궁의 손상이 있으면 고정범위를 증가시켰으며 척추 후궁의 손상이 있는 부위에는 강선결박을 시행치 아니하였다.

기계 고정범위는 평균 5.4분절이었고 6분절이 16례로 가장 많았으며 골유합의 범위는 통상 기계 고정술의 범위보다 상부로만 1분절을 더하였



$$\text{Ant. Col. Height(\%)} = \frac{a_2 a_3}{a_1 a_2 + a_3 a_4} \times 100$$

$$\text{Mid. Col. Height(\%)} = \frac{b_2 b_3}{b_1 b_2 + b_3 b_4} \times 100$$

$$\text{Post. Col. Height(\%)} = \frac{c_2 c_3}{c_1 c_2 + c_3 c_4} \times 100$$

$$\text{Kyphosis Angle}(\circ) = \alpha$$

$$\text{Ant.-Post. Offset(mm)} = b_2 p$$

Fig. 7. Measurement of Deformities.

다(Table 2).

## 9. 외부고정 및 재활

수술 다음날 부터 sitting position을 취하게 하고 부터 sitting position을 취하게 하고 sitting이 수월해지면 바로 wheelchair보행을 시켜 평균 4.2일에 wheelchair보행을 시켰고, 마비가 없거나 기립이 가능한 정도의 신경손상이 있는 경우는 되도록 1개월 이내에 보행 연습을 시켰다.

TLSO는 술후 평균 2~3일뒤 착용시켰으며 약 3~4개월간은 하루 23시간씩 착용시킨후 가벼운 보조기로 바꾸었고 점차 착용시간을 줄여 나갔다. 2례에서는 처음에는 석고붕대 고정을 하여 약 3개월 후에 TLSO로 대체하였으며 완전 하반신 마비인 1례에서는 술후 보조기 착용없이

Table 3. Correction of Deformities

	Height of Ant. column(%)	Height of Mid. column(%)	Height of Post. column(%)	Kyphosis angle(°)	A-P offset(mm)
Preop.	58.3	93.3	145.1	19.6	7.2
Postop.	88.0	98.5	113.9	6.8	1.9
Correction obtained	29.7	5.2	31.2	12.8	5.3
Final	81.5	98.4	119.7	9.9	3.0
Loss of correction	- 6.5	- 0.1	5.8	3.1	1.1

Table 4. Complications

Complications	Number of cases
Bed sore	7
UTI	9
Wound infection	1
Respiratory tract infection	2
Implants failure	-
Total	19

UTI : Urinary tract infection.

3개월에 wheelchair보행을 시키는데도 있었다.

## 결 과

### 1. 신경 손상의 변화

A등급 9례중 3례만이 C와 D<sub>1</sub>등급으로 호전이 있었으며 6례는 호전이 없었고 B등급 1례도 호전이 없었다. C등급 이상의 19례중 마비가 없었던 E등급 3례를 제외한 16례에서 적어도 1등급 이상의 호전을 보여 평균 73.1%에서 신경증상의 호전을 보았다(Fig. 6).

### 2. 변형의 교정도 및 교정의 소실

3 column 각각에서의 변형 및 교정도를 수술 전, 수술 후, 최종추시 방사선 사진에서 각각 측정하였고 후만각의 교정도와 middle column의 전후방전위를 측정하여 변형의 교정도 및 소실의 정도를 알아보았다.

Denis<sup>11)</sup>, Edward<sup>16)</sup> 등이 측정한 대로 손상받은 척추체의 본래의 높이는 그 척추체 바로 위, 아래 척추체의 높이의 평균치와 같다는 가정하에 손상받은 척추체 각 column에서의 붕괴의 정도를 측정하였고 posterior column의 간격은 Fig. 7에서 보는 바와 같이 손상척추 및 그 상

하 척추체의 하면을 따라 그은 선상에서 각 b점의 5 cm 후측으로 평균 극돌기 후하방 경계점으로 생각하여 posterior column간격의 증가를 측정하였다. 전후방전위는 손상 척추체의 후면을 따라 그은 선상에서 바로 위 척추체의 b점에 수직으로 그은 거리를 측정하였고, 후만각은 통상 쓰이는 Cobb's 방법을 사용치 않고 a<sub>2</sub>c<sub>2</sub>와 a<sub>3</sub>c<sub>3</sub>가 이루는 각을 측정하였다. 측정결과 anterior column의 높이는 평균 29.7%의 교정을 보이고 6.5%의 소실을 보였으며 middle column은 5.2%의 교정을 보인 반면 0.1%의 소실을 보여 middle column의 소실은 거의 없었고 posterior column은 31.2%의 교정을 보인 후 5.8%의 소실을 보였다. 후만각은 12.8°의 교정 후 3.1°의 소실을 보였으며 전후방전위는 5.3 mm의 교정을 보였고 1.1 mm의 소실이 있었다(Table 3).

### 3. 합병증

술 후 신경 증상의 악화나 사망은 없었으며 술 후 나타난 합병증을 분석해본 바, 요로계 감염이 9례로 가장 많았으며 그 외 욕창 7례, 호흡기계감염 2례 및 심부창상 감염으로 인한 척추체의 골수염이 1례 있었으나 Harrington신연간의 절단이나 hook의 전위, 강선의 파열등은 없었다(Table 4).

## 고 찰

흉요추부 골절 및 골절 탈구의 치료방법에는 보존적인 방법과 관혈적 정복술 및 내고정술이 있으며 어느 방법을 선택하느냐는 아직 논란의 대상이 되고 있다. Guttman<sup>14)</sup>이나 Bedbrook<sup>3)</sup> 등은 체위정복에 의한 보존적인 치료방법을 주장하였고 Kaufer와 Hayes<sup>16)</sup> 등은 보존적 치료를 할 경우 자발적인 전방유합이 14%에서만 일어

나기 때문에 조기수술 및 내고정술로 감압에 따른 신경증상의 회복과 변형의 교정, 안정성 유지와 후기 변형의 예방 및 조기활동으로 여러가지 합병증을 줄일수 있다고 하였다.

척추골절의 수술적 치료로는 전방감압 후 전방유합술과 후방감압후 후방고정 및 유합술이 있으며 McAfee와 Bohlman<sup>21)</sup>은 불완전 신경손상이 있는 흉요추 골절에서 먼저 후방감압 및 후방고정을 시행한 후 골편이나 척추간판에 의한 신경압박의 정도를 파악해서 후에 전방감압 및 전방유합을 시행해야 하지만 후방인대의 손상이 없는 경우는 일차적인 전방 감압술을 시행해야 한다고 하였다. Bradford<sup>5)</sup>등은 전방감압을 시행한 환자의 88%에서, 후방 또는 측방감압술을 시행한 경우는 64%에서 신경증상의 호전을 보였다고 보고하였다.

후방감압 및 후방고정술에는 여러가지 내고정 기구가 사용되고 있다. 1973년 Dickson과 Harrington<sup>7)</sup>은 종래의 척추간판증에서 사용하던 Harrington rod를 불안정성 척추 골절에 사용한 29례를 보고하면서 이 방법이 기존의 다른 방법보다 골절의 정복이 효과적이어서 골유합을 증진시키며, 조기활동 및 재활이 가능하고, 입원기간을 단축시킬 수 있다고 보고하였다. 그 이후 Lewis<sup>18)</sup>, Flesch<sup>11)</sup>, Yosipovitch<sup>20)</sup>등 많은 저자에 의해 Harrington기구 삽입술의 장점이 보고되었으나 그에 못지않게 따르는 병발증이나 단점도 많이 보고되었다. Dickson, Harrington<sup>8)</sup> 및 Flesch<sup>11)</sup>는 Harrington rod의 파열, hook의 전위, 교정각의 소실 및 가관절 형성등을 지적하였고, 1984년 McAfee와 Bohlman<sup>21)</sup>은 그 외에도 감압의 실패 및 불완전한 정복, 신경증상의 악화, 과신연(overdistractio)등을 지적하였다.

White<sup>27)</sup>도 Harrington distraction rod가 척추의 배열 상태는 회복시키나 neural canal의 전후방 지름이 정복 후에도 25%이상 감소되어 있어, 불완전한 감압이 된다고 하였다. Stauffer와 Neil<sup>23)</sup>은 compression rod나 distraction rod만으로는 정상 척추가 견디는 굴곡력의 50%밖에 견디지 못하므로 분절간 강선결박술(segmental wiring)이나 술후 고정기 필요하다고 하였다.

Wenger<sup>26)</sup>은 불안정성 흉요추 골절을 3차원적인 도식을 이용해 X.Y.Z축 주위의 불안정성을 모두 교정해야 한다고 하였고, 이를 위해서는

Harrington rod만으로는 완전한 교정 및 안정을 얻기가 힘들며 특히 전방 종인대의 손상이 있는 심한 전단손상이나, 신전 손상에서는 과신연의 위험이 있고 이를 피하기 위해서는 수술도중 방사선 검사가 필요하며 compression system이나 강선결박술등의 추가 고정기구가 필요하다고 하였다. 전방종인대의 손상이 없는 경우에도 Harrington신연간 만으로는 계속적인 긴장을 줄 수가 없어 흉추 후만곡이나 요추 전만곡을 유지하기가 힘들다 강선결박술에 의한 직접적인 transverse force를 가하거나 rod의 contouring을 통해 정상만곡을 쉽게 유지할 수 있으며 가장 이상적인 고정기구로는 신연력과 분절간 고정을 겸한 것으로서 contoured Harrington rod에 분절간 강선 결박술을 한것이 가장 좋다고 하였다

1976년 Luque는 Luque rod를 사용한 분절간 강선결박술 (spinal segmental instrumentation : S.S.I.)을 처음 시행하여 근래에는 골절 및 골절 탈구에도 이용하게 되었다<sup>19, 20)</sup>. Luque와 Cassis<sup>20)</sup>는 흉요추 골절 14례에서 Luque rod를 사용한 S.S.I.를 시행하여 견고한 내고정이 가능하였으며 술후 외고정없이 조기운동과 재활이 가능하였고 특히 Harrington distraction rod만 사용한 경우에 비해 회전에 대한 안정성을 얻을 수 있고, 신연기전이 없어 과신연의 위험도 없다고 하였다. 그러나 신연기전이 없어 골절의 정복이 어려우며 axial loading을 견디기 어려워 교정의 소실이 일어날 수 있다고 하였다. 후에 Luque는 rectangular Luque rod를 개발하여 각 rod의 수평부위로 양 끝의 극돌기를 뺀 distraction을 유지할 수 있게 하였다.

Harrington distraction rod system과 Luque S.S.I. system의 장점을 취해 1979년 Harrington S.S.I.이 시도되었고 Gaines등<sup>13)</sup>은 Harrington S.S.I.로 견고한 유합을 얻었으며 hook의 전위나, rod파열이 없었고 외부 보조기 고정이 없이도 교정의 소실이 없어, 보조기 사용으로 인한 욕창을 피할 수 있었으며, 조기 활동이 가능하여 재활의 기간을 줄일 수 있었다고 하였다.

Sullivan<sup>24)</sup>도 Harrington S.S.I로 정복의 안정성을 증가시킬 수 있었고, 특히 회전력에 대한 안정성을 증가시킬 수 있었으며 가관절증도 줄일 수 있었다고 하였고 적응증으로 Harrington S.S.I.는 flexion-axial loading, translational injury에 적합하고 Luque S.S.I는 distraction

injury에 적합한데 Harrington S.S.I.가 Luque S.S.I.보다 distraction이 강하여 골절 정복에 좋다고 하였다.

Gaines<sup>13)</sup> 등은 Harrington S.S.I.가 Harrington 기구만의 고정보다 flexion loading이 33%, lateral bending이 34%, rotational loading이 60% 감소한다고 하였고 Munson<sup>22)</sup>은 axial loading이 20%, flexion loading이 29%, lateral bending이 33%, 그리고 rotational loading이 58% 감소한다고 하였다.

교정술 및 교정의 소실에 있어서 Denis<sup>6)</sup> 등은 Harrington rod를 사용했을 때 3.25°의 후만각 교정 및 9°의 소실을 보였으며 Dickson과 Harrington<sup>8)</sup>은 21.2°의 교정후 27개월 추사에서 평균 9.5°의 소실을 보였다고 하였다. 우리나라의 임등<sup>1)</sup>은 Harrington S.S.I. 후 15°의 후만각 교정을 보였고 12개월 추사에서 1.2°의 교정각 소실이 있었다고 하였다. 저자의 경우는 술후 12.8°의 교정을 얻었고 평균 15.6개월의 추사에서 3.1°의 소실이 있었다.

그러나, S.S.I.도 추시결과 문제점이 보고되고 있으며 가장 흔한 병발증으로는 수술도중 또는 후에 올 수 있는 신경손상으로 Bernard<sup>4)</sup> 등은 강선 삽입시의 직접적인 손상이나 wire tightening시의 강력한 교정력에 의한 stretching으로 척추나 신경근에 ischemia가 초래되어 발생할 수 있다고 하였다. 신경손상을 줄일 수 있는 방법으로서 Turner<sup>25)</sup> 등은 spinal cord monitoring을, Jacobs<sup>15)</sup>는 locking hook spinal rod system을, Floman<sup>12)</sup> 등은 interspinous wire의 사용을 주장하였으나 저자의 경우 술후 신경증상의 악화는 1례도 없었다. Sullivan<sup>24)</sup> 등은 wire를 tightening하면서 hook의 측방 전위가 올 수 있다고 하였고 Luque는 변형의 apex에서 20~30개월 후에 rod파열이 올 수 있다고 하였다. 또한 Bernard<sup>4)</sup>는 강선파열의 예를 보고하였고 Dove<sup>9)</sup>와 Wenger<sup>26)</sup>는 각기 사체와 calf spine의 생역학적 실험을 통해 강선파열이 일어나기 전에 hook의 전위나 cutting out이 먼저 일어난다고 하였다. 그러나 저자의 경우는 기계사용에 따른 병발증은 없었다. Akbarnia<sup>2)</sup>는 sublamina wiring을 한 group과 안한 group을 비교하여 교정의 정도나 병발증의 빈도에 큰 차이가 없었고 추궁판하 강선결박술을 사용할 경우 신경손상의 가능성이 있고 수술시간도 길어지지만 술후 교정이 필요없어 신경마비가 있는 환자에게만 사용

하는것이 좋다고 하였다.

최근에는 Cotrel-Dubousset기구나 Vermont spinal fixator와 같은 transpedicular screw의 사용이 점차 늘어나는 추세이다. Krag<sup>17)</sup> 등은 transpedicular screw를 사용함으로써 골유합의 범위를 2~3분절로 줄일 수 있고 sublamina wire로 인한 척추관내의 신경손상도 줄이며 3차원적인 고정으로 인해 골절의 정복이 용이하고 rod나 hook의 전위를 줄일 수 있다고 하였다. 저자의 경우도 1987년 3월 이후로는 C-D기계 사용술을 이용하여 좋은 결과를 얻고 있으며 앞으로 척추골절 교정 및 견고성에 대해 Harrington S.S.I.와 비교해 보려한다.

## 결 론

서울대학병원 정형외과 교실에서는 1985년 2월부터 1987년 3월까지 Harrington S.S.I.로 치료한 총 35례의 불안정 흉요추 골절중 1년 이상 추시가 가능하였던 29례를 분석하여 다음과 같은 결론을 얻었다.

1. 손상 부위는 L<sub>1</sub>이 17례로 가장 많았으며 Denis의 분류를 이용한 손상기전상 burst형이 18례로 가장 많았다.

2. 29례 모두에서 Harrington신연간을 사용한 분절간 강선 결박술 및 후방유합술을 시행하였고 3례에서는 전방유합도 겸하였으며 기계 고정 범위는 4분절에서 6분절로 평균 5.4분절이었고 6분절의 교정이 16례로 가장 많았으며 골유합은 기계고정보다 상부로부터 1분절 더 하였다.

3. 초진시 신경증상은 Frankel의 분류상 A등급이 9명, B등급이 1명, C등급이 7명, D<sub>1</sub>등급이 4명, D<sub>2</sub>등급이 5명 및 E등급이 3명이었고 73.1%에서 신경증상의 호전을 보였으며, 수술후 신경증상의 회복소견은 Fig. 6과 같다.

4. Anterior column, middle column과 posterior column은 각각 29.7%, 5.2% 및 31.2%의 교정을 보인 반면 6.5%, 0.1% 및 5.8%의 소실을 보였고, 후만각은 12.8°의 교정후 3.1°의 소실을 보였으며 전후방 전위는 5.3 mm의 교정을 보였고 1.1 mm소실이 있었다.

## REFERENCES

- 1) 임봉열 · 정희영 · 유병룡 · 정석조 · 이영구 : 불안정성 흉·요추부 골절 및 골절 탈구에



- 대한 척추 분절 고정술의 임상적 고찰. 대한정형외과학회지, 제22권 제1호 : 171-180, 1987.
- 2) Akbarnia, B.A., Forgathy, J.P. and Tayob, A.A. : *Contoured Harrington instrumentation in the treatment of unstable spinal fractures : The effect of supplementary sublaminar wires.* Clin. Orthop., 189 : 89, 1984.
  - 3) Bedbrook, G.M. et al. : *Treatment of thoracolumbar dislocations and fractures with paraplegia.* Clin. Orthop., 112 : 27, 1975.
  - 4) Bernard, T.N., Johnston, C.E., Roberts, J. M. and Burke, S.W. : *Late complications due to wire breakage in segmental spinal instrumentation.* J. Bone and Joint Surg., 65-A : 1339, 1983.
  - 5) Bradford, D.S. and McBride, G.G. : *Surgical management of thoracolumbar spine fractures with incomplete neurologic deficits.* Clin. Orthop., 218 : 201, 1987.
  - 6) Denis, F., Ruiz, H. and Searls, K. : *Comparison between square-ended distraction rods and standard round-ended distraction rods in the treatment of thoracolumbar spinal injuries.* Clin. Orthop., 189 : 162, 1984.
  - 7) Dickson, J.H., Harrington, P.R. and Erwin, W.D. : *Harrington instrumentation in the fractured unstable thoracic and lumbar spine.* J. Bone and Joint Surg., 55-A : 422, 1973.
  - 8) Dickson, J.H., Harrington, P.R. and Erwin, W.D. : *Results of reduction and stabilization of the severely fractured thoracic and lumbar spine.* J. Bone and Joint Surg., 60-A : 799, 1978.
  - 9) Dove, J., Chan, R. and Davis, K. : *Biomechanics of segmental spinal wiring.* Scoliosis research society with annual meeting. : 59, 1985.
  - 10) Edwards, C.C. and Levine, A.M. : *Early rod sleeve stabilization of the injured thoracic and lumbar spine. ( ? )*
  - 11) Flesch, J.R., Leider, L.L., Erickson, D.L., Chou, S.N. and Bradford, D.S. : *Harrington instrumentation and spine fusion for unstable fractures and fracture-dislocations of the thoracic and lumbar spine.* J. Bone and Joint Surg., 59-A : 143, 1977.
  - 12) Floman, Y., Fast, A., Pollack, D., Yosipovitch, Z. and Robin, C.C. : *The simultaneous application of an interspinous compressive wire and Harrington distraction rods in the treatment of fracture-dislocation of the thoracic and lumbar spine.* Clin. Orthop., 205 : 207, 1986.
  - 13) Gaines, R.W., Breedlove, R.F. and Munson, G. : *Stabilization of thoracic and thoracolumbar fracture-dislocations with Harrington rods and sublaminar wires.* Clin. Orthop., 189 : 195, 1984.
  - 14) Guttman, L. : *Spinal deformities in traumatic paraplegia and tetraplegia following surgical procedures.* Paraplegia, 7 : 38-49, 1969.
  - 15) Jacobs, R.R. and Casey, M.P. : *Surgical management of thoracolumbar spinal injuries.* Clin. Orthop., 189 : 22, 1984.
  - 16) Kaufer, H. and Hayes, J.T. : *Lumbar fracture dislocation.* J. Bone and Joint Surg., 48-A : 712, 1966.
  - 17) Krag, M.H. et al. : *An internal fixator for posterior application to short segment of the thoracic, lumbar or lumbodorsal spine.* Clin. Orthop., 203 : 75, 1986.
  - 18) Lewis, J. and McKibbin, B. : *The treatment of the thoracolumbar spine accompanied by paraplegia.* J. Bone and Joint Surg., 56-B : 602, 1974.
  - 19) Luque, E.R. : *The anatomic basis and development of SSI.* Spine, 7 : 256-259, 1982.
  - 20) Luque, E.R. and Cassis, N. : *Segmental spinal instrumentation in the treatment of fractures of the thoracolumbar spine.* Spine, Vol. 7. No. 3 : 312-316, 1982.
  - 21) McAfee, P.C. and Bohlman, H.H. : *Complications following Harrington instrumentation for fractures of the thoracolumbar spine.* J. Bone and Joint Surg., 67-A : 672, 1985.

- 22) Munson, G., Satterlee, C., Hammond, S., Betten, R. and Gaines, R.W. : *Experimental evaluation of Harrington rod fixation supplemented with sublaminar wires in stabilizing thoracolumbar fracture-dislocations. Clin. Orthop.*, 189 : 97, 1984.
- 23) Stauffer, E.S. and Neil, J.L. : *Biomechanical analysis of structural stability of internal fixation in fractures of the thoracolumbar spine. Clin. Orthop.*, 112 : 159, 1975.
- 24) Sullivan, J.A. : *Sublaminar wiring of Harrington distraction rods for unstable throacolumbar spine fractures. Clin. Orthop.*, 189 : 178, 1984.
- 25) Turner, P.L., Mason, S.A. and Webb, J.K. : *Neurological complications with segmental spinal instrumentation. Scoliosis research society 20th annual meeting.* : 77, 1985.
- 26) Wenger, D.R. and Carollo, J.J. : *The mechanics of throaclumbar fractures stabilized by segmental fixation. Clin. Orthop.*, 189 : 83, 1984.
- 27) White, R.R., Newberg, A. and Seligson, S. : *Computerized tomographic assessment of the traumatized dorsolumbar spine before and after Harrington instrumentation. Clin. Orthop.*, 146 : 150, 1980.
- 28) Yosipovitch, Z., Robin, G.C. and Makin, M. : *Open reduction of unstable throacolumbar spinal injuries and fixation with Harrington rods. J. Bone and Joint Surg.*, 59-A : 1003, 1977.