

대퇴골두 골절에서 시행한 대전자 Flip 절골술의 유용성

이경재 • 민병우[✉] • 사공협 • 임영재 • 민경근 • 전종혁

계명대학교 의과대학 정형외과학교실

The Efficacy of Trochanteric Flip Osteotomy in Cases of Femoral Head Fracture

Kyung-Jae Lee, M.D., Byung-Woo Min, M.D.[✉], Hyub Sakong, M.D.,
Young-Jae Lim, M.D., Kyung-Keun Min, M.D., and Jong-Hyuk Jeon, M.D.

Department of Orthopedic Surgery, School of Medicine, Keimyung University, Daegu, Korea

Purpose: The purpose of this study is to evaluate the clinical and radiological results of the trochanteric flip osteotomy in cases of femoral head fractures.

Materials and Methods: Between May 2000 and January 2012, we evaluated 14 cases of femoral head fractures treated by trochanteric flip osteotomy in combination with the Kocher-Langenbeck approach after a minimum follow-up of one year. There were 13 men and one woman and the average follow-up period was 36.4 months. The clinical results were evaluated according to Merle d'Aubigne-Postel scores and the Thompson-Epstein scoring scale and the radiological results were evaluated according to time to union of fractures and osteotomy site. We also evaluated the incidence of complications.

Results: At the last follow-up, mean Merle d'Aubigne-Postel score was 16.4 and 11 cases out of 14 patients presented with good to excellent, two cases presented with fair, and one case presented with a poor clinical result according to the Thompson-Epstein scoring scale. Radiologically all cases achieved union of fractures and osteotomy site and the mean time to union of the osteotomy site was 7.9 weeks. Complications included one case of heterotopic ossification which did not disturb hip function, two cases of avascular necrosis of the femoral head, and one case of post-traumatic osteoarthritis.

Conclusion: The trochanteric flip osteotomy in the case of a femoral head fracture showed good clinical and radiological results through good visualization and accurate reduction of the fracture site. However, conduct of further studies including larger number of patients is needed in order to evaluate the incidence of complications such as avascular necrosis of the femoral head.

Key words: femur head, fracture, osteotomy

서 론

대퇴골두 골절은 고관절 후방 탈구의 약 4-17%에서 동반되어 나타나며 비교적 드물게 발생하지만 교통사고와 산업재해 등의 증

가로 인해 최근 그 빈도가 점차 증가하고 있다.¹⁻³⁾ 이러한 대퇴골두 골절은 관절 내 골절이므로 정확한 골절의 정복을 통해 관절면을 회복시키는 것이 무엇보다 중요하며, 예후 또한 골절의 정확한 정복에 달려 있다.^{4,5)}

대퇴골두 골절 및 동반된 골절의 해부학적 정복을 위해 무엇보다도 수술시 정확한 시야 확보가 필요하며, 전통적으로 Smith-Petersen 전방접근법, Kocher-Langenbeck 후방접근법 및 전후방 복합접근법 등이 사용되어 왔다. 이 중 Kocher-Langenbeck 후방접근법을 통해 대전자 flip 절골술을 시행할 경우 후방접근법 단독으로 사용할 때 발생할 수 있는 비구 천정부와 후상방부의 접

Received January 16, 2013 Revised February 7, 2013

Accepted March 25, 2013

Correspondence to: Byung-Woo Min, M.D.

Department of Orthopedic Surgery, School of Medicine, Keimyung University, 56 Dalseong-ro, Jung-gu, Daegu 700-712, Korea

TEL: +82-53-250-7267 FAX: +82-53-250-7205 E-mail: min@dsme.or.kr

Table 1. Patient Demographics and Results

Case	Age/ Sex	Fracture type (Pipkin)	Type of accident	Head fixation	Acetabulum fixation	Osteotomy site fixation	Complication	Additional surgery	Follow-up (mo)	Heterotopic ossification (Brooker)	Outcome (Merle d'Aubigne and Postel)	Outcome (Thompson and Epstein)	Associated injury
1	64/M	IV	MVA	2 headless screw	Spring plate	2 cortical screw with washer	-	-	80	-	Good (17)	Good	Tibia open Fx. Sciatic nerve palsy
2	45/M	IV	MVA	2 headless screw	Spring plate	2 cortical screw with washer	GT area irritation	GT screw removal	33	-	Excellent (18)	Excellent	Tibia Fx., PCL injury
3	49/M	IV	Fall	2 headless screw	Reconstruction plate	2 cannulated screw with washer	Posttraumatic OA	Total hip replacement	54	-	Fair (12)	Fair	Labrum injury repaired with suture anchor
4	31/M	IV	MVA	1 headless screw	Cancellous screw	2 cancellous screw with washer	-	-	17	-	Excellent (18)	Excellent	-
5	51/M	I	MVA	2 headless screw	-	3 cancellous screw with washer	AVN	Total hip replacement	79	-	Poor (10)	Poor	Tibia open Fx. Sciatic nerve palsy, Navicular Fx
6	32/M	IV	MVA	1 headless screw	Cancellous screw	2 cannulated screw with washer	HO	-	80	Grade II	Excellent (18)	Excellent	Renal injury Anterior column Fx.
7	49/M	IV	MVA	2 headless screw	Spring plate	3 cancellous screw with washer	AVN	Total hip replacement	41	-	Fair (13)	Fair	-
8	49/M	IV	MVA	1 headless screw	Reconstruction plate	2 cortical screw	-	-	15	-	Excellent (18)	Good	Sciatic nerve palsy ACL and PCL rupture
9	31/M	IV	MVA	2 headless screw	Reconstruction plate	2 cancellous screw with washer	-	-	14	-	Excellent (18)	Excellent	Sciatic nerve palsy ACL, PCL, MCL rupture
10	29/M	IV	MVA	2 headless screw	Spring plate	2 cortical screw	-	-	22	-	Excellent (18)	Excellent	-
11	33/M	IV	MVA	2 headless screw	Spring plate	2 cortical screw with washer	-	-	23	-	Excellent (18)	Excellent	-
12	54/F	I	MVA	2 headless screw	-	2 cortical and 1 cancellous screw with washer	-	-	12	-	Excellent (18)	Good	Distal radius and ulna Fx. Scaphoid Fx.
13	20/M	I	Sports accident (soccer)	2 headless screw	-	2 cannulated screw with washer	GT area irritation	GT screw removal	27	-	Excellent (18)	Excellent	-
14	27/M	IV	MVA	2 headless screw	Spring plate	2 cortical and 1 cancellous screw with washer	-	-	12	-	Good (16)	Good	-

M, male; F, female; MVA, motor vehicle accident; GT, greater trochanter; OA, osteoarthritis; AVN, avascular necrosis; HO, heterotopic ossification; Fx., fracture; PCL, posterior cruciate ligament; ACL, anterior cruciate ligament; MCL, medial collateral ligament.

근 제한의 단점을 극복할 수 있으며, 넓은 시야 확보를 통해 관절 내 병변의 정확한 평가가 가능하여 대퇴골두 골편 및 비구 골절을 정확히 정복할 수 있고 대퇴골두의 혈행에 장애를 주지 않고 안전하게 고관절을 탈구시켜 대퇴골두 무혈성 괴사 등의 합병증을 줄일 수 있다.^{3,6-11)} 국내에서는 Kim 등¹²⁾이 대퇴골두 골절환자 중 일부에서 대전자 flip 절골술을 시행하여 만족스러운 결과를 보고하기도 하였으나, 대전자 flip 절골술만을 이용하여 대퇴골두 골절의 치료 결과를 보고한 문헌은 아직 없는 실정이다.

이에 저자들은 대전자 flip 절골술을 시행하여 치료한 대퇴골두 골절 환자를 대상으로 임상적 및 방사선학적 결과를 분석하여 대전자 flip 절골술의 유용성을 평가하고자 하였다.

대상 및 방법

2000년 5월부터 2012년 1월까지 본원에서 대퇴골두 골절로 Kocher-Langenbeck 후방접근법과 함께 대전자 flip 절골술을 이용하여 수술적 치료를 받은 환자 중 최소 1년 이상 추시 관찰이 가능하였던 14예를 대상으로 하였다. 남자가 13명(92.9%), 여자가 1명(7.1%)이었으며 수술 당시 평균 나이는 40.3세(20-64세)였고 평균 추시 기간은 36.4개월(12-80개월)이었다. 손상 기전은 교통사고가 12예(85.7%)로 가장 많았고 스포츠 손상 및 낙상이 각각 1예

씩 있었다. 수상 후 탈구 정복까지 걸린 시간은 평균 7.3시간(1.5-19시간)이었고 수상 당시 좌골신경 손상이 4예(28.6%)에서 동반되었다. Pipkin 분류¹³⁾상 I형이 3예(21.4%) IV형이 11예(78.6%)였으며 Pipkin IV형의 골절에서 비구 골절은 후벽 골절이 10예, 전지주 골절 및 후벽 골절이 1예였다(Table 1).

수상 후 평균 6.8일(1-20일) 후에 수술을 시행하였으며 환자를 병변 부위가 노출되도록 측와위를 취한 후 Kocher-Langenbeck 후방접근법을 이용하여 피부 및 대퇴 근막 장근(tensor fascia lata)과 대둔근(gluteus maximus)의 절개를 시행하여 대전자부 점액낭을 확인 후 절개하였다. 그리고, 중둔근(gluteus medius)과 외측 광근(vastus lateralis)의 후방 경계 부위를 확인한 후 oscillating saw를 이용하여 1.5 cm 두께로 중둔근의 대부분과 외측 광근의 전체를 절골편에 부착한 채로 절골술을 시행하였다. 모든 외회전근은 근위 대퇴골에 부착한 채로 보존하며 대전자 절골편을 전방으로 견인하였다. 다음으로 소둔근(gluteus minimus)의 하방 경계 부위를 이상근(piriformis)의 상방 경계 부위를 따라서 확인 후 하부의 골과 관절막으로부터 분리하며 접근하였다. 이어 모든 단외회전근(short external rotators)의 건부위를 내측 대퇴 회선 동맥(medial femoral circumflex artery)과 좌골신경을 보호하면서 자른 후 Z형 관절막 절개를 시행하여 하지를 외회전, 굴곡하면서 고관절을 탈구시켜 대퇴골두 골절편을 정복하여 고정하고 다시 고관절을 정

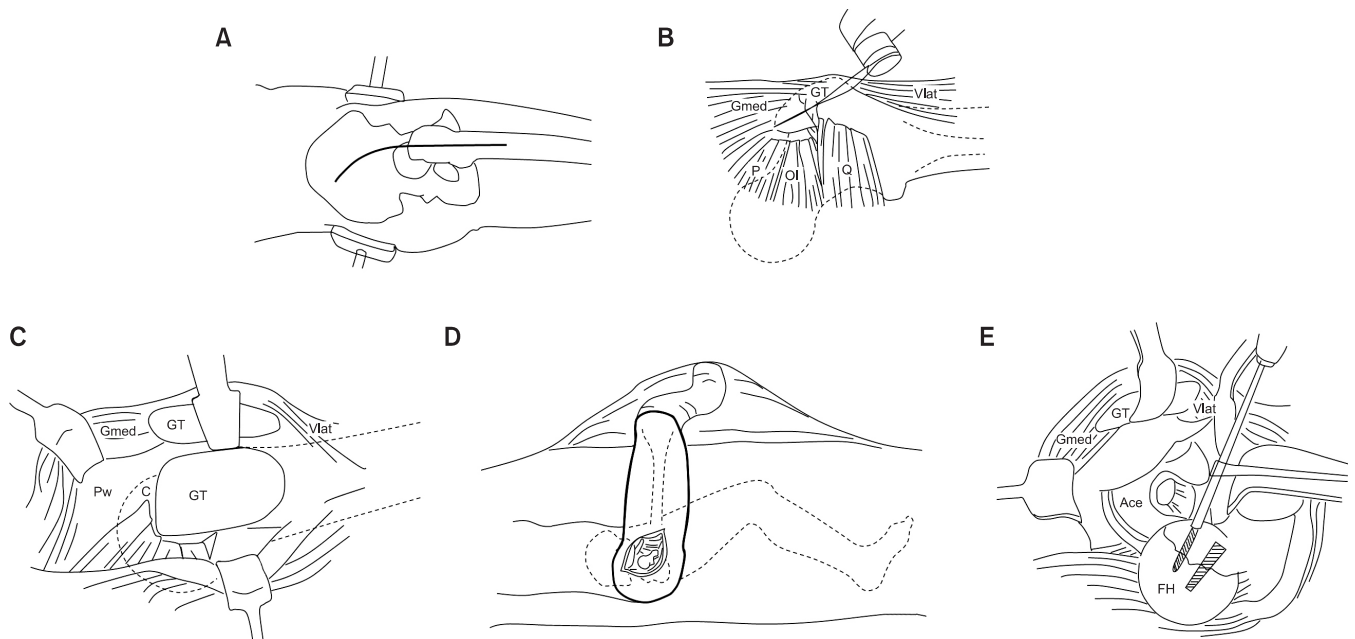


Figure 1. Diagram shows the surgical technique of the trochanteric flip osteotomy. (A) Patient lies in the lateral decubitus position on the operating table and the Kocher-Langenbeck approach is used. (B) As oscillating saw is used for the trochanteric flip osteotomy. The majority of the gluteus medius tendon is attached proximally and the insertion of the vastus lateralis muscle is attached distally at the fragment. (C) Exposure of the capsule and posterosuperior acetabular wall is achieved with anterior flipping of the osteotomized trochanteric fragment. (D) For dislocation of the femoral head, the hip is flexed, externally rotated, and the leg is brought over the front of the operating table and placed in a sterile bag. (E) After dislocation of the femoral head, the fracture can be easily visualized, reduced and stabilized. GT, greater trochanter; Gmed, gluteus medius; Vlat, vastus lateralis; P, piriformis muscle; Ol, obturator internus; Q, quadratus femoris; Pw, posterosuperior acetabular wall; C, capsule; FH, femoral head; Ace, acetabulum.

복하여 비구 골절이 있으면 비구부 고정을 시행한 이후에 대전자 절골편을 정확히 정복 후 충분한 고정력을 얻기 위해 2-3개의 나사못으로 고정하였다. 대퇴골두 골절의 고정은 전 예에서 1-2개의 Acutrak 나사를 이용하였고, Pipkin IV형 11예에서 비구 골절의 고정은 골절의 양상에 따라 내고정물을 선택하였으며 6예에서 Spring 금속판, 3예에서 재건 금속판, 2예에서 나사못을 이용하였다. Pipkin IV형의 환자 중 전지주 골절 및 후벽 골절이 동반되었던 1예는 주로 후벽 골절의 전위 및 분쇄가 심하여 수술적으로 치료하였고, 전지주 골절의 전위 정도는 심하지 않아 보존적으로

치료하였다. 대전자 flip 절골술 부위는 2-3개의 유관나사, 피질골 또는 해면골 나사못을 이용하여 필요 시 washer를 추가하여 고정하였다(Fig. 1).

임상적 결과는 최종 추시 시 Merle d'Aubigne-Postel score¹⁴⁾ 및 Thompson-Epstein scoring scale¹⁵⁾로 분석하였고, 방사선학적 결과는 골절 및 절골 부위의 유합 유무 및 대퇴골두 무혈성괴사, 이소성 화골 형성, 외상성 골관절염 등의 합병증 발생 유무로 평가하였다.

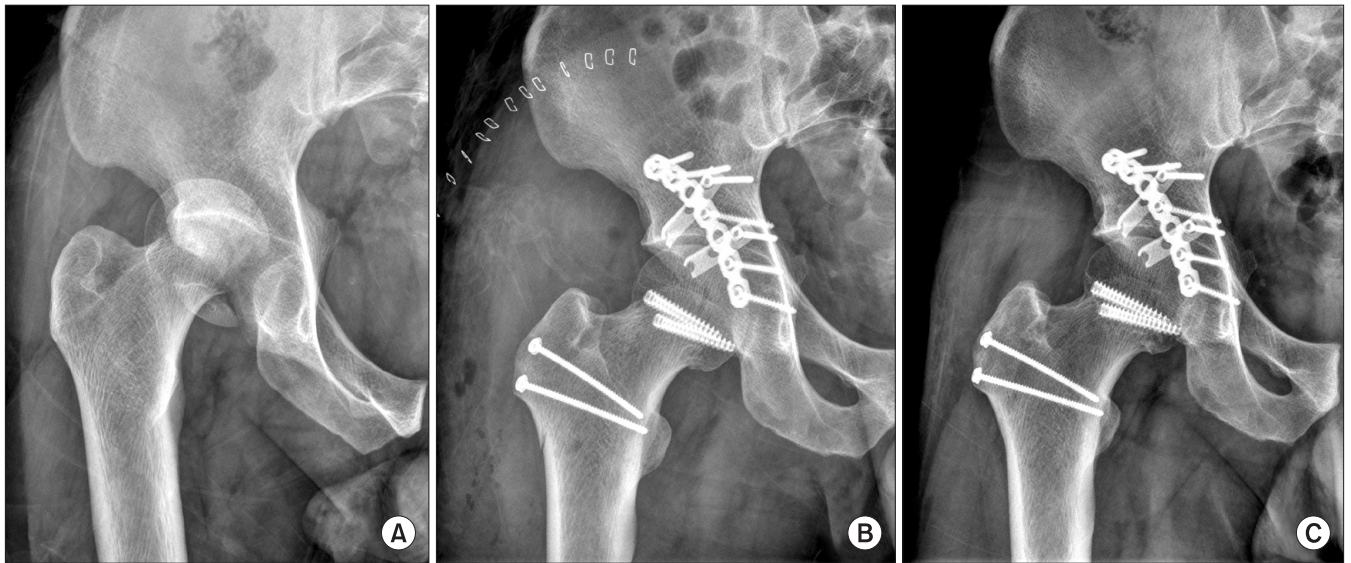


Figure 2. (A) Preoperative anteroposterior pelvic radiograph of a 33 year-old male shows the femoral head fracture of Pipkin type IV. (B) Postoperative radiograph shows an anatomic reduction and internal fixation with headless screws, spring plates. (C) Radiograph obtained at postoperative 23 months shows union of the fracture and osteotomy site. There is no evidence of avascular necrosis of the femoral head or posttraumatic osteoarthritis.

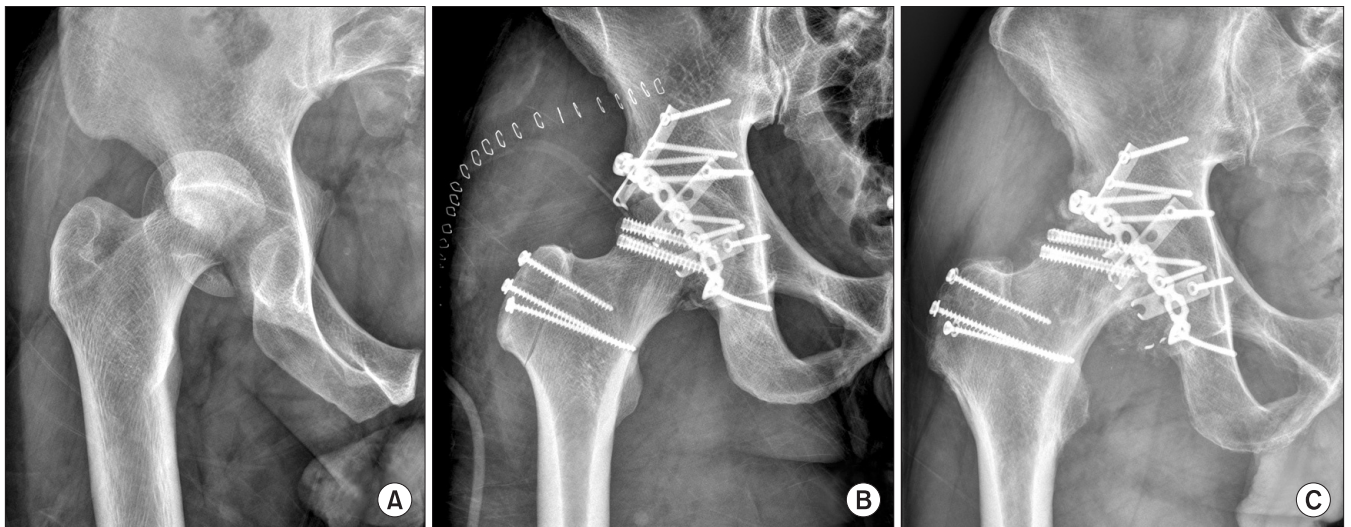


Figure 3. (A) Preoperative anteroposterior pelvic radiograph shows the femoral head fracture of Pipkin type IV. (B) Postoperative radiograph shows an anatomic reduction and internal fixation with headless screws, spring plates. (C) Radiograph obtained postoperative 34 months shows avascular necrosis of the femoral head.

결 과

최종 추시 시 임상적으로 Merle d'Aubigne-Postel score는 총 18점 중 평균 16.4점(10-18점)이었고, Thompson-Epstein scoring scale은 11예에서 양호(good) 이상의 결과를 보였으며 2예에서 보통(fair), 1예에서 불량(poor) 소견을 보였다(Table 1). 방사선학적으로 전 예에서 비구 골절과 대퇴골두 골절의 유합 소견을 보였고 대전자부 절골편은 불유합 소견이나 상방 전위 없이 평균 7.9주(6-12주)에 유합 소견을 보였다(Fig. 2). 최종 추시 시 고관절 외전 근력의 약화 소견을 보인 경우는 없었으며 평균 10.9주(8-14주)에 근력을 회복하였다.

합병증으로 1예에서 이소성 화골 형성이 발생하였으나 고관절의 기능에 영향을 미치지는 않았으며, 추시 중 2예에서 대퇴골두 무혈성 괴사가 발생하여 첫 수술 후 평균 25개월에 고관절 전치환술을 시행 받았고, 1예에서 외상성 골관절염이 발생하여 첫 수술 후 11개월에 고관절 전치환술을 시행하였다(Fig. 3). 2예에서는 대전자부 절골 부위에 고정된 나사못이 자극되어 수술 후 평균 14개월에 나사못 제거술을 시행하였다. 수술로 인한 추가적인 신경 손상은 없었으며 수상 당시 좌골 신경 손상이 있었던 4예는 최종 추시 시 2예에서 완전 회복, 1예에서 불완전 회복, 1예는 회복되지 않았다(Table 1).

고 찰

대퇴골두 골절의 치료를 위해 전통적으로 여러 가지 수술적 접근법들이 이용되어 왔으며 이 중 전방접근법은 대부분 대퇴골두의 골편이 전내측에 위치하므로 시야 확보 및 내고정이 용이하다는 장점으로 인해 많이 사용되고 있으나 Epstein 등¹⁶⁾은 고관절 후방 탈구로 인해 후방에서 혈행이 손상된 상태에서 전방 혈행까지 손상을 주는 전방접근법에 대한 우려를 보고하기도 하였다. 최근 여러 저자들이 Kocher-Langenbeck 후방접근법을 통해 대전자 flip 절골술을 시행함으로써 대퇴골두의 혈행도 보호하고 시야 확보 및 골편 고정도 용이하여 대퇴골두 골절에서 비교적 만족스러운 결과들을 보고하고 있다.^{3,9,17)} 저자들도 후방접근법을 통한 대전자 flip 절골술이 전방 혈행의 손상을 줄이고 관절 내에 존재할 수 있는 유리 골편의 제거 및 골두 골절편의 정확한 정복이 용이하며, 동반된 비구 후벽 골절의 정복 및 고정의 편의성 등이 있다고 판단되어 대퇴골두 골절 치료에 이용하고 있다. 이러한 대전자 flip 절골술의 장점들로 인해 본 연구에서 비록 14예의 적은 증례 수이지만 평균 36.4개월 추시상 전 예에서 골절부 및 절골 부위의 유합을 얻을 수 있었고 14예 중 11예에서 양호 이상의 임상 결과를 얻을 수 있었다.

대전자 flip 절골술은 1972년 Mercati 등¹⁸⁾에 의해 소개된 이후로 고난이도의 인공고관절 전치환술이나 재치환술에서 주로 사용되

고 있으며, 또한 대퇴골두 골절에서도 선택적으로 사용되고 있다. 특히 Pipkin IV형의 골절과 같이 비구 골절이 동반된 대퇴골두 골절에서는 일반적인 Kocher-Langenbeck 접근법만으로는 골절부위 시야 확보가 어려운 경우가 많은데 대전자 flip 절골술은 골편이 관절 내에 감입되어 정복이 불가능한 고관절의 골절-탈구가 있는 경우 수술적 탈구를 통해 관절 내 골편을 효과적으로 제거할 수 있고, 동시에 골절 부위의 넓은 시야 확보를 통해 관절 연골과 비구 손의 손상을 정확하게 진단할 수 있으며 대퇴골두 골편의 정확한 정복을 할 수 있는 등의 장점을 가지고 있다.^{8,9,11,17,19)} 본 연구에서는 Pipkin IV형 골절에서만 아니라 Pipkin I형에서도 골절편이 크거나 정복 후 후방부에 관절 내 골편이 있었던 3예에서 후방접근법 및 대전자 flip 절골술을 이용하여 치료하였다.

저자들은 Pipkin IV형 골절의 경우 수술 시 대퇴골두 골절을 우선적으로 정복 및 고정을 시도하였는데, 이는 대퇴골두 직경의 회복으로 비구 골절의 정복에 도움을 줄 수 있기 때문이었다. 대퇴골두 골절 고정 시 전 예에서 1-2개의 Acutrak 나사를 이용하여 골절부의 견고한 고정을 할 수 있었으며, 나사 머리가 없는 특징을 이용하여 추가적 관절 연골 손상을 방지할 수 있어 관절면의 상합성을 유지하는 데 도움을 줄 수 있었다.

대전자 flip 절골술 후 절골편의 고정은 여러 논문에서 일반적으로 2-3개의 나사못 또는 환 강선 고정(cerclage wire)을 사용하여 6-8주 정도에 유합을 얻을 수 있다고 보고되고 있으며 0-10%의 불유합이 보고되고 있다.^{3,9-11,19)} 본 연구에서는 전 예에서 2-3개의 나사못을 이용하고 그 중 11예에서는 washer를 추가하여 고정하였으며 평균 7.9주(6-12주)에 유합을 얻었고 불유합이나 상방 전위는 발생하지 않았으며 고관절 외전 근력은 특별한 문제없이 평균 10.9주(8-14주)에 회복하여 우수한 결과를 나타내었다.

표준 Kocher-Langenbeck 후방접근법은 비구 천정부와 후상방부의 시야 확보가 어려워 수술시 무리한 견인과 이로 인한 고관절 외전근의 손상으로 이소성 화골 형성과 의인성 대퇴골두 무혈성 괴사 등의 합병증이 발생할 수 있다고 보고되고 있으며,^{20,21)} Siebenrock 등¹⁹⁾은 Kocher-Langenbeck 후방 접근법에 추가적인 대전자 flip 절골술을 시행하여 무리한 견인과 외전근의 손상 없이 수술적 탈구를 통해 추후 발생할 수 있는 이소성 골화 등의 합병증을 줄였다고 하였고, Nötzli 등²²⁾ 또한 대전자 flip 절골술을 시행하여 대퇴골두 혈행에 장애를 주지 않고, 대퇴골두 골절과 비구 후벽 골절을 정복할 수 있었다고 보고하였다. 본 연구에서는 14예 중에 1예에서 이소성 화골 형성이 발생하였는데 대전자부 상부에 위치하는 Brooker II형의 이소성 화골로 고관절의 기능에 영향을 미치지는 않아서 추가적인 조치를 취하지 않고 경과 관찰 중이다. Daum 등²³⁾과 Epstein 등¹⁶⁾과 Thompson과 Epstein¹⁵⁾은 고관절 후방 탈구 및 골절 시 대퇴골두 무혈성 괴사의 발생률이 6-42%라고 하였다. 본 연구에서도 정확한 골절의 정복에도 불구하고 추시 관찰 중 2예에서 대퇴골두 무혈성 괴사가 발생하였

는데, 1예는 대퇴골두 골절부위에 심한 골소실이 있었던 환자이고 나머지 1예는 큰 대퇴골두 골편이 관절 내에 감입되어 고관절 탈구가 도수 정복되지 않았던 환자로, 2예 모두 대퇴골두 무혈성 괴사의 원인이 수술시 발생한 대퇴골두의 주요 혈관의 손상이라기보다는 수상 당시 받은 고에너지 및 정복되지 않은 고관절 후방 탈구로 인한 혈관손상일 것으로 추정된다. 이들은 Merle d'Aubigne-Postel score가 13점, 10점, Thompson-Epstein scoring scale에서 보통, 불량으로 상대적으로 불량한 결과를 보였다.

본 연구는 14예의 적은 환자 수를 대상으로 한 후향적 연구이고, 동일한 골절 형태가 아닌 Pipkin I형 및 IV형의 결과를 같이 분석하였다는 제한점이 있다. 하지만 비교적 드물게 발생하는 대퇴골두 골절에서 한 명의 술자가 동일한 수술 방법을 이용한 결과이고 국내에서 대전자 flip 절골술만을 이용하여 대퇴골두 골절의 치료 결과를 보고한 첫 번째 논문으로서 임상적 의의가 있을 것이라 생각한다.

결론

본 연구에서 대퇴골두 골절에서 시행한 대전자 flip 절골술은 관절 내 병변에 대한 접근을 용이하게 하여 대퇴골두 및 비구 골절을 정확하게 정복할 수 있고, 절골 부위의 우수한 유합으로 인해 고관절 외전근의 기능을 보존할 수 있어 우수한 임상적 및 방사선학적 결과를 보였다. 하지만 대퇴골두 무혈성 괴사 및 이소성 화골 형성과 같은 합병증에 대해서는 더 많은 증례를 통한 장기 추시가 필요할 것으로 생각한다.

참고문헌

- Hougaard K, Thomsen PB. Traumatic posterior fracture-dislocation of the hip with fracture of the femoral head or neck, or both. *J Bone Joint Surg Am.* 1988;70:233-9.
- Lang-Stevenson A, Getty CJ. The Pipkin fracture-dislocation of the hip. *Injury.* 1987;18:264-9.
- Henle P, Kloen P, Siebenrock KA. Femoral head injuries: which treatment strategy can be recommended? *Injury.* 2007;38:478-88.
- Butler JE. Pipkin Type-II fractures of the femoral head. *J Bone Joint Surg Am.* 1981;63:1292-6.
- Marchetti ME, Steinberg GG, Coumas JM. Intermediate-term experience of Pipkin fracture-dislocations of the hip. *J Orthop Trauma.* 1996;10:455-61.
- Letournel E, Judet R. Fractures of the acetabulum. 2nd ed. Berlin: Springer-Verlag; 1993. 67-85, 323-7, 364-73, 417-21, 545-81.
- Matta JM. Fractures of the acetabulum: accuracy of reduction and clinical results in patients managed operatively within three weeks after the injury. *J Bone Joint Surg Am.* 1996;78:1632-45.
- Bray TJ, Esser M, Fulkerson L. Osteotomy of the trochanter in open reduction and internal fixation of acetabular fractures. *J Bone Joint Surg Am.* 1987;69:711-7.
- Solberg BD, Moon CN, Franco DP. Use of a trochanteric flip osteotomy improves outcomes in Pipkin IV fractures. *Clin Orthop Relat Res.* 2009;467:929-33.
- Naranje S, Shamschery P, Yadav CS, Gupta V, Nag HL. Digastric trochanteric flip osteotomy and surgical dislocation of hip in the management of acetabular fractures. *Arch Orthop Trauma Surg.* 2010;130:93-101.
- Siebenrock KA, Gautier E, Ziran BH, Ganz R. Trochanteric flip osteotomy for cranial extension and muscle protection in acetabular fracture fixation using a Kocher-Langenbeck approach. *J Orthop Trauma.* 1998;12:387-91.
- Kim JW, Chang JS, Bae JY, Kim JJ. Outcomes of treatment for femoral head fractures with hip dislocation: review of 20 cases. *J Korean Hip Soc.* 2010;22:298-304.
- Pipkin G. Treatment of grade IV fracture-dislocation of the hip. *J Bone Joint Surg Am.* 1957;39:1027-42.
- D'Aubigne RM, Postel M. Functional results of hip arthroplasty with acrylic prosthesis. *J Bone Joint Surg Am.* 1954;36:451-75.
- Thompson VP, Epstein HC. Traumatic dislocation of the hip; a survey of two hundred and four cases covering a period of twenty-one years. *J Bone Joint Surg Am.* 1951;33:746-78.
- Epstein HC, Wiss DA, Cozen L. Posterior fracture dislocation of the hip with fractures of the femoral head. *Clin Orthop Relat Res.* 1985;201:9-17.
- Ganz R, Gill TJ, Gautier E, Ganz K, Krügel N, Berlemann U. Surgical dislocation of the adult hip a technique with full access to the femoral head and acetabulum without the risk of avascular necrosis. *J Bone Joint Surg Br.* 2001;83:1119-24.
- Mercati E, Guary A, Myguel C, Bourgeon A. A postero-external approach to the hip joint, Value of the formation of a digastric muscle. *J Chir (Paris).* 1972;103:499-504.
- Siebenrock KA, Gautier E, Woo AK, Ganz R. Surgical dislocation of the femoral head for joint debridement and accurate reduction of fractures of the acetabulum. *J Orthop Trauma.* 2002;16:543-52.
- Brumback RJ, Kenzora JE, Levitt LE, Burgess AR, Poka A.

- Fractures of the femoral head. Hip. 1987;181-206.
21. Warren PJ. Fixation of a fracture of the femoral head with preservation of remaining soft-tissue attachments. J Orthop Trauma. 1991;5:504-5.
22. Nötzli HP, Siebenrock KA, Hempfing A, Ramseier LE, Ganz R. Perfusion of the femoral head during surgical dislocation of the hip. Monitoring by laser Doppler flowmetry. J Bone Joint Surg Br. 2002;84:300-4.
23. Daum WJ, Scarborough MT, Gordon W Jr, Uchida T. Heterotopic ossification and other perioperative complications of acetabular fractures. J Orthop Trauma. 1992;6:427-32.

대퇴골두 골절에서 시행한 대전자 Flip 절골술의 유용성

이경재 • 민병우[✉] • 사공협 • 임영재 • 민경근 • 전종혁

계명대학교 의과대학 정형외과학교실

목적: 대퇴골두 골절에서 시행된 대전자 flip 절골술의 결과를 알아보고자 하였다.

대상 및 방법: 2000년부터 2012년까지 대퇴골두 골절로 Kocher-Langenbeck 후방접근법을 통한 대전자 flip 절골술을 시행한 환자 중 1년 이상 추시 관찰이 가능하였던 14예를 대상으로 하였다. 남자가 13예, 여자가 1예였으며 평균 추시 기간은 36.4개월이었다. 임상적 및 방사선학적 결과를 평가하였다.

결과: 최종 추시 시 Merle d'Aubigne-Postel score는 평균 16.4점이었고, Thompson-Epstein scoring scale은 14예 중 11예에서 양호 이상의 결과를 보였다. 방사선학적으로 전 예에서 유합을 얻었으며, 절골 부위는 평균 7.9주에 유합 소견을 보였다. 합병증으로 1예에서 이소성 화골 형성이 발생하였으나 고관절 기능에 영향을 미치지 않는하였으며, 2예에서 대퇴골두 무혈성 괴사, 1예에서 외상성 관절염이 발생하였다.

결론: 대퇴골두 골절에서 시행한 대전자 flip 절골술은 관절 내 병변에 대한 접근이 용이하여 정확한 정복이 가능하였으며 우수한 결과를 보였다. 하지만 대퇴골두 무혈성 괴사 등의 합병증에 대해서는 더 많은 증례를 통한 연구가 필요할 것으로 생각한다.

색인단어: 대퇴골두, 골절, 절골술

접수일 2013년 1월 16일 수정일 2013년 2월 7일 게재확정일 2013년 3월 25일

교신저자 민병우

대구시 중구 달성로 56, 계명대학교 의과대학 정형외과학교실

TEL 053-250-7267, FAX 053-250-7205, E-mail min@dsmc.or.kr