대한정형외과학회지 제18권 제 2 호
J. of Korean Orthop. Assoc.
Vol. 18, No. 2, April, 1983

고관절 전치환술후의 경과에 대한 임상적 고찰

충남대학교 의과대학 정형외과학교실

윤승호 · 이광진 · 이준규 · 윤관기 · 임우순

= Abstract =

The Clinical Follow-up Study on Total Hip Replacement

Seung Ho Yune, M.D., Kwang Zin Rhee, M.D., Jun Kyu Lee, M.D., Kwan Ki Yoon, M.D. and Woo Soon Yim, M.D.

Department of Orthopedic Surgery, Chungnam National University, College of Medicine

Total Hip Replacement is well documented and widely used procedure for painful arthritic hip in past two decades and each year still seems to be increased in number of total hip replacement. And recently, there is a few reports of follow-up study on total hip arthroplasty in our country.

The aim of this study was to present the clinical material which was performed on 27 hips of 21 patients who were treated at Dept. of Orthopedic Surgery, College of Medicine, Chungnam University from Jan. 1979 to Jan. 1982.

The longest follow up was 4 years, shortest was 8 months, average time was 2 years and 8 months. The results were obtained as follow:

1. The age incidence ranged from 26 to 69 years old, and average were 47 years old.
2. There were 17 males (81%) and 4 females (19%).
3. The causes of hip disease were mostly avascular necrosis of the femoral head (67%).
4. The most commonly used prosthesis were Müller type with trochanteric osteotomy approaches.
5. Several complications were found; perforation of acetabulum with bone cement in pelvis, postoperative pneumonia, wire breakage and painful bursitis around the trochanteric area which was on osteotomy sites.
6. Postoperative functional evaluation was evaluated by method of d'Aubigne and Postel, and improved from 10.0 scores to 15.8 scores.

Relief of the pain is the most effect of the total hip replacement in this study. But case are not enough to more detail evaluation, especially, the problem of loosening of stem, acetabular cup wearing and heterotopic bone formation after total hip replacement.

Key Words : Follow-up study on total hip replacement.

I. 서 론

고관절 전치환 성형술은 대퇴골두와 비구를 인공기구로 대치시켜서 고관절을 재건시키는 수술방법으로 고관절의 동통 제거및 기능 회복의 목적으로 1958년 Wiles[26]에 의해 처음 시도된 이래 근래에는 Charnley(1964)[10] 및 Mckee(1966)[21]등에 의해서 성공적으로 발전되어 획기적인 치료법으로 인정되고 있다.

그러나 아직 여러가지 문제점이 지적되고 있는 것으로 그간 외국문헌에 보면 Charnley[10]를 비롯 몇몇 보고자들의 보고가 있고 우리나라에도 이런 보고가 속출하고 있으며 각 기관에서 연구논문이 발표되고 있다[2,3,4,5,6].

저자는 1978년 1월 부터 1982년 1월까지 충남대학교 의과대학 정형외과학 교실에서 본 수술을 시행한 30명

중 원격조사가 가능했던 21명에서 27례의 고관절 전치환 성형술에 대해 최저 8개월에서 최고 4년까지 평균 2년 8개월의 원격추시 결과를 임상적 관찰및 문헌고찰과 함께 보고하는 바이다.

II. 증례분석

1. 연령및 성별분포

21명의 환자중 남자가 17명, 여자가 4명으로 남자가 81%를 차지했으며 최저 26세, 최고 69세로 평균 47세의 연령분포를 보였다(Table 1).

2. 병변부위

병변부위로는 우측 고관절 병변을 가진 환자가 8명, 좌측이 6명으로 우측 고관절이 다소 많았으며, 양측 병변을 가진 환자가 7명 이었다(Table 2).

3. 원인별 질환

무혈성 대퇴골두 괴사가 18례로 가장 많았고, 이중 17례는 특발성으로 보고 1례는 대퇴골두 탈구후의 대퇴골두의 괴사로 보았으며, 류마티스성 관절증례가 4례, 강직성 척추염 환자가 4례였다. 1례는 20년 간의 결핵성 고관절염으로 생긴 고관절의 골성강직 이었다(Fig. 1. a, b).

본원에서는 지역적 여건과 경제적 여건으로 고관절부 감염 후유증에서는 시도하지 않았다. 양측 무혈성 대퇴골두 괴사 환자 2례에서는 일측에는 Müller형 치환술과 일측에는 Austin-Moore형 대퇴골두만 치환한 예가 있다(Table 3), (Fig. 2. a, b).

Table 1. Age and sex distribution

Age (Yrs.)	Male	Female	Total (%)
20-29	1		1 (5)
30-39	3	1	4 (19)
40-49	5	1	6 (29)
50-59	6	2	8 (39)
60-69	2		2 (9)
Total	17 (81%)	4 (19%)	21(100%)

Table 2. Site of hip

Lesion site	Number of patients
Right	8 (38%)
Left	6 (29%)
Bilateral	7 (33%)
Total	21 (100%)

4. 대전자 절골술

저자는 전례에서 대전자 절골술을 하고 대전자부위를 금속사로 고정하는 수술방법으로 수술부위를 넓게 하여

Fig. 1-a. 31 yrs., female.
Right hip ankylosis due to Tbc. hip, 15 yrs ago.

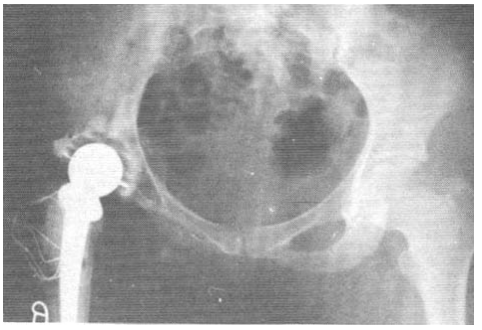

Fig. 1-b. 31 yrs., female.
Postop. with Müller type prosthesis for right hip Tbc.

Fig. 2-a. 32 yrs., male.
Both hip avascular necrosis of femoral head, preoperative.

수술 수기가 용이한 점을 이용하였다.

5. 인공관절의 유형

17례에서 Müller형을 사용하였고(Fig. 3. a, b). 10례에서 Charnley형을 사용하였다(Fig. 4-a,b). Müller형에서는 Cup은 9례에서 medium, 5례에서 small, 3례에서 large형을 사용하였다(Table 4).

6. 수술및 수술후 처치

저자는 측방도달 방법으로 S자형 피부 절개와 대전자 절골술에 의한 도달법을 이용하였다. 대전자 절골부위는 금속사로 견고히 고정하였으며 수술중 고관절내의 활액막 조직검사와 관절액 배양검사를 하였으며 배

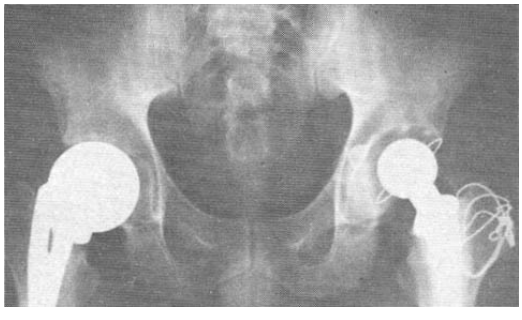

Fig. 2-b. 32 yrs., male.
A-M prosthesis in right side, THR with Müller type in left side, postoperative.

Fig. 3-a. 42 yrs., male.
Both hip avascular necrosis preoperative

Table 3. Disease of hips

Avascular necrosis of femoral head	18 (67%)
Idiopathic	17
Dislocation of femoral head	1
Rheumatoid arthritis	4 (15%)
Ankylosis of hip Joinnt due to old Tbc	1 (3%)
Ankylosing spondylitis and hips	4 (15%)
Total	27

Fig. 3-b. 42 yrs., male.
Müller type prosthesis with trochanteric osteotomy in both side, postoperative.

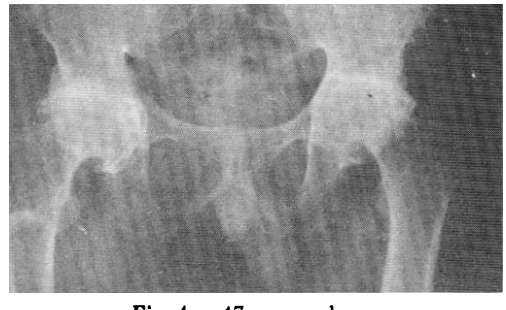

Fig. 4-a. 47 yrs., male.
Both hip ankylosis with ankylosing spondylitis, preoperative.

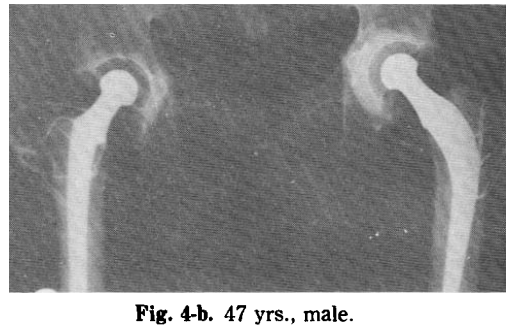

Fig. 4-b. 47 yrs., male.
Charnley type prosthesis in both hip, postoperative.

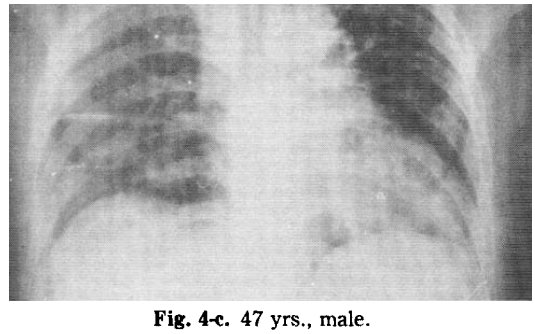

Fig. 4-c. 47 yrs., male.
Pneumonia, postoperative Cx.

양검사 소견으로 전례에서 음성이었다. Methylmethacrylate 골 세멘트에 항생제는 혼합하지 않았으며 수술 1시간 전에 cephalosporme계 항생제 2.0Gm을 근주하고 수술도중 창상세척시 kanamycine powder를 saline에 혼합하여 창상세척을 수차 시행하였다. 수술후 항생제는 cephalosporine계를 일일 2.0Gm씩 2회 7~10일간 주입하였으며 술후 1일부터 quadriceps setting exercise를 시작하며 처음 1주일간은 Buck 견인으로 외전상태에서 고정시켰다.

저자의 경우 대전자 절골술을 시행한 대부분 예에서 7~10일후 부터 crutch보행을 허락하였으며 수술후 6-8주간 계속 crutch를 사용하여 체중부하상태에서 보행훈련을 시켰으며 방사선사진상 대전자 절골부의 유합이 잘 이루어 지지 않을 경우 12~16주간 crutch 보행을 시켰다.

III. 결 과

1. 합병증

수술후 합병증으로 치명적인 것은 없었다. 즉 Carlsson[8]의 보고와 같은 수술후 4주내에 사망한 예는 없었으며 ankylosing spondylitis인 환자 일례서 수술후 폐염으로 인한 합병증이 있어 치명적인 위기를 면하고 치유된바 있다(Fig. 4-c). 한 예는 회복실에서 회복도중 탈구가 있었으나 도수정복되어 큰 문제는 없었다. 수술장의 문제가 있으나 조기심부창상감염이나 지연심부창상감염은 없었고 다만 표재성으로 창상감염예가 3례 있었다.

초창기 수술적 방법의 미숙으로 성형중 비구의 천공에 의한 골 세멘트의 골반강내 유출이 있게된 예가 3례 있었다(Fig. 5,6). 그리고 저자의 경우에 전예에서 대전자부위 절골을 시행한 관계로 대전자부위 금속사의 파열예가 3례 있었다(Fig. 7). 또한 일례 에서는 대전자부의 골편이 작아서 비유합이 되어 유리되면서 신생골로 되는 예가 있었다. 그러나 동통이 심한 상태가 아니었고 주관적인 호소이므로 특별한 처치를 하지 않았다.

수술후 추시기간이 오래되지 않아 근래에 문제가 되는 heterotopic골 형성 문제와 방사선적인 비구와 대퇴부의 해리(loosening)문제는 크게 나타나 있지 않고 전자에서 일례가 있었으나 아직 이것으로 인한 재 수술예는 없었다(Table 5).

Table 4. Types of prosthesis

Type	Femoral Component	No.	Cup.	No
Müller	Standard neck-standard stem	14	small	5
	Short neck-standard stem	2	medium	9
	Long neck-standard stem	1	large	3
Charnley	Straight narrow stem	6	standard	6
	Standard stem	4	large	4

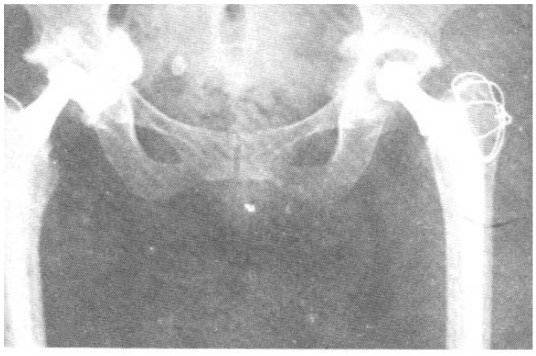

Fig. 5. 59 yrs., female.
Acetabular perforation with cement in pelvis.

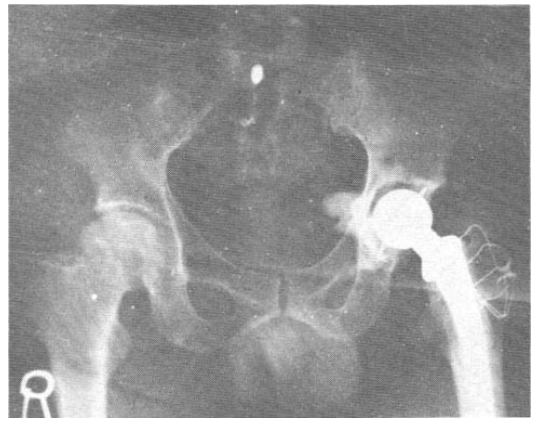

Fig. 6. 49 yrs., male.
Acetabular perforation with cement in pelvis, left side.

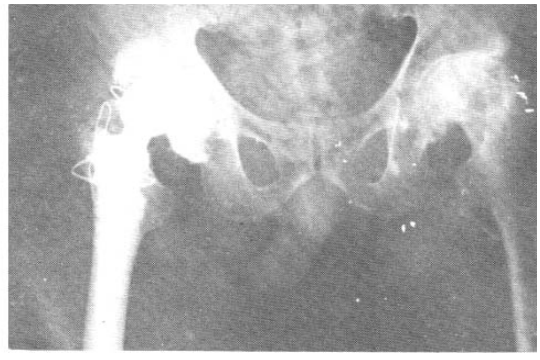

Fig. 7. 53 yrs., male.
Wire breakage identified at post op. 5 wks.

'able 5. Complication (27 arthroplasties in 21 patients)

'neumonia	1
Vound problem	
Superficial infection	2
Early deep infection	1
Late deep infection	0
'ostoperative dislocation	1
ıcetabular perforation	3
'rochanteric problem	
Wire breakage	3
Painful trochanteric burisitis	3
Nonunion	1
Ieterotopic bone formation	1

Table 7. Functional evaluation of hips (27 arthroplasties) d'Aubigne and Postel method and modified Charnley

Gloval evaluation	score	preop.	postop.
Excellent	18	0	3
Very good	17	0	14
Good	15-16	2	8
Fair	13-14	7	2
Poor	10-12	10	0
Bad	0-9	8	0
Range		4-16	13-18
Average		10.0	15.8

Table 6. Grading of functional status of hip according to the d'Aubigne and Postel (1954) and modified by Charnley (1972, 1979)

Subject	Grade	Preop.	Postop (follow up date & grade)
Pain			
* Severe and spontaneus	1		
* Severe on attempting to walk Prevents all activity	2		
* Tolerable, permits limited activity	3		
* present only after activity, disappears quickly with rest	4		
* Slight or intermittent, decreasing with activity	5		
* No pain	6		
Walking ability			
* Bedridden or only able to walk a few meters	1		
* Walking distance very limited with or without a walking aid	2		
* Limited but able to stand for long periods	3		
* Long distance walking possible but limited without aid	4		
* Walking without aid but limps	5		
* Walking normaly for age	6		
Range of motion (degree)			
* O — 30	1		
* 31 — 60	2		
* 161 — 100	3		
* 101 — 160	4		
* 161 — 210	5		
* More than 210	6		

2. 술후 기능평가

술전및 술후기능 평가방법은 이[11]가 이용한 방법과 같이 Harris[18] 방법및 d'Aubigne와 Postel[12] 방법이 있으나 저자는 d'Aubigne와 Postel[12]방법을 이용하였으며, 수술환자의 수술후 현재상태를 설문한 것으로 평가하였

다 (Table 6) d'Aubigne와 Postel[12]방법은 pain, mobility 및 gait를 각각 6점으로 계산하여 18점 만점으로 산출하였으며 Table 7에서 보는 바와 같이 d'Aubigne와 Postel방법에 의하면 10.0점에서 15.8점으로 5.8점의 개선을 보였다(Table 7).

저자의 경우 원인 질환에 따른 기능평가는 곤란하였으나 Müller형의 사용예에서 유의하여 관찰중이다.

Ⅳ. 고 안

고관절 전치환 성형술은 1938년 Wiles[26]에 의하여 처음 시도된 이래 Charnley[10], Mckee[21], Müller[20]등에 의하여 성공적으로 발전 되었다. 특히 Charnley[11]는 methylmethacrylate골 세멘트를 사용하여 골 부착에 성공하였으며 고농도의 polyethylene과 직경이 22㎜의 작은 골두형 금속 prosthesis로 implant의 해리와 마모(wear)를 극소화 하려고 시도하였다. 또한 Muller[20]는 골두의 직경이 32㎜의 것으로 안정성을 향상시켰으며, 경부의 길이가 다양하며 대전자 절골술이 외전근의 장력(abductor tension) 및 lateral lever arm의 유지와 하지길이의 교정이 용이하도록 되어있고 후방탈구없이 110°까지 고관절을 굴곡시킬수 있도록 고안하여 사용하게 되었다. 이리하여 Eftekhar[14], Evanski[15] 등의 보고에 의하면 90%이상의 술후 동통해소, 운동회복과 기능향상이 있었다고 보고하고 있고, 우리나라에서도 김[4], 장[5], 유[6]등의 보고가 있고 근래에는 실패한 고관절 성형에 대한 재수술에서도 상당한 효과가 있는 기술이 발전되었다. 그러나 수술후 동반되는 합병증, 특히 추구기간이 길어짐에 따라 빈도가 많아지는 loosening과 외골형성문제등의 미해결점이 아직도 많이 남아있다. Coventry[13]와 Evarts[16]에 의하면 노년기의 퇴행성 관절염과 성인의 류마티스성 관절염이 가장 적당한 적응증이 된다고 하였고 Eftekhar[14]및 Evarts[16]등은 이외에도 대퇴경부및 비구의 골절후 합병증, 선천성 고관절 탈구, 무혈성 대퇴골두 괴사, 양성골종양, Legg-Perthes 병, endoprosthesis및 cup arthroplasty의 실패등에서도 적응증이 된다고 하였으며 Smith[24]등은 수술적 금기로 고관절 감염이 있거나 감염병력이 있는 경우를 지적하였다. 그러나 근래에는 Hardinge[17]등은 화농성및 결핵성 고관절염이 있은후에 수술하여 보고한 바 있으며, 감염소실의 확증이 있을때 수술대상이 된다고 하였다.

저자의 경우 대부분 무혈성 골두괴사증(18례)으로 67%를 차지하고 있으며 기타는 소수의 증례에서만 경험하였는데 주로 무혈성 대퇴골두 괴사증을 선택수술한 바이다.

수술 수기중 Charnley[10], Eftekhar[14]및 Bergstrom[5]등은 대전자 절골술을 시행하였으며, Müller, Mckee는 대전자 절골술을 시행하지 않았다.

Evarts[16]와 Harris[18]등은 대전자 절골술을 시행하지 않을 경우의 장점을 1)혈액손실의 감소 2) 수술시간의 단축 3)조기보행 4)대전자부의 금속사 파열및 부전유합의 문제해결등을 열거하여 대전자부 절골술을 하지 않고 수술실적을 발표한 바있다.

저자의 경우는 전례에서 대전자 절골술을 시도하였다. Amstutz[7]와 Thomson[25]등은 대전자부의 절골술 합병증이 많이 일어난다고 하였고 절골술의 적응증으로는 이전에 고관절 수술에 실패한 경우와 30° 이상의 굴곡고정이나 10° 이상의 외회전고정이 있는 경우등을 지적하고 있다.

대전자 절골술을 시행한 예에서 합병증으로 painful bursitis의 빈도가 높다고 Sledge[23]가 보고한 바 있고 Charnley[12] Murray[22] 등은 2.7%에서 9.9%의 빈도를 언급하였고 Bergstrom[9] 은 3.2%에서 발생한다고 하였는데 저자의 경우 3례에서 있었고 또 3례의 wire breakage가 있었다. 다음은 창상감염 문제로 표재성 창상감염은 큰문제가 되지 않으나 심부 창상감염은 가장 심각한 문제로 발생빈도는 Eftekhar[14] 및 Coventry[13]와 Murray[22]의 보고를 보면 0.4%에서 17%까지 보고되어 있으며 일단 심부감염등이 생기면 salvage의 수술인 girdle stone operation등을 시행하여야만 한다. 그러므로 최대한으로 감염율을 감소시키기 위해 Charnley[12]는 철저한 멸균조작과 공기정화법 (air cleansing system)으로 7-9%의 감염빈도에서 1%로 감소시켰다고 보고하였다.

저자의 창상감염의 경우를 보면 표재성인 감염이 2례로써 큰 문제 된 것은 없었고 1례에서 조기 심부창상감염이 있었으나 다행히 관절강내 감염은 없어 쉽게 항생제 투여등으로 치료되어 위기를 면하였다.

심부감염을 예방하기 위하여 수술전후 항생제 사용을 강력하게 시행하였는데 Coventry[13]는 수술전야에 methicilline 1.0Gm,수술후 3일동안 하루 4회 1.0Gm씩 정맥주입하는 방법을 추천한 바있다.

저자는 cephalosporine계 항생제를 사용하였다.

다음은 인공관절의 가장 큰 비율을 차지하고 있는 해리(loosening)문제인데 Wilson[27]은 기술적 문제, 골 세멘트 혹은 polymer와 조직간의 반응, reaming의 질못, 부족한 골 시멘트의 충진등이 원인이 된다고 하였으며 Marmor[19]는 체중비대도 관계된다고 하였다 저자의 경우는 추구기간이 적은 관계로 해리로 인하여 문제가 되어 재수술을 시도한 예는 없었다. Charnley[10] Evanski[15]등은 마모에 대하여 10년에 평균 1.2㎜씩 마

로한다고 한바있다 Müller에 의하면 고관절 전치환 성형술의 실패는 1년에 1%씩 증가하며 10년이 경과하면 0%의 합병증이 예상된다고 지적한 바있어 고관절 치환술의 합병증은 시간 경과에 비례함을 보여주고 있다.

술후 고관절의 기능평가는 여러가지 있으나 그중 대표적인 예는 Harris[18]방법과 d'Aubigne와 Postel[12]방법이 있다. Harris방법은 동통과 기능을 중요시 하였고 d'Aubigne와 Postel방법은 동통, 운동범위및 보행을 각각 6점씩 계산하였으며 수술후 경과 평가는 Evanski, Vaugh[15]등은 90% 이상에서 호전되었다고 하였고 김[ ], 장[5]등은 수술전 평균 55.3점에서 수술후 88.2점으로 32.9점의 개선을 보였다고 하였고 d'Aubigne와 Postel방법으로 11.2점에서 15.8점으로 4.6점의 개선을 보였다고 하였다.

저자의 경우도 d'Aubigne와 Postel 방법으로 10.0점에서 15.8점으로 5.8점의 개선을 보인 것으로 나타났다. 이것은 아직 관찰기간이 오래되지 않은 상태이어서 좋은 결과를 나타낸 것으로 생각한다.

끝으로 전치환 성형술은 원격추구가 중요시 됨으로 환자와 대화가 충분히 있어야 하고 철저한 교육과 병록의 기록이 있어야 하며 환자 선택에 세심한 주의를 갖도록 하여야 할 것이다.

V. 결 론

저자는 1978년 1월부터 1982년 1월까지 인공 고관절 전치환술을 시행한 30명의 환자중 원격추시가 가능했던 환자의 27례에 대한 추시관찰과 조사검토를 하여 다음과 같은 결론을 얻었다.

1. 추시가능했던 기간은 8개월에서 4년까지로 평균 1년 8개월이었다.

2. 환자의 연령및 성별분포는 남자가 17명 여자가 10명으로 남자가 81%였고 연령은 최저 26세에서 최고 69세로 평균년령은 47세 였다.

3. 질환의 원인별로는 무혈성 대퇴골두괴사인 환자가 18예로 67%였고 원발성인 퇴행성 관절증례는 경험하지 않았다.

4. Müller형의 인공관절을 주로 사용하였으며 저자는 추구가능했던 환자 전례에서 대퇴 대전자부 절골술을 시행하였다.

5. 수술후 합병증으로서 1명서 수술후 폐염으로 위험을 면한 환자외에, 특이한 것은 대전자부위의 painful bursitis가 있어 동통을 호소하는 환자가 3례 있었다. 그밖에 비구부위의 골 천공으로 골반강내로 골 세멘트의 유출이 있었던 환자가 3례 있었다. 대전자 절골술의 적응증을 잘 선택하도록 하면 이런 합병증은 감소시킬 수 있다고 결론을 보았다.

6. 고관절 전치환 성형술로써 고관절 기능회복의 평가는 d'Aubigne와 postel의 방법으로 볼때 술전 10.0점에서 수술후 15.8점으로 5.8점의 호전을 보였다.

REFERENCES

1) 이덕용 : 고관절 기능 평가방법. 대한 정형외과 학회 잡지, 제8권, 제 *3*호 : *191, 1973.*

2) 고철언, 김영용 : 저마찰 고관절 전치환술 시술에 있어서 대전자부 골융합 부전에 관한 검토. 대한정형외과학회지 잡지, 제 *8*권, 제 *3*호 : *196, 1973.*

3) 김광희, 김성준, 오승환, 위성민 : 고관절 전치환 성형술. 대한정형외과학회 잡지, 제 *11*권, 제 *2*호 : *143-151, 1976.*

4) 김명호, 이덕용 : 고관절 전치환 성형술. 대한정형외과학회 잡지, 제11권 제 *4*호 : *615-630, 1976.*

5) 장관환, 오인석, 김영민 : 고관절 전치환 성형술의 추시. 대한정형외과학회잡지, 제 *15*권, 제 *3*호 : *422-434, 1980.*

6) 유총일, 박종호 : 고관절 전치환 성형술에 대한 임상적 고찰. 대한정형외과학회잡지, 제 *17*권, 제 *4*호 : *649-659, 1982.*

7) Amstutz, H.C. and Maki, S. : *Complication of Trochanteric Osteotomy in Total Hip Replacement, J. Bone and Joint Surg., 60-A:214, 1978.*

8) Carlsson, A.S. : *351 Total Hip Replacements according to Charnley. Acta. Orthop. Scand. 52:339, 1981.*

9) Bergstrom, B., Person, B.m. : *Complication after Total Hip Arthroplasty. Clin. Orthop., 95:91, 1973*

10) Charnley, J. : *Total Hip Replacement by Low Friction arthroplasty. Clin. Orthop., 72:7, 1970.*

11) Charnley, J. and Turner R. J. : *Total Hip Replacement using Methylmethacrylate Cement. Clin. Orthop., 95:231, 1973.*

12) Charnley, J. : *Low Friction Arthroplasty of the Hip long term clinical results. Springe-Verlag, New York, 41-65, 1979.*

13) Coventry, M.B., Beckenbaugh R.D. : *2012 Total Hip arthroplasties; A study of Post Operative Course and early Complication. J. Bone and Joint Surg., 56-A: 273, 1974.*

14) Eftekhar, N.S. and Stinchfielf, F.E. : *Experience with Low Friction Arthroplasty a statistical review of early results and complication. Clin. Orthop., 95: 60, 1973.*

15) Evanski P.M., Waugh T.R. and Orothino, C.F. : *Total Hip Replacement with the Charnley Prosthesis. Clin. Orthop., 95:69, 1973.*

16) Evarts, C.M. : *The surgical technique of Total Hip Arthroplasty. Orthop. Clin. North Am., 4(2): 449, 1973.*

17) Hardinge, K. : *Low Friction Arthroplasty for healed Septic and Tuberculous Arthritis. J. Bone and Joint Surg., 61-B: 144. 1979.*

18) Harris, W.H.Z. : *A new approach to Total Hip Replacement without Osteotomy of the greater trochanter. Clin. Orthop., 106:19, 1975.*

19) Marmor, L. : *Femoral loosening in Total Hip Replacement. Clin. Orthop., 121:116, 1976.*

20) Müller, M.E. : *Late Complication of Total Hip Replacement. The Hip Proceeding of the Second open scientifics meeting of the hip Society, St. Louis, C.V. Mosby Co., 319-327, 1974.*

21) Mckee, G.K. and Watson Farrar, J. : *Replacement of Arthritic Hip by Mckee Farrar Prosthesis. J. Bone an Joint Surg., 48-B:245, 1966.*

22) Murray, W.R. : *Results in Patients in Total Hi Replacement. Clin. Orthop., 95:80, 1973.*

23) Sledge, C.B. : *Discussion; Osteotomy of the greate trochanter. In the hip Society; The hip procedings c the Second Open Scientific Meeting of the Hip Societ St. Louis, C.V. Mosby CO., 247-250, 1977.*

24) Smith, R.E. and Turner R.J. : *Total Hip Replac ment Using Methylemthacrylate Cement. Clin. O thop., 95:231, 1973.*

25) Thompson, R.C. and Culver, J.E., : *The Role c Trochanteric osteotomy in Total Hip Replacemen Clin. Orthop., 106: 102, 1975*

26) Wiles, P.W. : *The Surgery of the Osteoarthritic hip British J. Surg., 45:488, 1958.*

27) Wilson, J.N. and Scales. J.T. : *Loosening of the Tota Hip Replacement with Cement Fixation. Clin Orthop., 72: 145, 1970.*