

# 언어의 기능적 자기공명영상: 자극방법에 따른 활성화와 편재화의 차이

유재욱<sup>2</sup> · 조재민<sup>1</sup> · 최호철<sup>1</sup> · 박미정<sup>1</sup> · 최혜영<sup>1</sup> · 김지은<sup>1</sup> · 한 헌<sup>3</sup> · 김삼수<sup>3</sup> · 전용환<sup>3</sup> · 강현수<sup>4</sup>

**목적 :** 시각과 청각을 통한 단어생성과제를 이용하여 언어의 기능적 자기공명영상을 얻고, 자극을 제시한 방법에 따라 활성화되는 뇌영역이나 편재화 차이가 있는 지를 알아보고자 하였다.

**대상 및 방법 :** 정상성인 남자 8명을 대상으로 하였고 모두 오른손잡이었다. 단어생성과제를 사용하여 언어기능의 활성화를 유도 하였고, 시각과제와 청각과제를 시행하였다. 과제별로 합산된 평균 활성화지도를 얻었고 신호의 유의수준은  $p < 0.05$ 로 하였다. 각 과제별로 나타난 활성화영역을 시각적, 통계학적 방법으로 비교 분석 하였다.

**결과 :** 시각과제와 청각과제 모두에서 좌측이 우세한 활성화 신호가 나타났으며, 시각과제에서 편재화가 약간 우세하였다. 전두엽(Broca영역, 전운동영역, 보조운동영역)과 좌측 후측두엽은 두 과제에서 공통적으로 활성화가 나타났다. 청각과제에서는 광범위한 양측 측두엽의 활성화가 있었으며, 시각과제에서는 양측 후두엽과 두정엽의 활성화가 나타났다.

**결론 :** 자극과 관계없이 공통적으로 활성화된 영역은 언어의 핵심 영역으로, 자극과제별로 다르게 나타난 부분은 자극의 인지와 처리과정에 따른 활성화로 생각된다. 시각과제는 청각과제에 비해 편재화된 활성화를 얻을 수 있었으며 언어의 기능영상에 있어 유용한 방법으로 생각한다.

## 서 론

언어는 정보교환에 필수적인 뇌기능이며, 의미를 담은 소리나 기호를 이용하여 외부자극에 대한 정보를 수용하고 자신의 사고를 표현하게 된다. 언어를 사용하기 위해서는 청각과 시각을 통한 감각기능, 운동성 출력기능 외에도 적절한 기억을 포함한 여러 인지기능이 필요하게 된다.

언어와 관련된 연구는 크게 신경학적 모델(neurological model)과 인지모델(cognitive model)을 중심으로 진행되어 왔다. 신경학적 모델은 19세기 후반 Broca, Wernicke 등이 좌측 전두엽의 손상을 받은 환자는 운동성 실어증(motor aphasia)을, 좌측 후측두엽의 손상을 받은 환자는 수용성 실어

증(sensory aphasia)을 나타냄을 보고한 병소결손연구(lesion-deficit study)로 부터 시작되었다. 신경학적 모델은 언어의 세부기능은 각기 다른 뇌부위에서 담당하며 특정 부위의 손상을 받으면 그 기능이 소실됨을 이용하는 연구방법으로, 전극삽입 등을 이용한 전기생리학적 연구방법도 신경학적 모델에 기초를 둔 연구방법이다. 신경학적 모델을 이용한 연구를 통해 언어의 생성과 이해는 다른 뇌 부위에서 이루어 지며, 주어진 자극의 종류에 따라 다른 부위의 대뇌가 관여함을 알게 되었다(1-6).

언어기능의 다른 연구 방법으로는 인지모델을 이용하는 방법이 있다. 인지모델은 신경학적 모델로 설명하기 어려운 증상을 나타내는 여러 환자의 증상을 설명하기 위해 시작되었으며, 증상과 연관된 언어의 여러 기능을 세분하고 이들 세부 기능간의

대한자기공명의과학회지 15:130-138(2011)

<sup>1</sup>경상대학교 의학전문대학원 영상의학교실

<sup>2</sup>삼성서울병원 영상의학과

<sup>3</sup>강원대학교 의과대학 영상의학교실

<sup>4</sup>울지대학교 보건과학대학 방사선학과

접 수 : 2011년 6월 29일, 수 정 : 2011년 7월 25일, 채 택 : 2011년 8월 18일

통신저자 : 조재민, (660-702) 진주시 칠암동 90, 경상대학교 의학전문대학원 영상의학교실

Tel. (055) 750-8211 Fax. (055) 758-1568 E-mail: jmcho@gnu.ac.kr

연관관계를 도식화 방법으로 20세기 이후 인지모델을 이용한 연구가 활발히 진행되어 왔다(7-9). 예를 들어 난독증 환자는 새로운 단어는 읽을 수 있으나 불규칙한 단어는 읽지 못하는 유형과 익숙한 불규칙한 단어는 읽을 수 있으나 새로운 단어를 읽지 못하는 두 가지 유형이 있는데, 기존의 신경학적 모델에서 설정된 Wernicke 영역과 Broca영역을 사용하는 단일 경로로는 두 유형의 난독증이 나타나는 현상을 설명하기 힘들다. 인지 모델에서는 읽기의 경로에는 신경학적 모델에서 설정된 경로 외에 다른 경로가 있을 것임을 주장한 바 있고, 최근의 연구에서 Wernicke영역을 거치지 않는 다른 경로가 있음이 간접적으로 증명되기도 하였다(10).

하지만, 기존의 신경학적 모델이나 인지 모델을 이용한 연구는 기능결손을 가진 환자를 대상으로 하기 때문에 연구대상에 제한이 있으며, 병소결손 연구의 경우 병소가 크고 여러 기능의 손실이 동반된 경우가 많아, 손상을 받은 부위와 기능결손 간의 정확한 연결이 어려운 경우가 있고, 기능결손이 그 기능을 담당하는 중요영역의 손상에 의한 것인지 아니면 중요영역간의 연결 부위에 손상을 받아 기능결손이 생긴 것인지 구분하기 어려운 단점이 있다. 인지 모델의 경우 환자에서 나타나는 여러 기능결손을 세부 기능으로 나누어 환자의 증상을 잘 설명하는 장점이 있으나 각 세부기능과 연관된 대뇌부위에 대한 해부학적 정보가 부족하다는 단점이 있다.

최근 비침습적으로 여러 뇌기능을 영상화 할 수 있는 기능적 자기공명영상(functional magnetic resonance imaging, 이하 fMRI)이 개발됨에 따라 fMRI를 이용한 언어기능의 영상화에 대한 연구가 활발히 보고되고 있다(11-16). fMRI를 이용한 언어기능의 연구는 기존의 연구방법과는 달리 기능 결손이 없는 정상인을 대상으로 시행할 수 있으며, 병소가 없는 부위의 기능을 함께 평가할 수 있고, 자기공명영상(magnetic resonance imaging, 이하 MRI)을 이용하여 정확한 해부학적 정보를 알 수 있다는 장점이 있어 언어의 기초연구나 임상적용의 범위가 더욱 증가할 것으로 생각된다.

하지만 언어의 fMRI에서 fMRI를 얻기 위한 자극과제, 영상 획득방법, 분석방법 등은 아직까지 표준화 되어 있지 않아 연구자에 따라 다양한 방법이 사용되고 있으며, fMRI에서 어떤 과제나 자극 방법이 언어기능의 영상화에 가장 적합한 지는 알려져 있지 않다. 언어의 fMRI에서 언어기능의 활성화를 유도하기 위해 언어와 연관된 자극과제를 사용하게 되는데 지금까지 음절이나 단어를 제시하고 이와 연관된 단어를 생각해 내는 단어생성과제, 주어진 단어의 여러 특성에 대한 판단을 요구하는 판단과제, 주어진 자극을 읽거나 따라 말하게 하는 과제, 주어진 그림의 이름을 말하게 하는 그림명명과제 등의 여러 자극과제가 다양하게 사용되고 있으며, 과제와 연관된 자극을 제시하는 방법으로 눈으로 글자나 그림을 보게 하는 시각적 방법과 소리로 들려주는 청각을 이용하는 방법이 모두 사용되고 있다. 기존의 연구에서 언어와 연관되어 활성화 신호가 나타난 부위나 활성화의 정도는 사용한 과제나 자극제시 방법에 따라 다양하며 이는

사용한 자극과제나 자극제시 방법의 차이에 따른 것으로 해석되고 있으며(12), 사용한 과제나 자극의 방법에 따라 어떠한 차이가 있는 지에 대한 보고는 많지 않다. 국내에서는 유 등(16)이 시각적 자극을 사용한 단어생성과제와 판단과제를 비교하여 단어생성과제를 이용한 경우 활성화 신호가 많음을 보고한 바 있고, 유 등(17)은 단어생성과제를 이용하여 시각과제와 청각과제에서 운동성 언어중추의 활성화는 큰 차이가 없음을 보고한 적이 있으나 이들의 연구는 전두엽에 국한 되어 수행되었다.

단어생성과제는 Petersen 등(18)이 PET을 이용한 기능적 영상에 처음 사용한 이후 PET이나 fMRI를 이용한 언어 기능의 연구에서 가장 널리 사용되고 있는 자극 과제이며, 기존의 연구에서 오른손 잡이의 경우 대뇌의 여러 부위에 좌측이 우세한 활성화를 유도함이 보고되어 있다(12,16). 본 연구에서는 단어생성과제를 시각과 청각을 이용하여 제시하고, 시각과제와 청각과제에서 유도되는 활성화 영역이나 활성화 신호의 편재화에 차이가 있는 지를 알아보려고 하였다.

## 대상 및 방법

### 1. 대상

대학 재학 이상의 학력을 가진 정상 성인 남자 8명(19~28세: 평균 24.3세)을 대상으로 하였고, 특별한 과거 병력이나 신경학적 이상 소견은 없었다. 신경심리검사(19)를 이용하여 손잡이를 결정하였고 모두 오른손잡이었다.

### 2. 자기공명영상

MRI는 1.5T 초전도 자기공명영상장치(GE medical system, Signa, Milwaukee, USA)를 사용하였다. fMRI는 echo planar image (이하 EPI)-BOLD (blood oxygen level dependent) 기법(Interleaved gradient echo single shot EPI, TR/TE 3000/60 msec, 숙임각(flip angle) 90°, 화소 64×64, 절편두께 5 mm, FOV 24 cm)을 이용하였고, 전교련(anterior commissure)과 후교련(posterior commissure)을 연장한 선을 기준으로 20개의 횡단면으로 구성된 체적 영상을 얻었으며 가능한 한 모든 대뇌가 포함되도록 조정하였다. 자극과제는 2번의 활성기와 3번의 휴식기로 구성되었으며, 각 휴식기와 활성기에 10회의 체적 영상을 3초 간격으로 얻었으며, 각 휴식기와 활성기의 영상획득시간은 30초였다(Fig. 1). EPI 영상이 평형기(equilibrium state)를 이루기 전의 높은 신호를 보정하기 위해 12초 간(4회) 모조영상(dummy scan)을 fMRI를 얻기 전에 추가로 얻었으며 모조영상을 포함한 총 영상획득은 162초가 소요되었다(Fig. 1). 모조영상은 이후 영상 분석에서 제외하였다. fMRI를 얻기 전에 동일한 위치에서 T1-강조영상(TR/TE 417/9 msec, 화소 256×256, 절편두께 5 mm, FOV 24 cm)을 언어 해부학적 영상으로 사용하였다.

### 3. 자극과제

fMRI의 활성화에 언어의 활성화를 유도하기 위해 단어생성 과제를 사용하였다. 각 과제는 2번의 활성화와 3번의 휴식기로 구성하였으며 활성화에는 매 3초마다 새로운 음절을 제시하고 같은 음절로 시작하는 명사를 최대한 많이 생각해 내어 속으로 말하게 하였다(예: 기 --> 기차, 기린 .....). 실험을 시작하기 전 대상자에게 과제의 수행방법에 대하여 미리 설명하고 연습하도록 하였고, 대상 중 4명은 청각과제를 먼저 수행하고, 4명은 시각과제를 먼저 수행하도록 하여 과제간 선행효과를 균형화하도록 하였다.

시각과제의 경우 자극은 MRI 촬영실 안에 반투명 화면의 스크린을 설치하고 MRI 조정실에서 퍼스널 컴퓨터와 LCD 프로젝터를 이용하여 촬영실 안의 스크린에 제시하였고, 피험자는 두부코일(head coil) 내에 부착된 거울을 통해 스크린에 제시된 자극을 볼 수 있도록 하였다. 실험 시작 전에 스크린이 최대한 보이도록 거울의 각도를 조정하였고, 피험자의 시력이 문제되는 경우 금속성 물질을 제거한 안경을 사용하여 시력을 보정하였다. 청각과제는 MRI촬영실에서 사용할 수 있게 자체 제작한 스피커 시스템에 연결된 헤드폰을 사용하였고, 자극은 MRI 조정실 내에 위치한 음향 시설을 이용하였다.

시각과제의 휴식기에는 화면의 중앙에 있는 십자모양을 주시하게 하였고, 청각과제의 경우 스캐너의 소음에 집중하고 가능한 다른 생각을 배제하도록 하여 일차 감각영역과 연관된 활성화의 감산을 시도하였다.

### 4. 영상후처리와 분석

#### 1) 영상후처리

얻어진 데이터의 영상후처리는 퍼스널 컴퓨터로 옮겨온 뒤 아날라이즈(analyze) 파일 형식으로 변환 한 후 fMRI 분석 소프트웨어인 Statistical parametric mapping 프로그램(SPM 99, MRC Cyclotron Unit, London, UK)을 이용하여 분석하였다. 모조영상을 제외한 50개의 체적영상을 SPM 99에서 제

공하는 재정렬(realignment) 기능을 이용하여 첫 번째 영상을 기준으로 하여 움직임을 보정하였고, 재정렬된 fMRI data의 평균 체적영상과 해부학적 영상(T1-강조영상)을 비교하여 상관정립(coregister)을 시행하였다. 상관정립이 된 fMRI data와 해부학적 영상은 각 개인의 해부학적 차이를 교정하기 위해 SPM 99에서 제공하는 표준영상을 이용하여 정상화(normalization) 하였다. 보정되지 않은 뇌피질의 차이를 극복하기 위하여 8 mm의 FWHM (full width at half maximum)을 갖는 3차원 가우시안 커널(Gaussian kernel)을 중첩하여 편평화(smoothing) 하였다.

#### 2) fMRI의 분석

준비가 된 fMRI 데이터의 통계분석은 box-car 모델(modified box-car model)을 이용하여 디자인 한 후 선형분석(linear regression analysis)을 시행 하였다. 화소단위의 t-test를 시행하여 활성화 지도(statistical parametric mapping)를 얻었고 유의수준 0.05의 corrected p-value를 사용하였다. 얻어진 활성화 지도는 정상화(normalization)된 T1 강조영상 또는 SPM 99에서 제공하는 3차원 모형에 중첩하여 최종 활성화 영상을 얻었다.

각 과제별로 공간적 정상화(spatial normalization)된 데이터를 이용하여 그룹 분석을 시행하였고, 유의수준 0.05의 corrected p-value를 기준으로 활성화 영상을 얻었다. 얻어진 활성화 영상은 SPM 99에서 제공하는 3차원 모형에 중첩하여 과제별 평균 활성화 영상을 얻었다. 과제별 차이를 통계학적으로 분석하기 위해 두 과제간의 통계학적 감산을 함께 시행하였다.

평균 활성화 영상을 기준으로 과제별로 나타난 활성화 영역을 분석하였고, 활성화 신호가 나타난 부위나 활성화 신호의 편재화에 차이가 있는 지를 육안적으로 분석하였다.

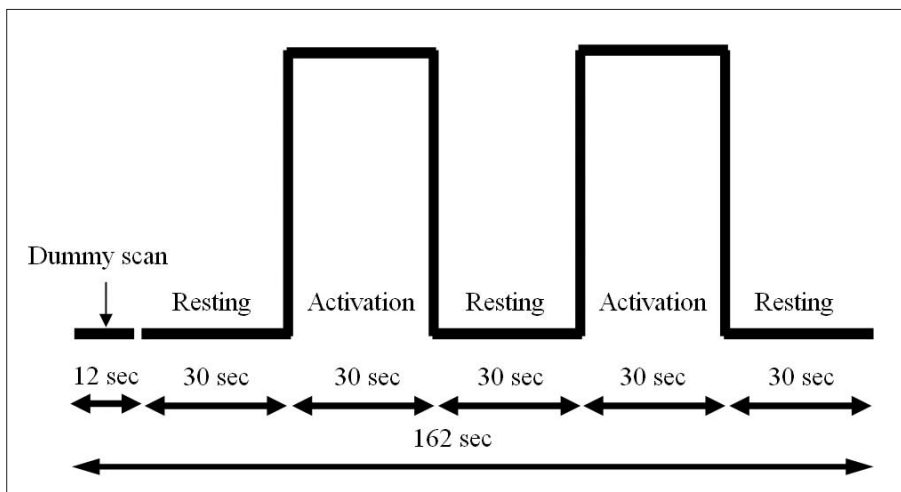


Fig. 1. Diagram of fMRI acquisition.



## 결 과

### 1. 시각과제에서 나타난 활성화 영역(Fig. 2)

시각과제를 이용한 fMRI에서 양측 반구의 여러 부위에서 활성화 신호가 나타났으며 활성화 신호는 좌측이 우세하였다. 전두엽에서는 하전두회(Brodmann's area, BA 44, 45), 중전두회(BA 46), 운동영역, 전운동영역과 보조운동영역(Supplementary motor area; BA 4, 6)에서 활성화 신호가 나타났다. Broca 영역으로 알려진 하전두회의 활성화는 좌우 반구에 차이가 있었다. 덮개부(opercular part, BA 44)의 활성화는 양측에서 나타났으나 세모부분(triangular part, BA

45)의 활성화는 좌측에서만 나타났고 앞쪽으로 중전두회의 전전두피질(BA 46)과 연결되었다. 두정엽에서는 하두정엽(inferior parietal lobule)과 각회(BA 39), 상연회(BA 40)에서 활성화 신호가 나타났고, 상연회의 활성화는 좌반구에서만 나타났다. 측두엽에서는 좌측 후중측두회(BA 21)에서 활성화가 나타났다. 후두엽(BA 17, 18, 19)에 양측성으로 활성화 신호가 나타났으며 우측이 우세하였다.

### 2. 청각과제에서 나타난 활성화 영역(Fig. 3)

청각과제를 이용한 fMRI에서도 양측 반구의 여러 부위에서 활성화 신호가 나타났으며 좌반구의 활성화가 우세하였다. 전두

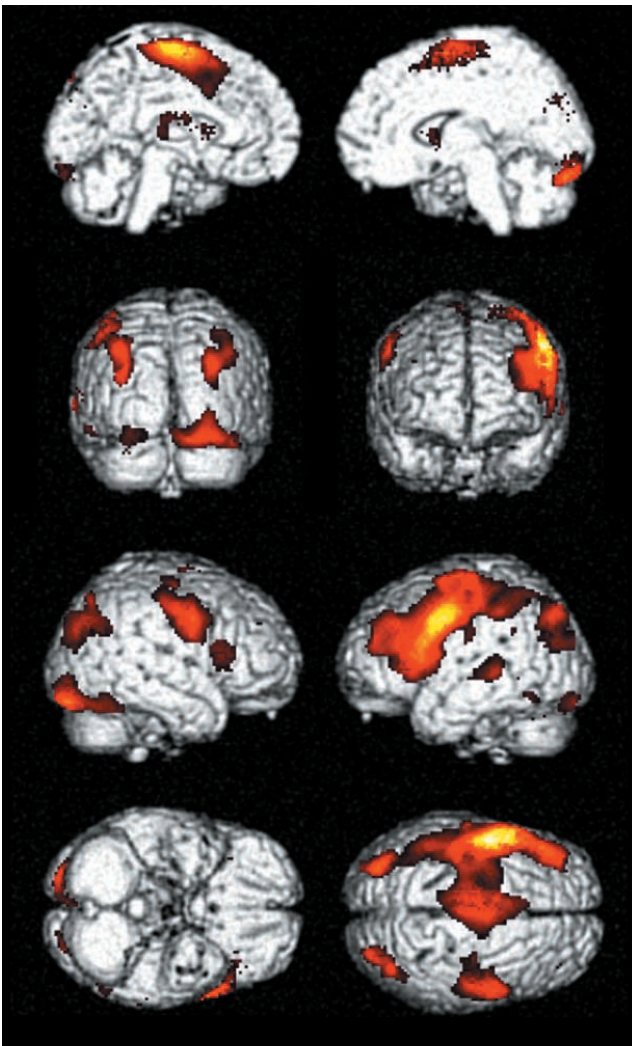


Fig. 2. Average activation maps of visual word generation task rendered on template brain (8 data were group). Left dominant activation is seen in the inferior frontal gyrus, premotor, supplementary motor areas, both angular gyri, and both occipital lobes. Temporal activation is demonstrated in the middle temporal gyrus.

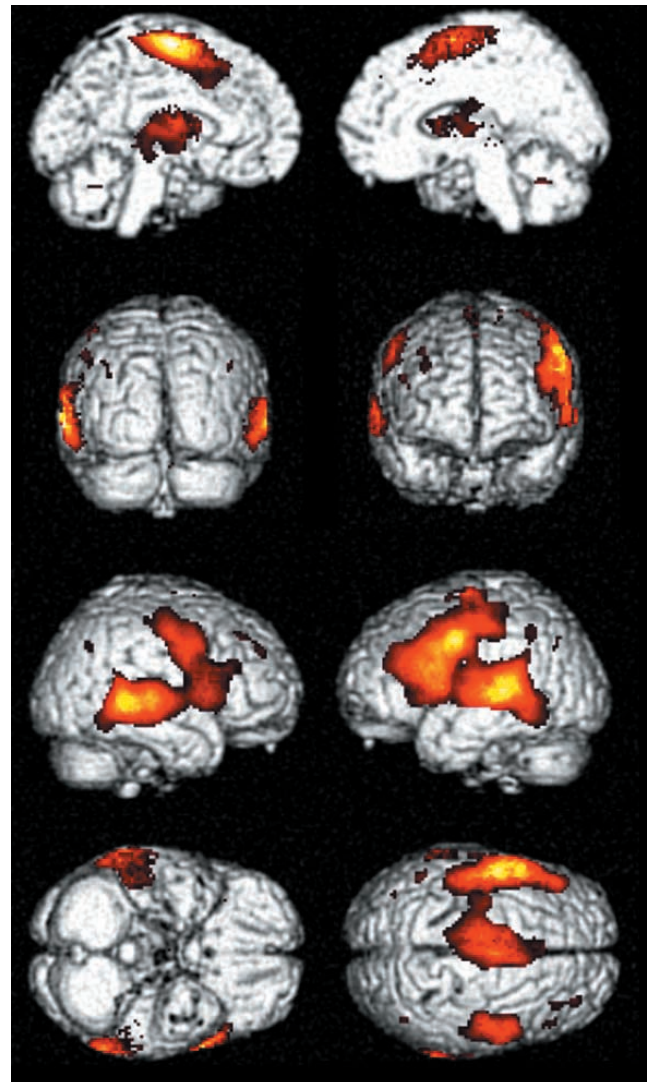


Fig. 3. Average activation maps of auditory word generation task rendered on template brain (8 data were group). Frontal activations are similar to those of the visual task (Fig. 2). Extensive temporal activations encompass superior, posterior middle and inferior temporal gyri are noted. Left dominance is less prominent than visual task.

엽에서는 하전두회(BA 44, 45), 중전두회(BA 46), 운동영역, 전운동영역과 보조운동영역(BA 4, 6)에서 활성화 신호가 나타났다. 청각과제에서도 시각과제와 비슷하게 양측성으로 Broca 영역의 활성화가 나타났으며, 덮개부의 활성화는 양측성으로 나타났다지만 세모부분(triangular part, BA 45)의 활성화는 좌측에서만 나타났다. 양측 측두엽에 광범위한 활성화가 나타났으며 좌측이 우측에 비해 우세하였다. 활성화 신호는 상측두회(BA 41, 42)에서, 중측두회(BA 21, 22), 하측두회(BA 37)까지 연장되었다. 두정엽과 후두엽에서는 의미 있는 활성화 신호가 없었다.

### 3. 시각과제와 청각과제의 비교

전두엽과 좌측 중측두회의 활성화는 두 과제에서 공통적으로 나타났다. 전두엽에서 공통적인 활성화는 하전두회, 중전두회, 운동영역, 전운동영역과 보조운동영역에서 나타났고, 활성화가 나타난 부위는 두 과제 사이에 큰 차이가 없었으나 시각과제가 청각과제에 비해 좌측으로 편재화 되어 나타났다. 청각과제에서는 광범위한 양측 측두엽 활성화가 특징적으로 나타났으며, 시각과제에서는 좌측 후측두회에서만 활성화 신호가 나타났다.

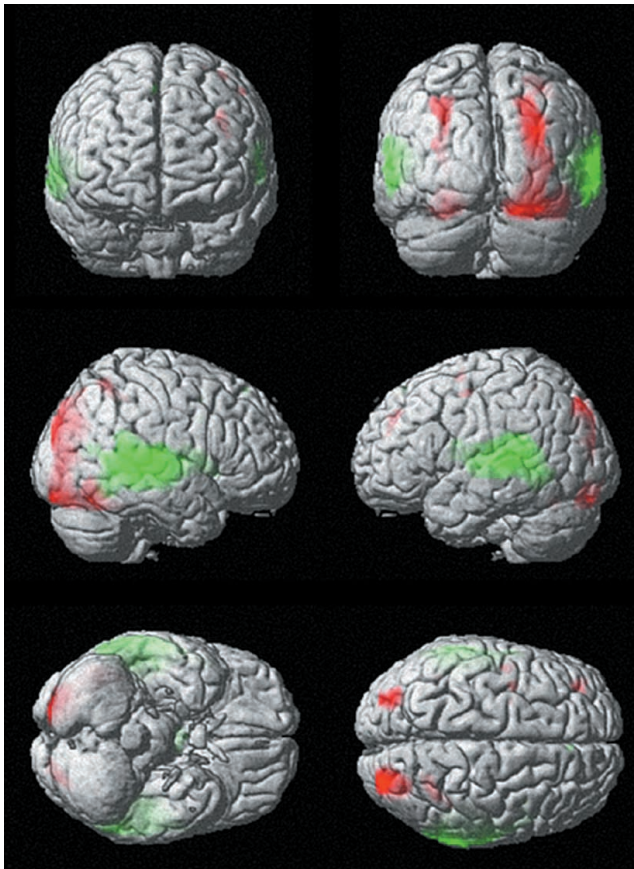


Fig. 4. Activation maps of task difference for the visual and auditory task. Red indicates significantly more activation in the visual task.

양측 후두엽, 두정엽구, 각회, 좌측 상연회의 활성화는 시각적 과제에서만 나타났다.

통계학적으로 시각과제에서 청각과제를 감산한 영상이나 청각과제에서 시각과제를 감산하여 얻은 활성화 영상(Fig. 4)에서도 육안 비교와 비슷한 결과를 나타내었다.

## 고 찰

본 연구에서 두 가지 자극과제를 이용하여 fMRI를 시행하였을 때 자극을 제시하는 방법에 따라 다른 패턴의 활성화가 나타났고, 주어진 자극의 종류에 따라 다른 부위의 대뇌가 관여함을 확인할 수 있었다. 청각과제와 시각과제에서 활성화의 차이를 나타낸 부위(modality dependent area)는 주어진 자극의 인식이나 처리와 연관된 뇌영역으로 판단된다. 과제별로 특징적으로 나타난 측두엽, 후두엽, 두정엽의 활성화는 주어진 음절이나 소리의 처리와 연관된 1차 및 2차 감각영역의 활성화로 생각된다. 본 연구에서는 휴식기에 스크린의 중앙에 있는 십자모양이나 스캐너의 소음에 집중하도록 하여 1차적인 자극의 인식에 따른 활성화의 감산을 시도하였는데, 활성화에 사용한 자극에 비하여 단순하며, 변화가 없고, 집중을 요구하는 정도에 차이가 많아 감각기능에 의한 활성화를 효과적으로 감산하지 못한 것으로 생각된다. 하지만 이들 영역이 손상을 받을 경우에도 언어기능의 손실이 동반되기 때문에 임상적으로는 언어기능의 핵심영역 못지 않게 중요한 부위로 생각된다. 또한, 기존의 연구에서 자극과 연관된 과제를 수행할 경우 자극과 관계없는 과제를 수행하는 경우와 비교하여 1차 또는 2차 감각영역의 활성화가 증가한다는 보고가 있으며(20), 감각영역과 중첩되어 시각적 또는 청각적 언어정보가 저장된다는 보고가 있어(18), 과제별로 활성화 신호가 달리 나타난 영역에도 언어기능의 핵심영역이 있을 수 있겠다. 청각과제에서 나타난 측두엽의 활성화는 좌측이 우세하였고 Wernicke영역으로 알려진 상측두회의 활성화를 포함하고 있어 언어의 중요중추가 포함되었을 가능성이 있겠으나 감각영역의 활성화와 구분은 어려웠다.

각회가 시각적 언어기능에 중요한 역할을 함은 잘 알려진 사실이다(2). 본 연구에서도 각회의 활성화는 시각과제에서만 나타나 시각적 언어기능과 보다 밀접한 관련이 있음을 확인할 수 있었다. 하지만 본 연구에서 나타난 각회의 활성화는 뒤쪽으로 두정엽구의 활성화와 접하여 있으며 양측성으로 나타나고 있어 언어중추 활성화의 가능성과 시각정보의 2차 처리과정에 따른 활성화의 가능성이 모두 있겠다.

두 과제에서 공통적으로 활성화 된 부위는 자극의 처리와는 관련이 적은 부위(modality independent area)로 언어기능의 보다 핵심적인 영역으로 생각되며 기존의 연구에서 언어의 핵심영역으로 알려진 Broca영역과 중측두엽이 포함되어 있었다. 두 과제에서 공통적으로 활성화가 나타난 부위는 전두엽이 대부분 이었다. 전두엽은 언어의 기능영상에서 가장 많은 활성화를 보이는 부분이며, 전두엽의 활성화는 언어의 출력기능 이



외에도 집중, 단기 기억, 적절한 단어의 기억 및 재생을 위한 계획 등 자극과제의 수행 또는 언어의 사용에 필요한 여러 기능과 연관된 것으로 해석되고 있다(12, 21-23). 두 과제 모두에서 외측에서는 Broca 영역으로 알려진 하전두회, 좌측 전전두피질과 전운동영역(BA 46, 6)의 활성화가 있었으며 이들 영역은 기존의 영상연구에서 자발적인 언어생성(willed action) 또는 작업기억(working memory)과 연관이 있는 부위로 보고 되어 있다(23, 24).

하전두회의 활성화는 양측성으로 나타났으며 운동성 언어중추로 알려진 Broca 영역과 일치하였다. 덮개부(BA 44)의 활성화는 양측에서 나타났으나 삼각부의 활성화는 좌측에서만 나타났고 앞쪽으로 전전두피질(BA 46)과 연결되어 나타났는데, 시각과제와 청각과제 모두에서 비슷한 경향을 나타내었다. 최근 기능적 영상에서 Broca 영역은 언어의 출력기능 외에도 단어의 연관관계나 의미와도 밀접한 관련이 있으며, Broca 영역 내에 위치에 따라 다른 기능을 가지고 있음이 보고된 바 있다. 뒤쪽에 위치하며 운동영역과 인접한 덮개부는 기본적인 언어 출력과 연관이 있는 것으로 설명되고 있으며, 들려준 단어를 따라 말하거나(repetition) 보여준 단어를 읽는 과제(reading)를 수행한 기능영상 연구에서 덮개부의 양측성 활성화가 나타나지만 삼각부의 활성화는 없다는 것이 보고되어 있다(25, 26). 덮개부의 앞쪽에 위치하는 삼각부는 주어진 단어와 연관이 있는 단어 목록을 만들거나 단어를 조합해 문장을 만드는 것과 연관이 있다는 보고가 있다(27-29). 본 연구에서 좌측에 나타난 덮개부의 활성화는 주어진 음절과 관련된 단어를 찾아내는 검색과정, 특히 어휘판단과정과 연관된 활성화로 생각할 수 있겠으며 기존의 연구와 일치된 결과로 생각된다. Carpentier 등(29)은 문장과제를 이용한 시각자극과 청각자극을 비교한 연구에서 삼각부는 청각과 시각과제 모두에서 덮개부는 시각과제에서만 나타남을 보고하면서 덮개부는 주어진 시각자극을 음운화 하는 데 관여하는 것으로 설명하였는데 본 연구에서 두 과제간에 덮개부 활성화의 차이는 없었다.

내측 전두엽에서는 두 과제 모두에서 SMA에서 활성화가 나타났는데 SMA의 활성화는 자발적인 언어생성의 시작과 연관이 있다고 알려져 있다(30, 31). 좌측 SMA의 활성화는 대상회전까지 연장되었는데 이 부위는 조건의 선택과 연관이 있는 것으로 알려져 있으며 연상과 관계 있는 언어의 기능영상에서도 활성화가 보고된 바 있다(27).

시각과제에서 측두엽의 활성화는 좌측 중측두회에서만 나타났고, 청각과제에서 두정엽의 활성화가 없어, 측두정엽에서 공통적으로 활성화가 나타난 영역은 예상보다 적었다. 최근의 병소결손연구는 기존의 이해중추로 알려진 Wernicke 영역에 비해 넓은 부위의 측두정엽이 언어의 이해기능과 연관되어 있음을 주장하고 있으나(32-34), 기능영상을 통한 연구에서는 사용한 과제나 방법에 따라 다양한 정도의 측두정엽 활성화가 보고되고 있다(35, 36). fMRI 연구에서 Wernicke 영역으로 생각하는 측두엽의 활성화는 신경학적 모델에서 도출된 상측두회보다는

상측두구와 인접한 중측두회의 활성화가 많은데(12, 13, 21) 본 연구에서 공통적인 활성화를 나타냈던 중측두회의 활성화 부위는 기존의 연구와 일치하는 부위로 생각된다.

측두정엽의 활성화가 적은 것은 사용한 과제의 특성과 연관이 있는 것으로 생각된다. fMRI에서 측두정엽의 활성화는 단어 간의 연관성이나 특정 범주의 기억을 검색해야 하는 경우 증가하는 것으로 보고되어 있다. 단어생성과제의 사용하는 경우 단어 간의 연관성이 높은 단어를 검색해야 하는 동사 생성과제(verb generation task)가 명사 생성과제(noun generation task)에 비해 측두정엽의 활성화가 많이 나타남이 보고되었고(21), 검색하는 기억의 범주별(도구, 얼굴)로 전측두엽의 다른 부위의 활성화를 유도함이 보고된 바 있다(37). 본 연구에서 사용한 단어생성과제는 같은 음절로 시작하는 단어를 생각하게 한 과제로, 단어 간의 연관성이 적고 여러 범주의 단어를 번갈아 접근하였기 때문에 측두정엽의 활성화가 잘 나타나지 않는 원인일 수 있겠다. 추후 범주별 단어를 사용하는 과제나 문장과제, 판단과제 등의 다른 과제를 이용한 추가 연구가 필요할 것으로 생각된다.

자극 방법도 측두엽의 활성화에 영향을 미치는 것으로 알려져 있다. 읽기나 반복하기 과제를 이용한 기존의 보고에서 청각을 이용한 경우 Wernicke 영역의 활성화가 항상 나타나지만 시각과제의 경우 불규칙적으로 나타남이 보고되어 있다(38). 본 연구의 결과에서 청각과제를 사용한 경우 측두엽에 광범위한 활성화가 나타났고, Wernicke 영역을 포함하고 있어 기존의 보고와 일치하는 소견이지만, 양측성으로 상측두회에서 하측두회에 걸친 커다란 활성화로 감각영역의 활성화와 구분이 되지 않았다. 감각영역의 활성화와의 구분을 위해서는 휴식기에 보다 엄격한 감산을 할 수 있는 대조과제를 수행하게 하는 새로운 자극과제를 이용한 추가 연구가 필요할 것으로 생각한다.

각회와 상연회를 포함한 하두정엽(inferior parietal lobule)은 병소결손연구에서 시각적 또는 청각적 단어형태의 정보와 연관되어 있으며, 손상을 받을 경우 시각과 청각을 통한 언어이해의 기능에 장애가 일어남이 보고되어 있다(34). 각회는 시각적 언어기능에 중요 중추로 알려져 있으며(1), 본 연구에서도 시각과제에서만 나타나 시각적 언어기능과 보다 밀접한 관련이 있음을 확인할 수 있었다. 하지만, 각회의 손상이 있는 경우 시각뿐만 아니라 청각을 통한 언어 이해의 기능에 장애가 일어날 수 있음이 보고되어 있고, 기능 영상연구에서는 문장수준의 요구가 있거나 연관된 단어의 기억을 검색하는 과제에서 청각적 자극으로도 활성화가 유도된다는 보고가 있으며(36, 39, 40), 글자와 연관이 적은 그림이나 얼굴인식과제를 사용한 연구(39)에서도 활성화가 유도됨이 보고되어 있어 시각적 언어기능 외에도 전반적인 연상이나 이해와도 연관이 있다고 해석되고 있다. 상연회는 청각적 언어기능, 특히 본 연구의 과제에서 요구하는 음운에 대한 정보와 밀접한 연관이 있다고 알려져 있는데(38), 본 연구에서 청각과제에서는 활성화가 나타나지 않았고 시각과제에서만 활성화가 나타났는데 정확한 이유는 알 수

없었다.

시각과제와 청각과제의 편재화를 비교하였을 때 시각과제가 청각과제에 비해 좌측으로 편재화된 활성화를 나타내었고, 청각과제에서 나타난 양측 측두엽의 활성화를 제외하여도 시각과제의 편재화가 약간 우세하였다. 이는 문장과제를 이용한 기존의 보고(29)와 일치하는 결과이다. fMRI의 임상적용으로 대표적인 것은 간질환자를 대상으로 시행하는 Wada 검사를 대신하여 언어의 우세반구를 판정하고자 하는 연구인데(41-44), 단일과제를 사용할 경우 시각과제가 보다 편재화된 활성화를 유도할 수 있어 청각과제에 비해 임상적용에 유리할 것으로 생각된다. MRI의 특성상 시각과제를 제시하기 위한 스크린의 설치와 MRI에 적합한 스피커나 트랜스듀서의 설치에 비해 간편하며, 스캐너의 소음에 영향을 받지 않아 자극이 좀 더 명확하게 전달될 수 있다는 것도 시각과제의 장점으로 생각된다(15,17). 본 연구에서 소음의 감소와 청각 자극의 보다 명확한 전달을 위해 자체 제작한 스피커 시스템과 헤드폰을 사용하였음에도 대상자들은 잠음으로 인해 소리를 듣는데 어려움이 있었거나 소리의 전달에 모호한 부분이 있었다고 호소하였다. 또한 대조과제를 설정하여 감각영역의 감산을 시도할 경우 청각과제의 fMRI에서 나타난 광범위한 양측 측두엽의 활성화가 감산되며, 언어의 중요영역으로 알려진 측두엽의 활성화를 감산할 가능성이 시각과제에 비해 높아 보인다. 하지만, 본 연구의 결과와 같이 시각과제와 청각과제에서 활성화 부위가 다르게 나타날 수 있고, 측두정엽의 경우 사용하는 과제에 따라 활성화를 충분히 얻지 못할 가능성이 있어 기능적 수술(functional surgery)의 수술전 지도작성을 목적으로 fMRI를 시행하는 경우에는 병변의 위치에 따라 과제를 선택하여 적용하는 것이 좋을 것으로 생각한다.

본 연구의 제한점으로는 대상으로 하였던 수가 적어 활성화 영역이나 편재화의 차이에 통계적 유의성을 검증하기 어렵다는 점과 자극과제의 특성상 과제를 얼마나 성실히 수행하는가는 대상자의 의지에 의존할 수 밖에 없어 fMRI에서 활성화 신호가 적은 경우 어떤 이유로 활성화가 적어졌는지 정확한 판단을 할 수 없다는 것이 있겠다. 예상과는 달리 측두정엽의 활성화는 많이 나타나지 않았는데 이는 사용한 과제가 주어진 음절로 시작하는 단어를 생각해 내는 과제로 단어의 의미나 단어간의 관련에 대한 정보보다는 음운과 관련된 정보를 많이 사용하였기 때문으로 생각된다. 추후 문장과제나 판단과제 등의 다른 과제를 이용한 추가 연구가 필요할 것으로 생각된다.

요약하면 저자들은 본 연구를 통하여 시각과 청각을 통한 단어생성과제를 이용하여 대뇌의 여러 부위가 언어기능과 연관되어 있으며, 주어진 자극의 종류에 따라 다른 부위의 대뇌가 관여함을 확인할 수 있었다. 시각과제와 청각과제에서 공통적으로 활성화된 Broca영역을 포함한 전두엽과 중측두회는 언어의 핵심적 기능을 담당하는 영역으로 생각할 수 있겠다. 후두엽과 측두정엽의 활성화는 시각자극에서만 관찰되었는데 주어진 자극의 인식과 처리 등에 연관된 활성화로 생각된다. 시각과제는 청각과제에 비해 편재화된 활성화를 유도하였으며, 단일과제를 사

용하여 언어 기능에 대한 연구를 수행하거나 우세 반구를 판정하고자 하는 임상 적용의 경우 청각과제에 비해 유용한 방법으로 생각된다.

## 참 고 문 헌

1. Lichtheim L. On aphasia. *Brain* 1885;7:433-484
2. Geschwind N. Disconnexion syndromes in animals and man. I. *Brain* 1965;88:237-294
3. Rothwell JC, Day BF, Thompson PD. Some experiences of techniques for stimulation of human cerebral motor cortex through the scalp. *Neurosurgery* 1987;20:156-163
4. Toga and Mazziota. *Brain mapping: the system*. Academic press. Chapter 14 1997:301-328
5. Schaffler L, Luders HO, Dinner DS, Lesser RP, Chelune GJ. Comprehension deficits elicited by electrical stimulation of Broca's area. *Brain* 1993;116:695-715
6. Ojemann GA. Cortical organization of language. *J Neurosci* 1991;11:2281-2287
7. McClelland JL, Rumelhart DE. An interactive action model of context effects in letter perception: an account of basic findings. *Psychol Rev* 1981;88:375-407
8. Levelt WJM. *Speaking: from intention to articulation*. Cambridge: MIT press, 1997
9. Seidenberg MS, McClelland JL. A distributed, developmental model of word recognition and naming. *Psychol Rev* 1989;96:523-568
10. Marshall JC, Newcombe F. Patterns of paralexia: a psycholinguistic approach. *J Psycholinguist Res* 1973;2:175-199
11. McCarthy G, Blamire AM, Rothman DL, Gruetter R, Shulman RG. Echo-planar magnetic resonance imaging studies of frontal cortex activation during word generation in humans. *Proc Natl Acad Sci* 1993;90:4952-4956
12. Binder JR. Functional magnetic resonance imaging: language mapping. *Neurosurgery Clin North Am* 1997;8:383-392
13. Binder JR, Frost JA, Hammeke TA, Cox RW, Rao SM, Prieto T. Human brain language areas identified by functional magnetic resonance imaging. *J Neurosci* 1997;17:353-362
14. 정희영, 김재형, 신태민 등. 1.5 T 자기공명영상을 이용한 사람의 언어관련기능의 Mapping: 운동성 언어기능을 중심으로. *대한방사선의학회지* 1998;38:205-210
15. 유인규, 장기현, 송인찬 등. EPI 기법을 이용한 운동성 뇌언어중추의 기능적 자기공명영상. *대한방사선의학회지* 1998;38:957-964
16. 유재욱, 나동규, 변홍식 등. 언어영역의 기능적 자기공명영상. *대한자기공명의과학회지* 1999;3:53-59
17. 유이명, 안국진, 김 태, 이재문. 기능적 자기공명영상을 이용한 뇌의 우세 운동성 언어 중추의 결정: 시각과 청각적 자극 방법의 비교. *대한방사선의학회지* 1999;41:1085-1090
18. Petersen SE, Fox PT, Posner MI, Mintun M, Raichle ME. Positron emission tomographic studies for the cortical anatomy of single word processing. *Nature* 1988;331:585-589
19. Oldfield RC. The assessment and analysis of handedness: the edinburgh inventory. *Neuropsychologia* 1971;9:97-113

20. Frost JA, Binder JR, Possing ET, Bellgowan TA, Hammeke TA. Stimulus novelty affects superior temporal gyrus activation. *Neuroimage* 1998;7:S377
21. Warburton E, Wise RJS, Price CJ, et al. Noun and verb retrieval by normal subjects studies with PET. *Brain* 1996;119:159-179
22. Frith CD, Friston KJ, Liddle PF, Frackowiak RSJ. A PET study of word finding. *Neuropsychologia* 1991;29:1137-1148
23. Frith CD, Friston KJ, Liddle PF, Frackowiak RSJ. Willed action and the prefrontal cortex in man: a study with PET. *Proc R Soc Lond B Biol Sci* 1991;244:241-246
24. Paulesu E, Frith CD, Frackowiak RS. The neural correlates of the verbal component of working memory. *Nature* 1993;362:342-345
25. Price CJ, Wise RJ, Frackowiak RS. Demonstrating the implicit processing of visually presented words and pseudowords. *Cereb Cortex* 1996;6:62-70
26. Price CJ. The anatomy of language: contributions from functional neuroimaging. *J Anat* 2000;197:335-359
27. Chee MW, O' Craven KM, Bergida R, Rosen BR, Savoy RL. Auditory and visual word processing studied with fMRI. *Hum Brain Mapp* 1999;7(1):15-28
28. Costello AL, Warrington EK. Dynamic aphasia: the selective impairment of verbal planning. *Cortex* 1989;25:103-114
29. Carpentier A, Pugh KR, Westerveld M, et al. Functional MRI of language processing: dependence on input modality and temporal lobe epilepsy. *Epilepsia* 2001;42:1241-1254
30. Damasio AR, Geschwind N. The neural basis of language. *Annu Rev Neurosci* 1984;7:127-147
31. Mesulam MM. Large-scale neurocognitive networks and distributed processing for attention, language, and memory. *Ann Neurol* 1990;28:597-613
32. Kertesz A, Sheppard A, MacKenzie R. Localization in transcortical sensory aphasia. *Arch Neurol* 1982;39:475-478
33. Alexander MP, Hiltbrunner B, Fischer RS. Distributed anatomy of transcortical sensory aphasia. *Arch Neurol* 1989;46:885-892
34. Hart J Jr, Gordon B. Delineation of single-word semantic comprehension deficits in aphasia, with anatomical correlation. *Ann Neurol* 1990;27:226-231
35. Wise R, Chollet F, Hadar U, Friston K, Hoffner E, Frackowiak R. Distribution of cortical neural networks involved in word comprehension and word retrieval. *Brain* 1991;114:1803-1817
36. Demonet JF, Chollet F, Ramsay S, et al. The anatomy of phonological and semantic processing in normal subjects. *Brain* 1992;115:1753-1768
37. Damasio H, Grabowski TJ, Tranel D, Hichwa RD, Damasio AR. A neural basis for lexical retrieval. *Nature* 1996;380:499-505
38. Moore CJ, Price CJ. Three distinct ventral occipitotemporal regions for reading and object naming. *Neuroimage* 1999;10:181-192
39. Gorno-Tempini ML, Price CJ, Josephs O, et al. The neural systems sustaining face and proper-name processing. *Brain* 1998;121:2103-2118
40. Mummery CJ, Patterson K, Hodges JR, Price CJ. Functional neuroanatomy of the semantic system: divisible by what? *J Cogn Neurosci* 1998;10:766-777
41. Desmond JE, Sum JM, Wagner AD, et al. Functional MRI measurement of language lateralization in Wada-tested patients. *Brain* 1995;118:1411-1419
42. Binder JR, Swanson SJ, Hammeke TA, et al. Determination of language dominance using functional MRI: a comparison with the Wada test. *Neurology* 1996;46:978-984
43. van der Kallen BFW, Morris GL, Yetkin FZ, van Erning LJTO, Thijssen HOM, Haughton VM. Hemispheric language dominance studied with functional MR: preliminary study in healthy volunteers and patients with epilepsy. *AJNR Am J Neuroradiol* 1998;19:73-77
44. 유재욱, 나동규, 변홍식 등. 기능적 자기공명영상을 이용한 언어기능의 편재화: Wada검사와의 비교에 관한 예비연구. *대한방사선의학회지* 1999;40:821-827



## Functional MRI of Language: Difference of its Activated Areas and Lateralization according to the Input Modality

Jae Wook Ryoo<sup>2</sup>, Jae Min Cho<sup>1</sup>, Ho Chul Choi<sup>1</sup>, Mi Jung Park<sup>1</sup>, Hye-Young Choi<sup>1</sup>, Ji Eun Kim<sup>1</sup>,  
Heon Han<sup>3</sup>, Sam Soo Kim<sup>3</sup>, Yong Hwan Jeon<sup>3</sup>, Hyun-Soo Khang<sup>4</sup>

<sup>1</sup>Department of Radiology, Gyeongsang National University School of Medicine

<sup>2</sup>Department of Radiology, Samsung Medical Center

<sup>3</sup>Department of Radiology, Kangwon National University College of Medicine

<sup>4</sup>Department of Radiology Technology, Eulji University College of Health Sciences

**Purpose :** To compare fMRIs of visual and auditory word generation tasks, and to evaluate the difference of its activated areas and lateralization according to the mode of stimuli.

**Materials and Methods :** Eight male normal volunteers were included and all were right handed. Functional maps were obtained during auditory and visual word generation tasks in all. Normalized group analysis were performed in each task and the threshold for significance was set at  $p < 0.05$ . Activated areas in each task were compared visually and statistically.

**Results :** In both tasks, left dominant activations were demonstrated and were more lateralized in visual task. Both frontal lobes (Broca's area, premotor area, and SMA) and left posterior middle temporal gyrus were activated in both tasks. Extensive bilateral temporal activations were noted in auditory task. Both occipital and parietal activations were demonstrated in visual task.

**Conclusion :** Modality independent areas could be interpreted as a core area of language function. Modality specific areas may be associated with processing of stimuli. Visual task induced more lateralized activation and could be a more useful in language study than auditory task.

**Index words :** Brain

Magnetic resonance (MR)

Functional

Language

Address reprint requests to : Jae Min Cho, M.D., Department of Radiology, Gyeongsang National University Hospital,  
90 Chilam-dong, Jinju 660-702, Korea.  
Tel. 82-55-750-8211 Fax. 82-55-758-1568 E-mail: jmcho@gnu.ac.kr