대한영상의학회지 2008;59:325 - 327

오른쪽 외측 자궁 경부와 인접 근층에서 발생한 거대가트너관낭종 1예: 증례 보고[1]

김 은 희·황 성 수·박 수 연

가트너관낭종(Gartner duct cyst)은 비교적 흔한 선천성 낭종으로 주로 전방부 질벽에서 발생하는 것으로 되어 있다. 대부분은 크기가 작고(2 cm 이하) 임상적으로 증상을 일으키지 않으나 큰 낭종은 증상을 유발할 수도 있다. 저자들은 오른쪽 외측 자궁 경부와 인접 자궁 근층에서 발생하여 전산화단층촬영에서 서로 다른 감쇠계수의 돌출된 다방성 낭성종괴로 보였던 거대 가트너관낭종(7 cm) 1예를 경험하여 보고하고자 한다.

가트너관낭종(Gartner duct cyst)은 질에서 발생하는 가장 흔한 양성 낭종으로 모든 여성의 1%정도에서 발견되는 것으로 알려졌다(1 - 3). 대부분의 가트너관낭종들은 특징적으로 전외측의 질벽에 국한되어 생기는 2 cm 내외의 작은 낭성 병변으로 별다른 임상 증상이 없다. 일반적인 작은 가트너관낭종의 초음파 및 자기공명영상(MR) 소견은 이따금 보고돼 왔으나(4, 5), 큰 가트너관낭종은 매우 드물게 보고되었다(1, 3). 저자들은 45세 여자 환자에서 오른쪽 외측 자궁 경부 및 인접 근층에서 발생한 7 cm의 가트너관낭종 1예의 전산화단층촬영(CT) 소견을 보고하고자 한다.

증례 보고

45세 여자 환자가 질의 점상 출혈을 주소로 외부 병원에서 시행한 질식 초음파 검사에서 우측 자궁 부속기와 인접하여 혼합 에코성을 보이는 다방성 낭성 병변이 발견되어 전원되었다. 환자는 2회의 제왕절개 수술 이외에 특별한 과거력은 없었으며 1번의 만삭아 출산과 2번 유산의 산과력을 가지고 있었다. 내원 당시에 활력 징후는 안정적이었으며 이학적 검사와 혈액검사에서 특이 소견은 없었다. 질식 초음파 검사에서 발견된 낭성 병변의 정확한 위치와 진단을 위해 나선식 CT(Philips, Tomoscan AV EP, the Netherlands)를 이용하여 절편 두께 7 mm로 조영증강전과 조영증강 후 3분에 CT영상을 얻었다. 조영 증강 CT에서 낭성 종괴는 자궁 경부와 인접 자궁 근층에서 발생한 약 7×7×6 cm의 주변과 경계가 분명한 다방성의 낭성 종괴였고, 이 낭종 격벽은 약간 두꺼운 부분이 있었다. 다방성 낭종 속의 액체는 구획마다 서로 다른 감쇠계수를 가진 조영증강되지 않는 액체 물질로 차 있었으며, 자궁의 우측으로 돌출된 모양이었다(Fig. 1A - C). 정상 난소는 낭성 병변의 상방에서 관찰되었으며, 주변 임파선 종대 혹은 그 외 특이 소견은 없었다. CT 검사 후 자궁경부 및 인접한 자궁근층에서 발생한 낭성 병변을 보일 수 있는 질환으로 자궁근종의 낭변성, 자궁내막증, 난소주위 낭성 종양 등을 감별 진단하였다. 환자는 개복술을 시행 받았고 수술시야에서 오른쪽 외측의 자궁경부와 인접한 근층에서 돌출된 백색의 점액성 액체로 채워진 다방성 종괴를 확인하였다. 또한 이 종괴는 자궁의 후벽에 유착되어 있어 수술 당시에는 낭변성된 장막하 자궁근종으로 판단하고 종괴를 제거하였다. 수술 후 조직학적 검사에서 단순 원주 상피세포로 둘러싸인 가트너관낭종으로 확진되었고(Fig. 2), 환자는 이후 별다른 문제없이 호전되어 퇴원하였다.

고 찰

여성에서 중신관의 대부분은 퇴화하여 없어지는 게 일반적이지만 하부 중신관 분절이 질과 평행하게 남아 있을 수 있다(3). 이 경우 남은 중신관 잔유물의 분비기능에 의해 낭종이 발생하게 되는데 이런 발생 기전으로 말미암아 가트너관낭종은 동측의 신장이나 요관의 발생학적 기형과 동반되는 경우가 많다고 알려졌다(6). 낭성 병변은 가트너관이 막힌 어느 부위에서나 발생할 수 있어 가트너관낭종은 자궁의 광인대에서부터 질 사이 어디에서나 생길 수 있다. 일반적으로 가트너관낭종은 우연히 발견되는 비교적 흔한 낭성 병변이며, 한 개 혹은 다수의 낭성 병변이 질벽의 전외측을 따라 위치하는 것이 전형적이다(5). 대개는 크기가 2 cm 이내로 작아 별다른 증상이 없고, 크기가 크면 통증이나 성교 통증을 유발하거나 또는 태아의 질식분만을 방해 할 수도 있다(2).

[1]가톨릭대학교 의과대학 영상의학교실
이 논문은 2008년 4월 18일 접수하여 2008년 8월 21일에 채택되었음.

대부분의 가트너관낭종이 작은 크기의 낭성 병변으로 증상이 없는 경우와 달리 매우 드물게 가트너관낭종이 클 때는 종괴 효과에 의해 임상 증상을 가져올 수 있는데, 12 cm의 가트너관낭종으로 인해 주위 질과 방광을 압박되어 골반통과 배뇨통을 가져오거나(1), 또는 16 cm의 가트너관낭종이 질 주위 및 좌골직장와까지 확장되어 변비와 배변통을 유발하였던 증례(3) 등이 보고된 바 있다. 저자들의 증례는 수술을 통해 7 cm 이상의 크기의 자궁 경부와 인접 근층에서 발생한 가트너관낭종을 확인하였고 이로 말미암아 질의 점상 출혈 등의 임상 증상이 발생하였다. 또한, 이제까지 보고된 큰 크기의 가트너관낭종의 경우 영상의학적 소견상 경계가 좋고 벽이 얇은 전형적인 단방 혹은 다방성의 단순 낭종의 소견이었는데 반해 저자들의 증례에서는 낭종 격벽이 다른 증례와 달리 상당히 두꺼운 비전형적인 소견을 보였고, 특히 크기가 큰 다방성의 낭성 종괴가 자궁 경부와 함께 자궁 근층까지 침범하는 듯한 CT 소견은 가트너관낭종의 가능성보다 자궁근종의 낭변성이나 자궁내막증식증 등으로 판단하게 할 수 있다.

가트너관낭종은 초음파에서 경계가 분명한 낭성 종괴가 자궁경부나 질의 전외측벽에서 자궁경부와는 떨어져서 위치하는 특징적인 양상을 보임으로써 자궁경부샘의 잔류낭으로 자궁경부의 표면에서 발생하는 나보트낭종(Nabothian cyst)이나 질의 중앙 혹은 후측에서 발생하는 표피포함낭종(epidermal inclusion cyst)과 구별되며, 드물게 초음파에서 낭종이 고에코성으로 보이는 경우 조직파편이나 단백질 성분이 많이 포함되었기 때문으로 알려졌다(2, 7). CT에서도 초음파와 비슷하게 양성 낭성 종괴를 시사하는 경계가 분명한 물과 비슷한 감쇠

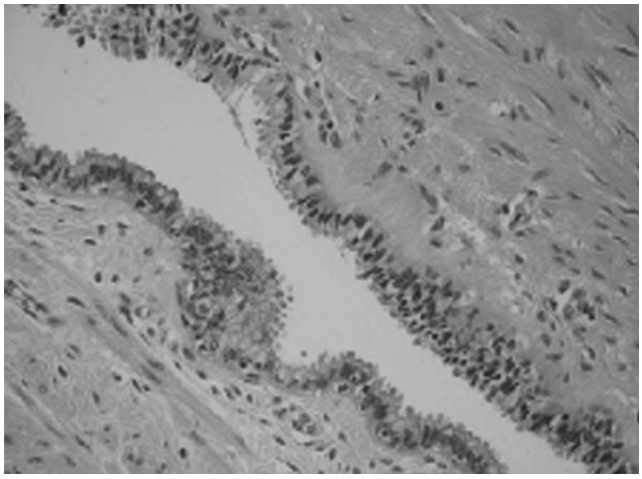

Fig. 2. Histologic specimen shows simple columnar epithelium lined cyst within the uterine myometrium, containing mucin material, compatible with a Gartner duct cyst (H & E, original magnification ×400).

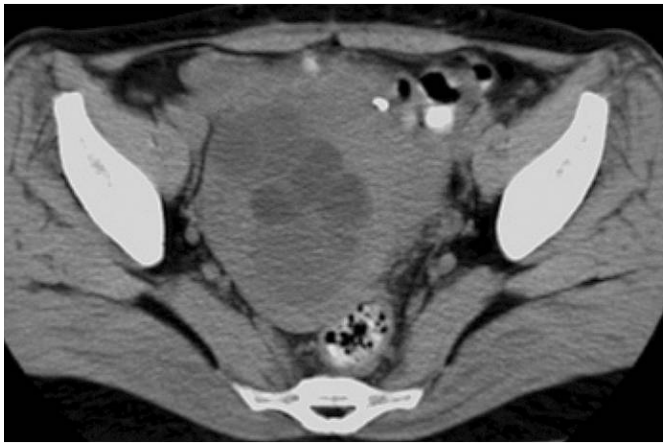

A

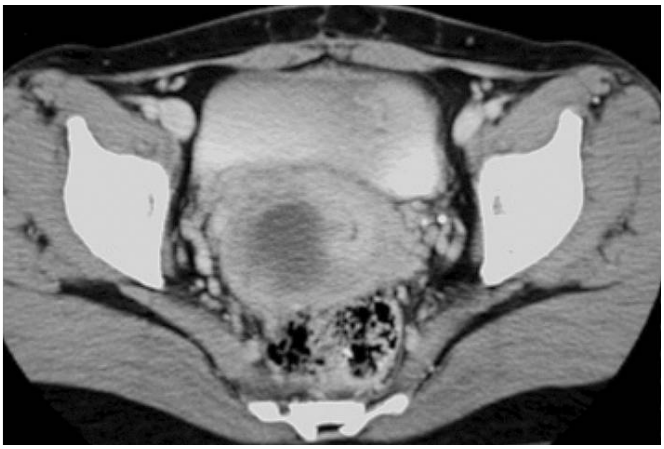

B

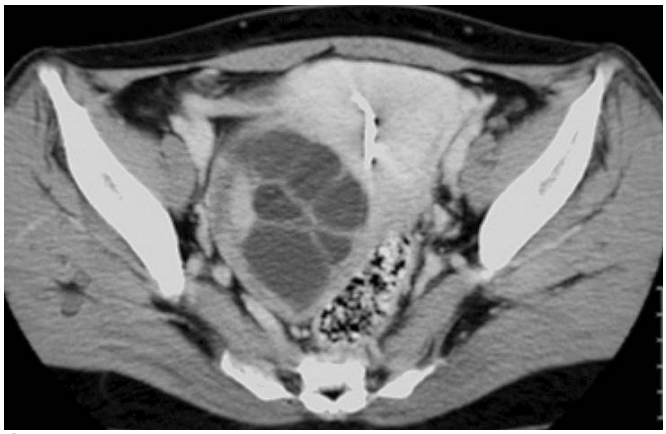

C

Fig. 1. A 45-year-old woman with a Gartner duct cyst involving uterine cervix and adjacent uterine myometrium.
A. Axial precontrast CT scan shows a 7×7×6 cm, well defined exophytic multiseptated cystic mass involving the right upper cervical segment and adjacent uterine myometrium. There are different fluid attenuations within the multiseptated cystic lesion. Intrauterine device is seen within the endometrial cavity.
B, C. Contrast enhanced CT reveals non-enhancing multiseptated cystic mass originating the right upper cervical segment and adjacent uterine myometrium and septae of cystic mass are slightly thickened.

계수의 둥근 낭종성 병변으로 보이나(8), 낭성 병변의 구성 물질에 따라 서로 다른 정도의 CT 계수를 보일 수 있다. MR 소견 역시 격막을 가진 난원형의 낭성 종괴로 나타나고, 낭종 내의 단백질 함량에 따라 다양한 신호강도를 보일 수 있다고 보고되었다(3). 저자들의 증례에서는 다양한 CT 계수의 액체를 함유한 다방성의 낭성 종괴가 자궁 경부와 인접 자궁 근층에서 발생하였는데, 전형적인 가트너관낭종과 달리 자궁근층을 침범하는 듯한 모양과 상대적으로 두꺼운 낭종 격벽 등의 CT 소견으로 인해 수술 전 정확한 진단이 어려웠다.

결론적으로 저자들의 가트너관낭종 증례는 자궁 경부 및 인접 자궁 근층에서 발생하여, 상대적으로 두꺼운 낭종 격벽 소견과 함께 주변 자궁 근층이 침범된 듯한 비전형적인 CT 소견을 보였으며, 자궁 경부 혹은 질에서 발생한 낭종의 감별진단에서 이런 비전형적인 소견의 가트너관낭종의 가능성도 함께 생각하여야 한다.

참 고 문 헌

1. Lee MJ, Yoder IC, Papanicolaou N, Tung GA. Large Gartner duct cyst associated with a solitary crossed ectopic kidney: imaging features. *J Comput Assist Tomogr* 1991;15:149-151
2. Scheible FW. Ultrasonic features of Gartner's duct cyst. *J Clin Ultrasound* 1978;6:438-439
3. Hagspiel KD. Giant Gartner duct cyst: magnetic resonance imaging findings. *Abdom Imaging* 1995;20:566-568
4. Chang YC, Hricak H, Thurnher S, Lacey CG. Vagina: evaluation with MR imaging. Part II. Neoplasms. *Radiology* 1988;169:175-179
5. McCarthy S, Taylor KJ. Sonography of vaginal masses. *AJR Am J Roentgenol* 1983;140:1005-1008
6. Sheih CP, Li YW, Liao YJ, Huang TS, Kao SP, Chen WJ. Diagnosing the combination of renal dysgenesis, Gartner's duct cyst and ipsilateral mullerian duct obstruction. *J Urol* 1998;159:217-221
7. Fogel SR, Slasky BS. Sonography of Nabothian cysts. *AJR Am J Roentgenol* 1982;138:927-930
8. Llauger J, Palmer J, Perez C, Monill J, Ribe J, Moreno A. The normal and pathologic ischiorectal fossa at CT and MR imaging. *Radiographics* 1998;18:61-82

J Korean Radiol Soc 2008;59:325 - 327

A Giant Gartner Duct Cyst Originating from the Uterine Cervix and Adjacent Myometrium: A Case Report[1]

Eun Hui Kim, M.D., Seong Su Hwang, M.D., Soo Youn Park, M.D.

[1]*Department of Radiology, College of Medicine, The Catholic University of Korea*

Gartner duct cysts are relatively common congenital cysts in the anterolateral wall of the vagina. Most are small (less than 2 cm) and asymptomatic, but larger cysts may cause problems. We report a rare case of a giant Gartner duct cyst (7 cm) originating from the right lateral portion of the uterine cervix and adjacent myometrium. It appeared as an exophytic multiseptated cystic mass containing different density fluids on CT.

Index words : Gartner duct cyst
Cervix uteri
Computed tomography (CT)

Address reprint requests to : Soo Youn Park, M.D., Department of Radiology, St. Vincent's Hospital, College of Medicine, The Catholic University of Korea, 93-1 Chi-dong, Paldal-gu, Suwon, Gyeonggi-do 442-023, Korea.
Tel. 82-31-249-8492 Fax. 82-31-247-5713 E-mail: psy525@gmail.com