

## 양측성 성선무발생을 동반한 Mayer-Rokitansky-Küster-Hauser (MRKH) Syndrome에서 발생한 대장암 1예

고려대학교 의과대학 내분비내과학교실

박재연 · 김승영 · 김진남 · 양세정 · 박주리 · 권보성  
김동진 · 이계원 · 최경목 · 백세현 · 주문경 · 장진수

### A Case of Colon Cancer in Mayer-Rokitansky-Küster-Hauser (MRKH) Syndrome with Gonadal Agenesis

Jae Youn Park, Seoung Young Kim, Jin Nam Kim, Seo Jung Yang, Ju Ri Park, Bo Sung Kwan,  
Dong Jin Kim, Kye Won Lee, Kyung Mook Choi, Sei Hyun Baik, Moon Kyoung Joo, Jin Soo Chang,

Department of Internal Medicine, Guro Hospital, Korea University School of Medicine

#### ABSTRACT

Mayer-Rokitansky-Küster-Hauser (MRKH) syndrome is the second frequent cause of primary amenorrhea. There have been several reports concerning gynecologic disease in MRKH syndrome, but there has been no case about a colon cancer in a patient with this condition. A 43 years old woman, who reported primary amenorrhea with sexual infantilism, was evaluated in our department because of lower abdominal pain: she presented with a suprapubic mass. To evaluate the suprapubic abdominal mass and primary amenorrhea, abdominal MRI, colonoscopy and endocrine tests were done. She had no gynecologic organs, and she finally was diagnosed as having colon cancer with the atypical form of MRKH syndrome (bilateral gonadal agenesis 46 XX). To the best of our knowledge this is the first case concerning primary colon cancer in a patient with MRKH syndrome. (J Kor Endocrinol Soc 21:414~418, 2006)

**Key Words:** Colon cancer, Gonadal agenesis, Primary amenorrhea, Rokitansky syndrome

#### 서론

일차성 무월경의 원인으로는 크게 시상하부-뇌하수체 이상, 성선무발생(gonadal agenesis), Müllerian tube 기형이 가장 큰 원인이다. Mayer-Rokitansky-Küster-Hauser (MRKH) 증후군은 일차성 무월경의 두 번째로 흔한 원인으로, 유병률은 4,000~5,000명의 여아 중 1명 정도이다[1,2]. MRKH 증후군 환자는 일차성 무월경을 보이지만, 대부분 정상 사춘기 발현을 보인다. 이는 난소 기능은 정상인데 반해 자궁이 생성되지 않기 때문이다. 극히 소수의 환자에서는 성선무발생

도 관찰된다[3~5].

저자들은 설사 및 복통과 일차성 무월경으로 내원한 여자 환자에서 대장암을 동반한 양측 성선이 없는 비전형의 MRKH 증후군 1예를 보고하는 바이다.

#### 증례

**환자:** 43세, 여자

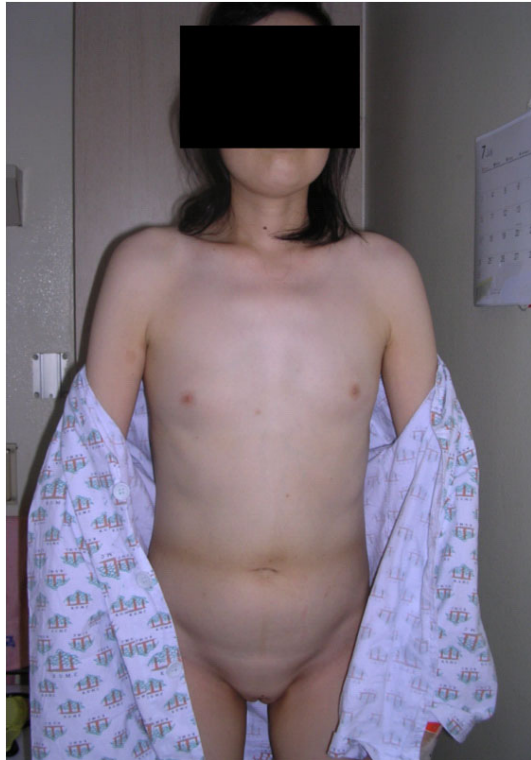**주소:** 내원 3달 전부터 시작된 하복부 둔통 및 설사

**현병력:** 상기 환자는 20살 경부터 처음으로 자신이 월경이 없다는 사실을 알았으나 그냥 지냈고, 미혼이며 성관계를 가진 적은 없었다. 본원 내원 3달 전부터 하루에 4~6차례의 묽은 변을 보고, 하복부 둔통은 식사 후에 악화되는 양상을 보였다. 환자는 전신무기력증이 악화되어 개인 병원 방문하

접수일자: 2006년 4월 20일

통과일자: 2006년 8월 2일

책임저자: 이계원, 고려대학교 의과대학 내분비내과학교실



**Fig. 1.** Patient's appearance. She had an undeveloped breast and no pubic hair.

여 전산화단층촬영을 시행 후, 대장 종양이 의심되어 본원으로 전원되었다.

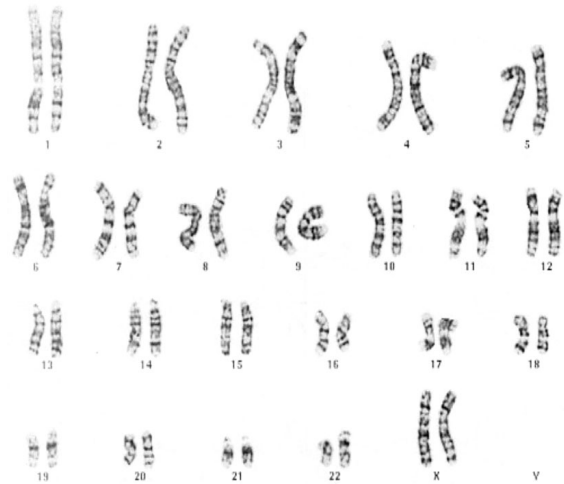
**과거력:** 특별한 내과적 병력은 없었다.

**가족력:** 특이 소견 없었다.

**진찰 소견:** 내원 시 키는 159 cm, 체중 43 kg이었고, 활력 징후는 혈압 100/70 mmHg, 맥박수 분당 70회, 호흡수 분당 18회, 체온 36.6℃이었다. 계통적 문진상 외관상 여성이었고 지적 능력은 정상이었으며, 경부 외관은 정상이었다. 흉부 검진상 액모는 있었으나 유방은 Tanner stage 2로 관찰되었고, 심박동은 규칙적이고 심잡음은 청진되지 않았으며 호흡음은 정상적으로 청진되었다. 복부 검진상 장음은 항진되었고 이동탁음은 없었고, 치골상부에 압통을 동반한 8 × 5 cm 종괴가 촉진되었다. 치모는 Tanner stage 1이었으며 (Fig. 1), 골반내진상 정상 여성 바깥 생식기관을 보였다.

**검사실 소견:** 말초혈액 검사상 혈색소 9.4 g/dL로 소적혈구 저혈색소증 빈혈 소견이 관찰되었고, 백혈구 7,000/μL (중성구 74.1%, 림프구 20.3%) 혈소판 369,000/mm<sup>3</sup>이었다. 간 기능 검사를 포함한 혈청 생화학 검사 및 소변 생화학 검사는 모두 정상 범위였다.

**치료 및 경과:** 환자는 치골상부에 압통을 동반한 종괴가 관찰되고 개인 병원에서 시행한 전산화단층촬영상 대장 종양을 보였으므로 대장내시경을 시행하기로 하였다. 또한 비정상적인 사춘기 발달 및 일차성 무월경에 대해 내분비 호

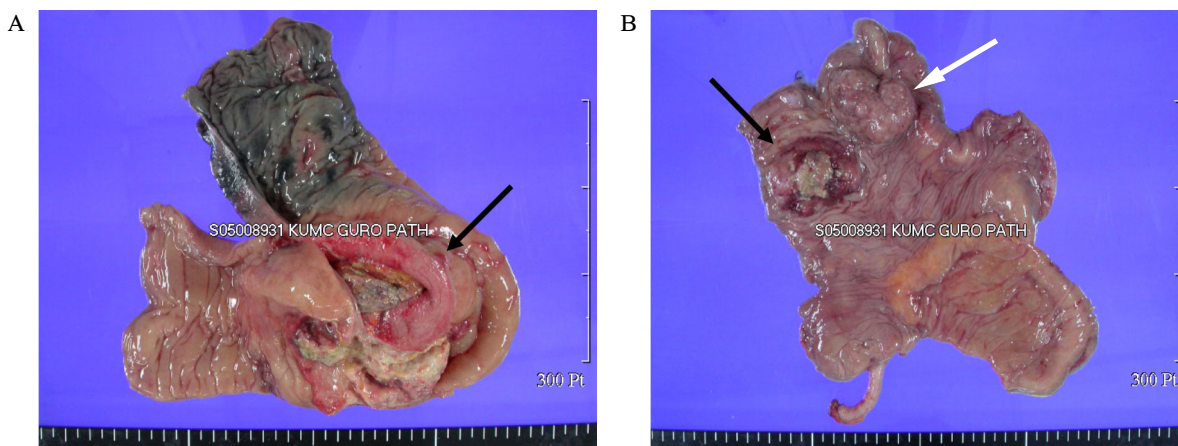


**Fig. 2.** Karyotype. No Y signal could be found in any cell by FISH.

르몬 검사를 시행하기로 하였다.

대장내시경상 항문연 18 cm 상부에 관 내장을 막는 흰색 삼출액을 동반한 지지분한 침윤성 종괴가 관찰되었다. 항문연 10 cm 상부에는 Yamada type IV의 폴립과 Yamada type III 의 폴립이 각각 관찰되었다. 복부 자기공명영상상 하행결장(descending colon)에서 S상결장(sigmoid colon)에 걸쳐 전체적으로 불규칙적인 점막의 비후가 관찰되었다. 특별히 림프구의 비대 및 간 전이 등의 소견은 관찰되지 않았으며, 양측 신장 크기 및 위치상 이상소견은 없었다. 내시경 조직 검사상 중증 분화의 선암으로 진단되었다.

일차성 무월경의 감별 진단을 위해서 시행한 호르몬 검사상 혈청 난포자극호르몬 43.71 ng/mL (0.11~0.90 ng/mL)로 증가되어 있었고 황체형성호르몬 14.54 mIU/mL (2.0~15.0 mIU/mL)로 정상수치였다. 그 외에 부신피질자극호르몬 24.5 pg/mL (6.0~76.0 pg/mL), 코르티솔 13.5 μg/dL (5.0~25 μg/dL), 프롤락틴 9.9 ng/mL (1.9~25.9 ng/mL) 및 성장호르몬 2.82 ng/mL (0.5~17.0 ng/mL)로 정상 수치였다. T3 80.2 ng/dL (78~182 ng/dL), 유리 T4 1.13 ng/mL (0.78~1.70 ng/mL), 갑상선자극호르몬 1.8 uIU/mL (0.17~4.05 uIU/mL)으로 정상 소견을 보였으며, 에스트로겐 (E2) 10.05 pg/mL (20~145 pg/mL)로 감소되어 있었다. 난포자극호르몬 수치가 증가되어 있었으므로 난소 기능부전이 일차성 무월경의 원인으로 의심되었고, 다음 단계로 유전자 검사를 시행하였다. 핵형 분석 검사상 46, XX karyotype이었고, X, Y 염색체에 대한 특수 염색을 통한 형광동소교잡법(fluorescence in situ hybridization, FISH)에서 Y 핵형은 확인되지 않았다(Fig. 2). 환자의 일차성 무월경의 원인은 일차성 고성선자극호르몬 성선기능저하증(primary hypogonadotropic hypogonadism)임을 확인할 수 있었다. 그 외에 해부학적 이



**Fig. 3.** Post-operation gross finding. A, Gross section finding of a Lt. colon cancer. The mucosal surface shows an ulcerofungating mass (dark arrow), measuring  $10.5 \times 5$  cm across. The mass invaded to the pericolic fat and mesentery of small intestine; B, Gross section finding of a Rt. colon cancer. The mucosal surface shows a well demarcated fungating mass (dark arrow) and a large pedunculated polypoid mass (white arrow) in the ascending colon, measuring  $4 \times 3$  cm across in the former and  $4 \times 3$  cm across in the latter.

상 유무를 확인하기 위해 시행한 회음부 초음파 검사 상 자궁 및 난소가 관찰되지 않았다. 난소 기능부전에 의한 일차성 무월경, 정상적인 이차 성징이 관찰되지 않고 자궁 및 질의 생성이 되지 않은 점을 감안할 때 환자는 MRKH 증후군의 비전형적 형태인 양측성 성선무발생(염색체 46 XX)에서 발생한 대장암으로 진단되었다. MRKH 증후군의 동반 가능한 합병증에 대한 검사들에서 골밀도 검사상 요추는 T-score -4.5로 골다공증 소견이 관찰되었고, 심초음파 검사상에서는 특별한 이상소견 관찰되지 않았다.

환자는 대장암에 대해 수술을 시행하였고, 수술 소견상 좌측 대장암은 방광과 회장까지 전이되어 있었고(Fig. 3A), 수술 전 시행한 복부 자기공명영상에서 관찰되지 않았던 오른쪽 대장에는 암으로 의심되는 또 다른 종괴가 발견되었다(Fig. 3B). 수술 전 시행한 회음부 초음파에서 자궁 및 난소가 관찰되지 않아 이를 확인하기 위해 수술 중 골반강을 살펴보았으나, 자궁과 난소 모두 확인할 수 없었다. 환자는 우측 hemicolectomy와 temporary end ileostomy를 시행하고 수술 후 특별한 합병증은 없었다. 절제된 좌,우측 대장 종괴 조직 검사상 주위 지방을 침범하는 중등도 선암소견 관찰되었으며, 수술 절제 경계 부위에 암 조직은 관찰되지 않았다. 현재 5-FU and leucovorin로 항암 치료 및 외래 추적 관찰 중이다.

## 고 찰

MRKH 증후군은 Müllerian tube의 무발생으로 인해 선천적으로 자궁과 질이 형성되지 않는 질환이다. 1829년에 Mayer가 처음 소개하였고 1859년에 Kussmaul, 1938년에 Rokitansky 등이 각각의 증례를 기술하였다.

1910년 Kuester가 처음으로 증례들을 종합하였고, 1961

년 Hauser에 의해 Mayer-Rokitansky-Küster-Hauser 증후군으로 정식 명명된다[6]. 발생학적으로 Müllerian tube의 비정상적 발달은 tube의 생성부터 요생식동(urogenital sinus)과의 접합 시까지 어느 시기이나 일어날 수 있다[2,7]. Müllerian 호르몬에 대한 특정 유전자의 돌연변이, 배아시기에 에스트로겐 및 프로게스테론 수용체의 결핍 등 다양한 원인들이 제시되고 있다[3,4]. 배아세포들의 시공의 위치를 결정한다고 알려진 HOX 유전자는 39개의 유전자로 이루어졌다. 이 유전자의 변이 및 결손이 있는 환자에서 MRKH 증후군의 심각한 형태인 MURCS (Müllerian agenesis, renal agenesis/ ectopic and cervical somite dysgenesis) 양상을 보인 보고가 있으나 아직까지는 그 관계가 명확하지 않다[8,9].

MRKH 증후군의 환자는 대부분 정상 성선과 극도로 미성숙된 질을 가진다. 이는 앞의 기관들이 각각 태생학적 발달 시 생식세포와 endodermal sinus plate tissues에서 기인하기 때문이다[10]. 따라서 대부분의 환자들은 사춘기 이후 정상적인 이차 성징을 나타낸다. 본 증례에서처럼 양측 성선 무발생을 보이는 증례는 전 세계적으로 흔하지 않다[1,3,5].

본 질환의 진단은 비슷한 증상들을 나타낼 수 있는 다른 질환들의 감별을 통해서 이루어진다. 따라서 반드시 염색체 검사가 이루어져야 한다[5]. 대부분의 핵형은 46 XX이며, 그 외에 양측 성선무발생 MRKH 증후군에서 46, X, del(X)(pter → q22), XX/XO mosaicism을 보인 증례도 보고되고 있다[3].

MRKH 증후군은 크게 3가지 형태로 나눌 수 있다. 전형적 형태는 난소는 정상적인 발달을 보이고 신장 계열에는 이상이 없고, 질의 형성이 되지 않아 일차성 무월경인 경우이다. 비전형적 형태는 질의 형성 부전 외에 난소 혹은 신장

계열에 이상이 있는 경우, 마지막으로 MURCS는 근골격계, 순환기 및 신장 계열의 발달에 이상이 있는 경우이다. 한 문헌에 의하면 53명의 MRKH 증후군의 환자에서 전형적 형태가 23명(47%), 비전형적 형태 11명(21%) 그리고 MURCS 형태가 17명(32%)로 나타났다[2,6]. 신장의 경우 문헌상에 차이가 있지만, 대개 1/3에서 신장의 무형성(agenesis)과 전위(ectopy)를 동반되며 약 10%에서는 골격이상을 수반한다[1,6]. 이는 Müllerian tube가 중배엽에서 기원하므로 동반되는 선천성 기형도 중배엽에서 기원하는 것으로 생각된다[1]. 구체적으로 척추 측만증(scoliosis)은 28%, 척추를 제외한 다른 골격계 기형은 16%, MURCS는 16%의 빈도를 보였고, 최고 64%의 환자에서 동반된 기형이 관찰되었다[6,11]. 그 외에도 aorto-pulmonary window가 있는 Holt-Oram 증후군의 한 형태와 관련된 증례도 보고된 바 있다[12]. 이처럼 MRKH 증후군의 환자에서는 반드시 요로 계열을 포함한 동반된 기형에 대한 검사가 시행되어야 한다[2,6]. 그 외에 갑상선기능저하증을 보인 증례 보고도 있으나[13], 본 증례의 경우 정상 갑상선 수치를 보였다.

MRKH 증후군은 일반적으로 20대에서 30대에 일차성 무월경으로 내원한 환자들에서 진단되고, 그만큼 치료가 늦어진다. 치료는 크게 내과적 치료와 외과적 치료, 그리고 심리적인 치료로 나눌 수 있다. 내과적 치료는 확장기를 사용하여 반복적으로 좁아진 질 입구를 늘려주는 방법이고, 외과적 치료로는 인공적으로 질을 만들어주는 것이다[2,14]. 젊은 여자의 경우 자신의 생식기에 이상이 있다는 사실에 굉장한 신경증을 가질 수 있으므로 심리적인 지지요법도 함께 병용되어야 한다[9].

아직까지 MRKH 증후군에서 양측성 성선무발생의 기전은 명확하지 않다. 염색체 탈락을 보인 환자에서 성선무발생을 보인 증례가 있어[3], 성선무발생이 우연히 발생하는지 혹은 염색체의 이상과 연관된 경우인지에 대한 연구는 더 필요할 것으로 생각된다. 증례환자의 경우 이론적으로선 덜 분화된 성선에서 분비된 anti-Müllerian 호르몬에 의해 Müllerian tube가 생성되지 않았고, 그 결과 기타 여성 생식기 기관이 생성되지 않을 것으로 생각된다[1]. MRKH 증후군은 흔히 골격계 기형을 동반하나, 환자는 159 cm로 저신장은 관찰되지 않았다. 골밀도 검사상 요추에 골다공증이 있어 향후 관리가 필요할 것으로 생각된다. 그 외에 신장을 포함한 요로 계열 이상은 발견되지 않았다.

환자의 나이가 43세임을 고려할 때 향후 정상적인 성생활과 결혼이 가능하도록 호르몬치료와 외과적 치료가 동시에 이뤄져야 할 것으로 생각된다.

## 요 약

MRKH 증후군은 Müllerian tube의 무발생이 특징적인

질환으로 20대에서 30대 사이에 일차성 무월경으로 진단받는다. 대개의 경우 성선은 발달하여 정상적인 2차 성징을 보인다. 또한 신장 및 골격계와 같은 여러 기형을 동반하며 다양한 부인과 종양이 보고된 바 있다. 저자들은 설사 및 복통과 일차성 무월경으로 내원한 여자 환자에서 대장암을 동반한 양측 성선이 없는 비전형의 MRKH 증후군 1예를 경험하였기에 보고하는 바이다.

## 참 고 문 헌

1. Kim BY, Woo JT, Kim SW, Yang IM, Kim YS, Kim KW, Choi YK: A case of Rokitansky-Küster-Hauser syndrome. J Kor Soc Endocrinol 7:422-423, 1992.
2. Lee KB, Shin SE, Kim MK, Lim HB, Min BK: Two case of Rokitansky-Küster-Hauser syndrome. J Kor Soc Obstet Gynecol 27:2176-2181, 1984.
3. Aydos S, Tkn A, Bokesoy I: Gonadal dysgenesis and the Mayer-Rokitansky-Küster-Hauser (MRKH) syndrome in a girl with 46,X,del (pter → q22). Arch Gynecol Obstet 267:173-174, 2003.
4. Gorgojo JJ, Almodovar F, Lopez E, Donnay S: Gonadal agenesis 46,XX associated with the atypical form of Rokitansky syndrome. Fertil Steril 77:185-187, 2002.
5. Marrakchi A, Gharbi M, Kadiri A: Gonadal dysgenesis associated with Mayer-Rokitansky-Küster-Hauser syndrome. Ann Endocrinol (Paris) 65:466-468, 2004
6. Oppelt P, Renner SP, Kellermann A, Brucker S: Clinical aspects of Mayer-Rokitansky-Küster-Hauser syndrome. Recommendations for clinical diagnosis and staging. Hum Reprod 21:792-797, 2006
7. Tewari DS, McHale MT, Kuo JV, Monk BJ, Burger RA: Primary invasive vaginal cancer in the setting of the Mayer-Rokitansky-Küster-Hauser syndrome. Gynecol Oncol 85:384-387, 2002
8. Burel A, Mouchel T, Odent S, Tiker F, Knebelmann B, Pellerin I, Guerrier D: Role of HOXA7 to HOXA13 and PBX1 gene in various forms of MRKH syndrome (congenital absence of uterus and vagina). J Negat Results Biomed 5:4, 2006
9. Guerrier D, Mouchel T, Pasquier L, Pellerin I: The Mayer-Rokitansky-Küster-Hauser syndrome (congenital absence of uterus and vagina)-phenotypic manifestations and genetic approaches. J Negat Results Biomed 5:1, 2006
10. Bidus MA, Martin JN, Magann EF: Mayer

- Rokitansky-Küster-Hauser syndrome presenting as an inguinal mass and hernia in the female patient. J Pelvic Med Surg 10:193-195, 2004
11. Pittock ST, Dusica BV, Lteif A: Mayer-Rokitansky-Küster-Hauser anomaly and its associated malformations. Am J Med Genet 135:314-316, 2005
12. Ulrich U, Schrickel J, Dorn C, Richter O, Lewalter T, Lderitz B, Rhiem K: Mayer-von Rokitansky-Küster-Hauser syndrome in association with a hitherto undescribed variant of the Holt-Oram syndrome with an aorto-pulmonary window. Hum Reprod 19:1201-1203, 2004
13. Kurt A, Gultash N, Yazicioglu KR, Ipek A, Dilmen G, Tas I: Hypothyroidism associated to Mayer-Rokitansky- Küster-Hauser syndrome in a 21 year old patient with primary amenorrhea. Eur J Gen Med 1:65-67, 2004
14. Edmonds DK: Vaginal and uterine anomalies in the paediatric and adolescent patient. Curr Opin Obstet Gynecol 13:463-467, 2001