

소세포폐암에 동반된 미세변화 신증후군 1예

국민건강보험공단 일산병원 ¹내과, ²병리과

고광일¹, 송민근¹, 신동엽¹, 김동현¹, 김찬호¹, 한창훈¹, 이선민¹, 최윤정², 김정주¹

A Case of the Minimal Change Nephropathy Associated with Small Cell Lung Cancer

Kwang Il Ko, M.D.¹, Min Keun Song, M.D.¹, Dong Yeob Shin, M.D.¹, Dong Hyun Kim, M.D.¹, Chan Ho Kim, M.D.¹, Chang Hoon Han, M.D.¹, Sun Min Lee, M.D.¹, Yoon Jung Choi, M.D.², Chong Ju Kim, M.D.¹

Departments of ¹Internal Medicine, ²Pathology, National Health Insurance Corporation Ilsan Hospital, Goyang, Korea

Nephrotic syndrome is a relatively rare complication of malignancy. A few cases of nephrotic syndrome accompanying Hodgkin's disease, non-Hodgkin lymphoma, leukemia and other malignancies have been reported since the first case of the nephrotic syndrome associated with extrarenal malignancy was reported in 1922. Hodgkin's disease and solid tumors are known to be the most common malignancies accompanying nephrotic syndrome. The pathologic findings of kidney in patients with Hodgkin's disease commonly show minimal change nephropathy. Membranous glomerulonephropathy is the most common pathologic feature in patients with solid tumors. Although membranous glomerulonephropathy related to small cell lung cancer has rarely been reported in Korea, minimal change nephropathy accompanying small cell lung cancer has never been reported. We present here a case of a 70 year-old male with minimal change nephropathy that was related to small cell lung cancer. We detected small cell lung cancer during the diagnosis work-up of nephrotic syndrome. We suggest that nephrotic syndrome can be a manifestation of underlying malignancy. (*Tuberc Respir Dis* 2008;65:37-40)

Key Words: Small cell lung cancer, Minimal change nephropathy, Nephrotic syndrome

서 론

신증후군은 악성질환에 동반되는 비교적 드문 합병증으로 1922년 Galloway¹가 신외 악성종양과 신증후군 사이에 상관이 있음을 기술한 이후 호지킨병^{2,3}, 비호지킨 림프종⁴, 백혈병⁵ 및 기타 암종⁵과 동반된 신증후군이 보고되어 왔다. 현재까지 신증후군을 가장 흔히 동반하는 악성종양은 호지킨병과 암종이며 신장의 조직병리 소견은 호지킨병에서는 미세변화 신증후군이, 암종에서는 막성신병증이 가장 흔하다⁵. 이 중 소세포폐암에 미세변화 신증후군이 동반된 경우는 프랑스에서 1예 보고된 바 있으나⁶, 국내에서는 소세포폐암에 막성신병증이 동반된 경우만이

드물게 보고된 바 있어^{7,8} 저자들은 이에 대한 1예를 발견하여 보고하는 바이다.

증 례

환 자: 박○○, 남자, 70세

주 소: 호흡곤란, 말초부종

현병력: 환자는 내원 2개월 전부터 호흡곤란과 말초부종이 발생하였으며, 내원 3일 전부터 증상이 심해져 본원에 내원하였다.

과거력: 8년 전 폐결핵을 진단받고 6개월간 투약 후 완치판정 받았으며, 4년 전 고혈압을 진단받아 경구약 복용하다 자가 중단하였다.

흡연력: 하루 한 갑씩 40여 년(40갑년).

가족력: 특이사항 없음.

신체검사 소견: 입원 당시 혈압 192/108 mmHg, 맥박 92회/분, 체온 36.5°C, 호흡수 25회/분이었다. 외관상 만성병색을 보였고 흉부청진에서 좌하부 호흡음이 감소되어 있었으며 양쪽 상지 및 하지에 함요부종이 있었다.

Address for correspondence: Chong Ju Kim, M.D.

Department of Internal Medicine, National Health Insurance Corporation Ilsan Hospital, 1232, Baekseok-dong, Ilsan-dong-gu, Goyang 410-719, Korea

Phone: 82-31-900-0237, Fax: 82-31-900-0343

E-mail: kom2d@netsgo.com

Received: May. 9, 2008

Accepted: Jun. 17, 2008

검사실 소견: 혈액검사 상 혈색소 10.1 g/dl, 헤마토크리트 31.5%, 백혈구 7,200/mm³ (임파구 29.9%, 단핵구 8.9%, 중성구 56.1%), 혈소판 319,000/mm³였다. 생화학검사 상 BUN 27 mg/dl, 크레아티닌 0.8 mg/dl, 총단백질 4.7 g/dl, 알부민 1.0 g/dl, 중성지방 144 mg/dl, 콜레스테롤 289 mg/dl, AST 54 IU/L, ALT 22 IU/L, LDH 849 U/L 이었다. 요검사항(+++)의 단백뇨, 고배율현미경소견상 다수의 적혈구가 관찰되었다. 24시간 요검사항 12.5

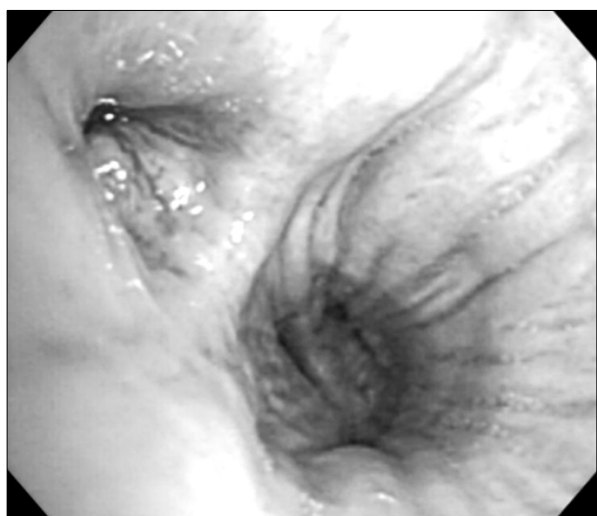

Figure 1. Bronchoscopy shows a small mass obstructing LLL superior segmental bronchus.

g의 요단백이 측정되었다. 혈청학적검사 상 ANA screening 양성, cryoglobulin, VDRL, HBsAg, anti-HBs, HCV는 모두 음성이었고, C3 169 mg/dl, C4 48 mg/dl, Ig A 586 mg/dl이었다.

흉수검사 상 pH 8.0, 적혈구 6,300/ μ l, 백혈구 1,800/ μ l (호중구 18%, 임파구 61%, 단핵구 19%, 호산구 2%), 총단백질 1,018 mg/dl, 알부민 300 mg/dl, LDH 227 U/L 이었다.

방사선 소견: 흉부 X선 사진 및 흉부단층촬영 소견상 좌폐하엽 상분절에 4~5 cm의 종괴 음영이 있었고, 좌측 폐문, 양측 종격동 및 양측 쇄골상좌에 다수의 커진 림프절들이 산재해 있었으며, 좌측 늑막강에 중등량의 흉막액이 고여있었다.

기관지내시경 소견: 좌하엽 상분절 기관지 입구를 막고 있는 종괴가 관찰되어 조직검사 시행하였다(Figure 1).

병리조직 소견: 기관지내시경 조직검사 상 미세한 과립상의 핵염색질이 밀집하여 차있는 암세포 소견을 보여 소세포폐암을 진단하였다. 신조직검사 상 15개의 사구체를 얻었으며 광학현미경소견(Figure 2A) 상 혈관간세포(mesangial cell)의 미세변화를 관찰할 수 있었다. 간접형 광현미경소견 상 혈관간세포에 미세한 Ig A가 침착된 양상을 관찰할 수 있었다. 전자현미경소견(Figure 2B) 상 사구체 구조는 손상되지 않은 채로 족돌기(foot process)가 미만성으로 지워진 소견을 보였으며, 혈관간세포에 국소

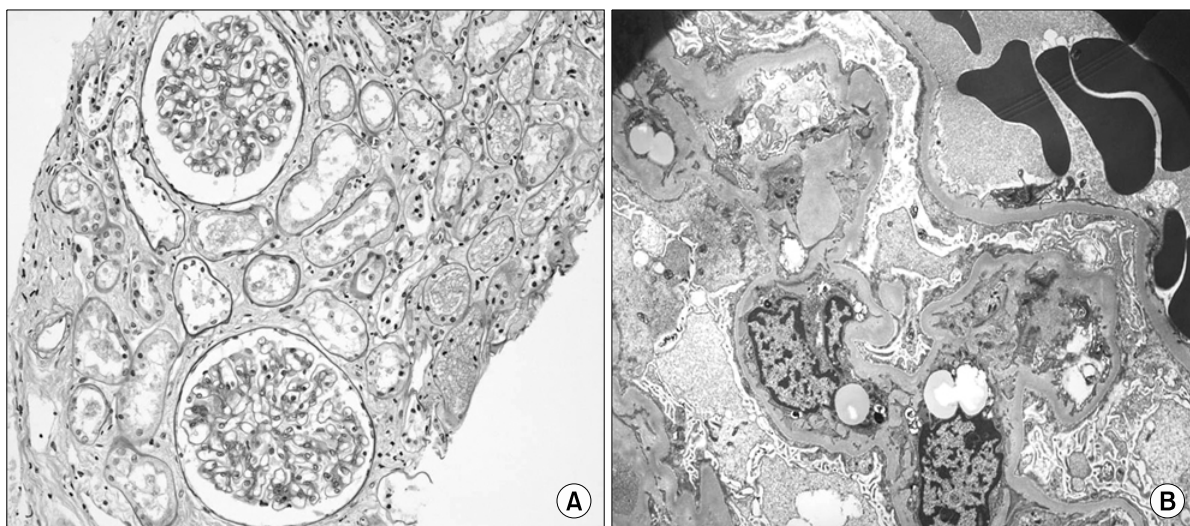


Figure 2. (A) Kidney: LM: The glomeruli appear normal. The interstitium shows focal mononuclear cell infiltration and edema (H&E stain, $\times 200$). (B) Kidney: EM: The glomerular architecture is intact but the foot processes are diffusely effaced.

적인 electron dense deposit이 관찰되었다.

임상 경과 및 치료: 소세포폐암에 대해 항암화학요법을 권유하였으나, 본인이 거부하여 더 이상의 치료 진행하지 못하고 더 이상 추적 관찰되지 않았다.

고 찰

신증후군은 신외 악성종양 환자에서 드물게 나타난다. 이는 암세포의 신장침범, 신장맥 혈전이나 아밀로이드의 침윤에 의해 나타난다². 그러나 이런 원인과 상관없이 나타나는 신증후군은 드물게 보고되어 악성종양의 부종양성 증후군으로 여겨지기도 한다.

악성종양과 동반된 신증후군은 1922년 Galloway가¹ 처음 기술한 이후 산발적으로 보고되었다⁵. 1966년 Lee 등²은 원인 미상의 신증후군 환자 104명 가운데서 11명(13.5%)이 신외 악성종양과 관계 있음을 보고 하였으며 Plager 등³은 호지킨병 환자 600명에서 4명(0.65%)이 신증후군과 관계 있음을 보고 하였다.

일반적으로 지금까지 보고된 신증후군을 가장 흔히 동반하는 악성종양은 호지킨병으로 병리학적 소견은 리포이드 신증이 80%에서 나타났으며^{3,4,9}, 나머지 20%에서는 악성신병증, 국소 경화증, 악성증식성 사구체신염으로 나타났다^{3,5}. 비호지킨 림프종에서는 호지킨병이나 다른 신외 악성종양보다 신병변의 빈도가 낮으며, 주로 미세변화 신증후군, 악성신병증, 악성증식성 사구체신염을 보인다⁵. 호지킨병과 달리 신외 악성종양 환자에서의 신병변은 주로 악성신병증이다^{5,10}. 이 중 소세포폐암과 연관되어 나타난 미세변화 신증후군은 프랑스에서 1예 보고된 바 있으며⁶, 이는 신증후군의 증상 발현으로 내원하여 항이노호르몬 분비 이상 증후군(SIADH)과 동반된 소세포폐암이 발견되고 이후 신조직검사를 시행하여 미세변화 신증후군을 진단한 경우였다. 국내에서는 소세포폐암과 연관되어 발생한 악성신병증만이 드물게 보고된 바 있어^{7,8} 본 증례는 소세포폐암과 연관되어 나타난 미세변화 신증후군의 국내 최초 보고이다.

악성종양이 신증후군을 유발하는 증거로는 악성종양의 제거 이후에 단백뇨가 소실되고 재발할 때 다시 증가하는 점^{11,12}, 신증후군이 종양의 전구기를 형성한다는 점⁹, 종양에 특이적인 항원 및 항체와 암배아성항원이 환자들의 사구체 내에서 확인된다는 점^{13,14}, 신장에서 추출한 항체가 종양 추출물과 특이적으로 반응한다는 점 등이 있다¹⁵.

저자들은 본 증례에서 소세포폐암에 대한 항암치료를 통해 종양 종괴의 감소와 더불어 단백뇨의 감소를 관찰하여 종양과 관계된 신증후군임을 간접적으로 확인하고자 하였다. 그러나 본 증례의 경우 환자의 전신상태가 불량하고 고령인 관계로 항암치료를 원하지 않았기 때문에 원인 제거에 따른 신증후군의 반응 정도를 관찰할 수는 없었다.

신의 악성종양과 신병변과의 원인적인 상관관계는 아직 정확히 알 수 없으나, 본 증례를 통하여 고령 신증후군 환자의 경우 초기진단 시 원인질환으로 종양의 가능성을 고려해야 함과 신증후군의 치료경과 중 발현될 수 있는 잠재암(occult cancer)에 대한 주기적인 선별검사가 필요함, 그리고 악성종양 환자에서는 신증후군이 동반된 경우 단백뇨의 정도는 종양의 표지자가 될 수 있음을 알 수 있다.

요 약

본 증례는 소세포폐암에 동반된 미세변화 신증후군에 대한 국내 첫 번째 보고이며, 흉막여출액에 의한 호흡곤란과 말초부종 등 미세변화 신증후군의 증상 발현에 의해 내원하여 잠재암이 발견된 경우이다. 본 증례를 통하여 성인의 경우 악성신병증 뿐만 아니라 미세변화 신증후군이라도 초기진단 시 원인질환으로 종양의 가능성을 고려해야 한다는 것을 경험하게 되었다.

참 고 문 헌

- Galloway J. Remarks on Hodgkin's disease. Br Med J 1922;2:1201-4.
- Lee JC, Yamauchi H, Hopper J Jr. The association of cancer and the nephrotic syndrome. Ann Intern Med 1966;64:41-51.
- Plager J, Stutzman L. Acute nephrotic syndrome as a manifestation of active Hodgkin's Disease. Report of four cases and review of the literature. Am J Med 1971;50:56-66.
- Kiely JM, Wagoner RD, Holley KE. Renal complications of lymphoma. Ann Intern Med 1969;71:1159-75.
- Gagliano RG, Costanzi JJ, Beathard GA, Sarles HE, Bell JD. The nephrotic syndrome associated with neoplasia: an unusual paraneoplastic syndrome. Report of a case and review of the literature. Am J Med 1976;60:1026-31.
- Meyrier A, Delahousse M, Callard P, Rainfray M. Minimal change nephrotic syndrome revealing solid tumors. Nephron 1992;61:220-3.

7. Moon HL, Kim YS, Yoon YS, Lee KS, Bang BK, Kim DJ, et al. A case of membranous nephropathy associated with small cell lung cancer. *J Korean Med Assoc* 1990;33:1038-42.
8. Yang CW, Bae SH, Jin JY, Kim KH, Kim SY, Bang BK, et al. A case of the membranous nephropathy as a prodrome to small cell lung cancer. *Korean J Nephrol* 1993;12:115-8.
9. Ghosh L, Muehrcke RC. Nephrotic syndrome: a prodrome to lymphoma. *Ann Intern Med* 1970;72:379-82.
10. da Costa CR, Dupont E, Hamers R, Hooghe R, Dupuis E, Potvliege R. Nephrotic syndrome in bronchogenic carcinoma: report of two cases with immunochemical studies. *Clin Nephrol* 1974;2:245-51.
11. Yamauchi H, Linsey MS, Biava CG, Hopper J Jr. Cure of membranous nephropathy after resection of carcinoma. *Arch Intern Med* 1985;145:2061-3.
12. Robinson WL, Mitas JA 2nd, Haerr RW, Cohen IM. Remission and exacerbation of tumor-related nephrotic syndrome with treatment of the neoplasm. *Cancer* 1984;54:1082-4.
13. Couser WG, Wagonfeld JB, Spargo BH, Lewis EJ. Glomerular deposition of tumor antigen in membranous nephropathy associated with colonic carcinoma. *Am J Med* 1974;57:962-70.
14. Costanza ME, Pinn V, Schwartz RS, Nathanson L. Carcinoembryonic antigen-antibody complexes in a patient with colonic carcinoma and nephrotic syndrome. *N Engl J Med* 1973;289:520-2.
15. Lewis MG, Loughridge LW, Phillips TM. Immunological studies in nephrotic syndrome associated with extrarenal malignant disease. *Lancet* 1971;2:134-5.