

## 기도 이물의 임상적 고찰

전남대학교 의과대학 호흡기 내과학교실<sup>1</sup>, 화순 전남대학교 병원 폐식도 중앙 클리닉<sup>2</sup>, 이비인후과학교실<sup>3</sup>,  
서남대학교 의과대학 내과학교실<sup>4</sup>

손창영<sup>1</sup>, 위정욱<sup>1</sup>, 김수옥<sup>1</sup>, 오인재<sup>1</sup>, 박창민<sup>1</sup>, 김규식<sup>1,2</sup>, 김유일<sup>1</sup>, 임성철<sup>1</sup>, 임상철<sup>3</sup>, 김영철<sup>1,2</sup>, 박경옥<sup>4</sup>

### A Retrospective Review of Tracheobronchial Foreign Bodies

Chang-Young Son, M.D.<sup>1</sup>, Jeong-Ook Wee, M.D.<sup>1</sup>, Soo-Ock Kim, M.D.<sup>1</sup>, In-Jae Oh, M.D.<sup>1</sup>, Chang-Min Park, M.D.<sup>1</sup>,  
Kyu-Sik Kim, M.D.<sup>1,2</sup>, Yu-Il Kim, M.D.<sup>1</sup>, Sung-Chul Lim, M.D.<sup>1</sup>, Sang-Chul Lim, M.D.<sup>3</sup>, Young-Chul Kim, M.D.<sup>1,2</sup>,  
Kyung-Ok Park, M.D.<sup>4</sup>

Division of Pulmonology and Critical Care Medicine<sup>1</sup>, Department of Otolaryngology & Head and Neck Surgery<sup>3</sup>,  
Chonnam National University Medical School Lung and Esophageal Cancer Clinic, Chonnam National University Hwasun Hospital,  
Internal Medicine, Seonam University Medical School<sup>4</sup>, South Korea

**Background :** The development of bronchoscopic equipment along with the precision of radiographic techniques had reduced the mortality rate of patients with tracheobronchial foreign bodies but has been no change in the incidence of tracheobronchial foreign bodies since their introduction. The aim of this study was to assess the clinical characteristics of a tracheobronchial foreign body aspiration and to evaluate the efficacy of the treatment modality in children and adults.

**Methods :** This is a retrospective review of 64 patients who underwent bronchoscopic procedures for the treatment of aspirated foreign bodies from December 1994 through March 2004 at the Chonnam national university hospital.

**Results :** There were 47 males and 17 females, aged from 1 month to 78 years. Most of the patients had no underlying illness except for one patient with a cerebrovascular accident that contributed to the foreign body aspiration. The most common symptom was cough, which was noted in 54 patients (84.3%). The other presenting symptoms were dyspnea (48.8%), fever (20.3%), sputum (14%), vomiting (7.8%), and chest pain (4.6%). Those whose tracheobronchial foreign bodies were diagnosed more than 2 days after the aspiration (21 patients) were more likely to have pneumonia than those whose foreign bodies were diagnosed within 2 days ( $p = 0.009$ ). Foreign bodies were visualized in the plain chest radiographs in 12 cases (18.8%), while others showed air trapping (21, 32.8%), pneumonia (15, 23.4%), atelectasis (7, 10.9%), and normal findings (9, 14.1%). The foreign bodies were more frequently found in the right bronchial tree (36) compared with the left bronchial tree (22,  $p = 0.04$ ). In order to remove the foreign bodies, twenty (31.2%) cases were removed using flexible bronchoscopy, while 42 (65.6%) and 2 (3.2%) cases required rigid bronchoscopy and surgery, respectively.

**Conclusions :** Tracheobronchial Foreign body aspiration had a bimodal age distribution in the infancy and old age around 60 years. They were found more frequently in the right bronchial tree. In addition, patients whose foreign bodies were diagnosed more than 2 days after the aspiration were more likely have a infection. Rigid bronchoscopy is the procedure of choice for uncooperative children and for those with foreign bodies lodged deeply in the small bronchial tree. (*Tuberc Respir Dis 2005; 58: 600-606*)

**Key words :** Airway, Foreign body, Bronchoscopy

## 서론

기도 이물은 즉각적인 처치를 시행하지 않으면 생

명을 위협할 수도 있는 응급질환으로써<sup>1</sup> 때로는 수 개월에서 수 년 동안 자각하지 못하여 반복적인 객혈, 기도폐쇄, 심한 육아종 형성으로 인한 비가역적인 손상 등의 심각한 부작용을 초래 할 수 있다<sup>2</sup>. 기도 이물은 대개 성인보다 소아에서 호발하는 것으로 알려져 있으며<sup>3</sup>, 1998년 미국에서 총 3,500건의 치명적인 기도 이물 환자가 발생하여 Un-intentional injury 사망률이 5위에 이르렀고 매년 10만 명당 1.2명이 사망하였다.<sup>4</sup> 2세 이하의 소아의 경우에는 사망의 가장 흔한 원인을 차지하여 기도 이물에 대한 진단 및 치료가 중요

Address for correspondence : **Kyu-Sik Kim, M.D.**  
Lung and Esophageal Cancer Clinic Department of  
Pulmonology and Critical Care Medicine Chonnam  
National University Hwasun Hospital  
Jeollanamdo, Hwasun, Ilsim-ri 160, 519-809  
Phone : 82-61-379-7615 Fax : 82-61-379-7616  
E-mail : Cyberkks@cnuh.com  
Received : Jan. 17. 2005  
Accepted : May. 27. 2005

함을 알 수 있다<sup>5</sup>. 1897년 Killian<sup>6</sup> 이 식도경을 이용한 기도 이물을 제거한 이후로 최근까지 새로이 개발되는 기관지 내시경 장비들과 세밀해진 영상기술로써 점차 사망률이 감소하고는 있으나 그 이환율에 차이는 없음을 보여주고 있다<sup>4</sup>.

저자들은 전남대학교병원에서 기도 이물로 진단 및 치료를 받은 환자 64예를 대상으로 기도 이물 환자들의 임상상, 이물들의 유형, 치료법들을 조사하여 향후 진단 및 치료방법에 있어서 문제점과 개선점을 찾아 보고자 하였다.

### 연구 대상 및 방법

1994년 12월부터 2004년 3월까지 전남대학교병원에서 기도 이물로 진단 및 치료를 받은 환자 64예를 대상으로 하였다. 의무기록을 기초로 하여 굴곡성 내시경, 경직성 내시경과 수술을 통해 제거된 기도 이물 환자들의 성, 나이, 기저질환, 증상분포, 방사선학적 소견, 이물의 종류, 기도 이물의 위치, 치료 방법, 시술 후 발생한 부작용 및 실패 원인을 분석하였으며 2일 미만으로 조기 발견된 군과 2일 이상으로 늦게 발견된 군을 서로 비교 분석하였다. 모든 자료는 평균± 표준편차로 표기하였고, 통계 분석은 MS Window® SPSS-PC 11.0을 이용하여  $p$  값이 0.05 미만인 경우에 유의한 것으로 판정하였다.

### 결 과

총 64예 환자에서 연령분포는 0세부터 75세까지 분포하였다. 그림 1에서 보이는 것과 같이 영유아기에 높은 분포를 보이고 소아기를 지나서 감소하다가 60세 주변에 또 다른 호발 연령층을 보이고 있었다. 기저 질환으로 의식장애나 흡인이 호발할 수 있는 원인이 동반되어 있었던 경우는 1예 있었으나 특별한 기저 질환이 없는 정상인들이 대부분이었다(표 1).

주증상은 대부분 기침(84.3%)을 보였고, 호흡곤란(46.8%), 발열(20.3%), 가래(14%), 구토(7.8%), 흉통(4.6%)등을 보였으나, 3예(4.6%)에서는 아무런 증상도 없었다(표 2).

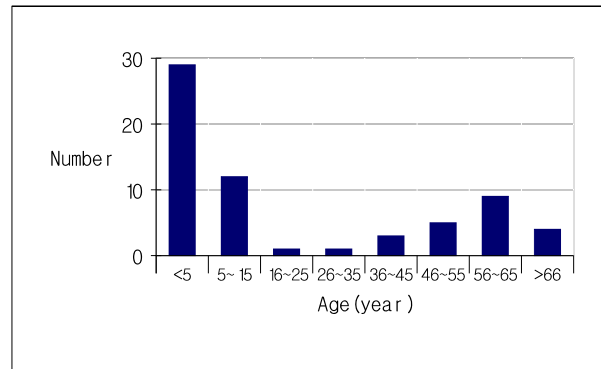


Figure 1. The Age distribution of the patients with tracheobronchial foreign bodies

Table 1. Patients' characteristics

Variable	N=64
Age (year)	0~76
Male/Female	47/17
Underlying illness	
Cerebrovascular accident	1
Delay in Diagnosis	
≤ 2 days	43
> 2 days	21

Table 2. Incidence of symptoms and signs of endobronchial foreign bodies

	No. of patient	
coughing, choking	54	84.3 %
dyspnea	30	46.8 %
fever	13	20.3 %
sputum	9	14.0 %
vomiting	5	7.8 %
wheezing	5	7.8 %
chest pain	3	4.6 %
No symptom	3	4.6 %

방사선적으로 치아, 뼈, 압정, 못, 보철물, 핀, 담배 파이프 등 12예(18.7%)에서 이물의 확인이 가능하였고, 21예(32.8%)에서 air trapping, 15예(23.4%)에서 폐렴, 7예(10.9%)에서 무기폐를 보였으며 정상소견을 보인 경우도 9예(14.1%)가 있었다(표 3). 그림 2는 땅콩을 흡인한 후 내원한 3세의 여아의 흉부 방사선 사진으로 흡인된 좌측 폐가 과팽창 되어 있는 소견이다.

기도 이물은 우측 주 기관지에서 17예로 가장 빈발하였으며 기관 내 6예, 좌측 주 기관지 14예, 우상엽 기관분지 1예, 우중엽 기관분지 9예, 우하엽기관분지

Table 3. Radiographic findings of patients with foreign body aspiration

	Number of patient	
Air trapping	21	32.8 %
Pneumonia	15	23.4 %
Visible foreign body	12	18.8 %
Atelectasis	7	10.9 %
Normal radiograph	9	14.1 %

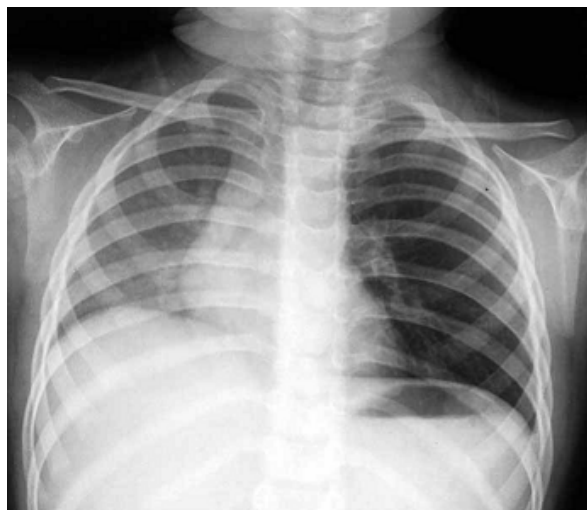


Figure 2. Chest X ray of a 3 year old girl who had an aspirated nut in her left main bronchus. Note the hyperinflated left lung, which is shifting the mediastinum to the right side.

9예, 좌상엽기관분지 1예, 좌하엽기관분지 7 예로 좌측(34.3%)보다 우측(56.2%)에서 더 호발하였다( $p=0.04$ ).

기도내에서 발견된 이물의 종류는 58예(90.7%)에서 확인이 가능하였고 땅콩 21예, 음식물 7예, 치아 6예,

플라스틱류 5예, 뼈, 치과 보철물, 핀이 각각 3예, 압정, 못, 담배 파이프, 꽃씨가 각각 2예, 돌이 1예로 확인되었으며 그 성상을 확인할 수 없었던 경우가 6예(9.3%)가 있었다(표 4).

이물의 제거를 위해 사용한 방법은 20예(31.2%)에서 굴곡성 기관지 내시경(Fiberoptic flexible bronchoscopy, FFB)을 경유하여 rat tooth, tripod, basket snare 등의 forcep으로 제거가 가능하였고 42예(65.6%)는 경직성 기관지내시경을, 2예(3.2%)는 개흉술을 이용한 제거가 필요하였다(표 5).

다양한 증상 등을 보여 2일 내에 기도 이물을 발견한 경우가 43예이었고, 이물의 흡인을 자각하지 못하고 흡인 후 2일 이후에 발견된 경우가 21예(그림 3)로 양 군 간에 연령 등 임상적 특성 등에 차이는 없었다. 단지 조기 발견한 군에 비하여 지연되어 진단된 군에서 폐렴이 더 자주 관찰되었다(11.6 vs. 52.3%,  $p=0.009$ ) (표 6).

굴곡성 기관지 내시경을 처음 시도하였던 환자들 중 4 예에서는 이물을 제거하지 못하고 결국 경직성 내시경으로 이물을 제거하였는데, 그 원인으로 협조가 되지 않아 실패한 경우가 2 예가 있었으며 이물이 깊숙이 위치한 경우가 2 예가 있었다. 수술 적으로 이물을 제거한 2예는 모두 이물이 작고 깊숙이 박혀 있어 내시경적 제거가 불가하였기 때문이었다(표 7).

치료 후 최고 5년 8개월까지 64예의 환자에서 부작용을 추적 관찰하였으며 추적 관찰 도중 유의한 증상 발현이나 부작용은 보이지 않았다. 하지만 처음 시도

Table 4. The list of aspirated foreign bodies in the three age groups

No. of Foreign bodies		< 5 years	5~15 years	> 15 years
Nuts	21	17	4	0
Tooth	6	0	1	5
Bone	3	0	0	3
Food	7	4	1	2
Nail	2	0	1	1
Tack	2	0	1	1
petal	2	2	0	0
plastic	5	1	1	3
implant	3	0	0	3
pin	3	0	2	1
stone	1	1	0	0
pipe	2	1	1	0
paper	1	1	0	0
unknown	6	2	0	4

Table 5. Treatment methods of aspirated foreign bodies

	No. of patient	
Fiberoptic bronchoscopy	20	31.2 %
Rigid bronchoscopy	42 (4*)	65.6 %
Surgical treatment (lobectomy)	2 (2*)	3.2 %

\* Number of cases whose foreign body removal had failed by fiberoptic bronchoscopy.

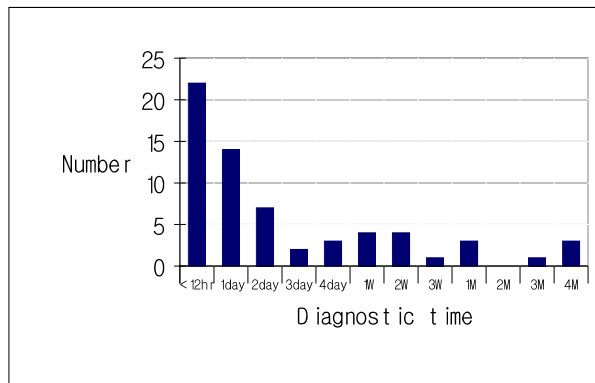


Figure 3. The distribution of time elapsed from the events of the aspiration of the foreign bodies to the diagnosis (W : week, M : month)

한 기관지 내시경으로 완전한 기도 이물의 제거가 이루어지지 않은 4 예에서는 2차례의 기관지 내시경적 시술 및 수술을 시행해야 했다. 이 4명의 환자군과 나머지 환자군의 연령( $p=0.31$ ), 성비( $p=0.15$ ), 기도이물의 위치( $p=0.10$ ), 진단의 지연( $p=0.24$ )등에서 유의한 차이점은 발견할 수 없었다.

## 고 찰

Killan<sup>6</sup> 이 1897년 기도 이물을 식도경으로 제거하였고 1936년 Jackson이 기도 이물 환자의 98%에서 이물

Table 6. Comparison between those with an early and late diagnosis

	Early group ( $\leq 2$ days)	Late group ( $> 2$ days)
Number	43	21
Duration (range)	3 hr ~ 2 day	3 day ~ 4 months
Age (Median, range, years)	10 (1~76)	53 (1~69)
Sex (M/F)	33/10	14/7
Underlying illness	none	CVA (1)
Complications	Pneumonia (5)	Pneumonia (11)* bleeding (1)
Removal Methods		
FFB <sup>†</sup>	12	8
FFB $\rightarrow$ RB <sup>‡</sup>	3	1
RB $\rightarrow$ Lobectomy	1	1
Rigid bronchoscopy	27	11

\*  $p < 0.009$

<sup>†</sup> FFB : Flexible fiberoptic bronchoscopy

<sup>‡</sup> RB : Rigid bronchoscopy

Table 7. Causes of Failure from the Flexible Bronchoscopic Removal of the Foreign Body

	age(year)	location	material	duration	cause	treatment
1	13	RML	Nail	4M	poor cooperation	RB
2	14	RML	Food	4hr	deep impaction	RB
3	63	RLL	Implant	12hr	deep impaction	RB
4	13	Rt main	Tack	3hr	poor cooperation	RB
5	1	LLL	Petal	1w	deep impaction,small	lobectomy
6	1	Rt main	Petal	6hr	deep impaction,small	lobectomy

RB : Rigid bronchoscopy RML : Right middle lobe RLL : Right lower lobe Rt main : Rt main bronchus  
LLL : Left lower lobe

제거에 성공과 함께 사망율을 24%에서 2%로 감소시켰다. 최근까지 새로이 개발되는 굴곡성 혹은 기관지 내시경들과 영상 기법으로 사망률은 더욱 감소되어 2000년에 Hsu등은 99%의 이물 제거율과 0.1%미만의 사망률을 보고하였다<sup>7-9</sup>.

보고된 성적들에 따르면 기도 이물은 어른보다 소아에서 더욱 흔히 관찰된다고 한다. 특히 3세 이전의 어린이에게 흔히 발생하는데 이 시기가 이물을 입으로 가져가는 성장 환경으로 기인한다고 본다<sup>9,10</sup>. 또한 성인에게서는 60대 이후가 흔하며 기도의 방어기전의 약화가 이물의 흡인을 쉽게 한다고 설명되고 있다<sup>10,11</sup>. 본 연구에서도 마찬가지로 기도 이물은 성인보다 5세 이하의 소아에서 호발하였으며 성인에서는 60세 주변에서 호발함을 보여 주었다. 특히 고령의 성인들에서는 대부분 특별한 기저 질환이 없는 정상인들이어서 이물의 흡인이 특별한 원인 질환 없이도 발생이 가능함을 알 수 있었다.

기도 이물의 임상 양상은 부피가 큰 이물이 후두에 흡인 되었을 때 심한 기침, 음성 변화, 청색증 등의 증상이 빈번히 관찰됨을 알 수 있으며 1998년 미국에서 이러한 흡인으로 3200명이 질식사 하였다<sup>12</sup>. 그러나 이물이 후두와 기관을 지나 하부 기관지에서 위치할수록 이러한 증상은 소수에서만 관찰되게 되고 장기간 자각하지 못한 채로 발견 되는 경우가 많아지게 된다<sup>13,14</sup>.

본 연구의 64예의 환자 중 대부분이 호흡기적 증상을 관찰할 수 있었고 이중 43예가 2일 이내에 조기 발견이 가능하였다. 가장 흔한 증상으로 기침과 숨막힘이 84.3%에서 발생하였고 호흡곤란, 천명음, 발열, 가래, 구토 증상과 동반된 경우도 있었다. 폐렴이 발생하였을 때 발열이 가장 흔한 증상이지만 방사선 소견 상 폐렴이 의심된 환자 중 56%에서는 발열이 없어서 이물로 인한 폐렴이 발생하는 초기에 진단된 경우들로 사료된다.

일반적으로 소아들은 기도의 직경이 성인에 비해 상대적으로 작기 때문에 기관지 근위부에 이물이 호발하는 것으로 생각되며 일부에서 원위부에 위치하는 경우도 있었으므로 기관지 내시경을 시행할 때에 기도의 원위부까지 잘 관찰하여야 할 것이다. 기도 이물이 가장 흔하게 위치하는 부위는 우측 하부 기관지로 알려져 있는데 이는 기관분지에서 보이는 해부학적

차이에 의한 것으로 우기관지가 좌기관지에 비해 좀 더 완만한 각도를 유지하기 때문이다<sup>11</sup>.

기도 이물의 종류는 매우 다양하였는데, 이는 환자들의 생활습관 및 음식습관과 관련되어 있다<sup>5,15-17</sup>. 가장 흔한 이물은 땅콩이었는데, 이는 기도 이물이 소아 환자에서 많이 발생하고 땅콩이 소아환자에서 가장 많은 이물이었기 때문이다.

방사선소견에서는 공기 폐색(air trapping)이 32.8%로 가장 흔히 관찰되었으며 폐렴이 23.4%에 관찰되었다. 방사선소견으로 기도 이물이 확인되었던 경우는 여러 연구에서 8~80%에서 다양하게 발표되었지만<sup>5,15-17</sup> 본 연구에서는 18.8%에 불과하였다. 또한 14.1%에서 정상적인 방사선소견을 보이기도 하였으므로 방사선 사진만으로 기도 이물의 가능성을 배제 할 수 없었다(표 3).

조기 발견된 군에 비해 늦게 발견된 군(2일 초과)에서 연령분포( $P > 0.05$ ) 및 성별( $P > 0.05$ )에서 유의한 차이는 보이지 않았다. 신경학적 장애가 있는 경우는 1%에 불과하였으며 이는 특별한 기저 질환으로 인해 기도 이물이 더 호발한다거나 발견이 지연되지는 않았을 것으로 생각된다. 그러나 폐렴은 진단이 늦어 치료가 지연된 군에서 유의하게 높은 빈도로 발생하였다. 치료가 지연 될수록 이물이 감염의 원인이 되어 폐렴을 초래하였을 것으로 생각되며 이 중 몇 예에서는 이물 주위로 육아종이 자라 종양으로 오인된 경우도 있었다.

기도 이물의 진단에 있어 64 예의 환자 중 21예에서 2일 이후에 진단이 되어 조기 진단에 어려움이 있었다. 이는 기도 이물의 경우 기침과 숨막힘, 호흡곤란, 천명음, 발열, 가래, 구토 등 비특이적인 호흡기적 증상들만이 관찰되어 임상 양상으로 타 질환과 감별이 어려웠고 방사선학적으로 이물질이 확인된 경우는 18.8%에 불과하여 지연 진단이 되었다. 또한 이렇게 지연 진단이 되었던 군은 폐렴 발생률이 높아 기도 이물이 잘 발생하는 5세 미만, 60세 전후에서 임상적으로 기도 이물이 의심되는 경우 혹은 비특이적인 증상이라 할지라도 한번쯤은 기관지 내시경등의 적극적인 방법을 고려해 볼 필요가 있겠다.

본 연구에서 64 예의 환자 중 62 예에서 기관지 내시경으로 기도이물을 제거 할 수 있었고 2 예에서만 수술 적 치료가 필요하였으며 방사선학적으로 확인된

12 예를 제외하고 나머지 예에서는 기관지 내시경으로 진단이 가능하였다. 따라서 임상적으로 기도이물이 의심되는 경우 적극적인 기관지 내시경술을 시행하여 기도이물의 진단이 이루어져야 할 것으로 사료되며 이는 곧 치료로 연결 될 수 있어 기도 이물의 진단 및 치료를 위해서는 기관지 내시경 검사가 필수적임을 시사한다.

기관지 내시경 제거술은 연령이나 환자의 상태에 따라 경직성 기관지 내시경 또는 굴곡성 기관지 내시경을 적용하였으나, 협조가 되지 않은 소아이거나 기관지내에 깊숙이 박혀있는 경우는 결국 경직성 내시경 또는 수술적 치료로 제거하였다.

Inglis 와 Wagner는 홉킨스 기관지경(Hopkins telescope)의 개발전과 후의 5년간의 기도이물의 부작용 발생율의 비교 분석에서 44%에서 15%로 부작용 발생을 감소와 함께 불완전한 제거 및 실패율도 감소되었으며 의료진의 경험이 부족한 경우에 부작용 발생율이 높음을 보고하였다<sup>18</sup>.

본 연구에서는 기도이물의 제거 후 최고 5년 8개월 까지 추적 관찰을 시행하였고 특별한 부작용을 관찰할 수 없었다. 이는 본 연구에서 비교적 경험있는 의료진만이 기관지 내시경을 시행하여 부작용 발생율이 적었을 것으로 사료된다. 또한 처음 시도한 기관지 내시경으로 완전히 기도 이물의 제거가 이루어 지지 않은 4 예에서는 2차례의 기관지 내시경적 시술 및 수술이 필요하였으나 4명의 환자군과 나머지 환자군의 연령( $p=0.31$ ), 성비( $p=0.15$ ), 기도이물의 위치( $p=0.10$ ), 진단의 지연( $p=0.24$ )등에서 유의한 차이점을 발견할 수 없었다. 비록 경험 있는 의료진이 시술을 하더라도 모든 환자에서 단 한번의 기관지 내시경 시술만으로 모든 기도 이물을 제거 할 수는 없음을 알 수 있었고 기관지 내시경으로 기도 이물의 제거가 이루어 졌다 하더라도 의료진의 세심한 추적 관찰이 필요하리라 생각된다.

## 결 론

기도 이물은 60세 주변의 고령층과 영유아기에 높은 분포를 보였고 다양한 임상증상과 함께 방사선학

적으로는 이물을 확인 할 수 없는 경우가 많았으며 정상적인 소견을 보인 경우도 있어 조기 진단에 어려움이 있었다. 또한 발병 후 2일이 지난 뒤에 진단된 경우에는 폐렴 합병증의 발생 가능성이 높아졌다. 따라서 임상적으로 기도 이물이 의심되는 경우에는 경험있는 의료진의 적극적인 기관지 내시경술이 필요하며 협조가 되지 않은 소아나 기관지 내에 깊숙이 박혀 있을 것으로 의심되는 경우들에서는 경직성 기관지내시경을 초기부터 고려하는 것이 필요하리라 사료된다.

## 참 고 문 헌

1. Massachusetts General Hospital. Case records of the Massachusetts General Hospital: weekly clinicopathological exercises: case 33 - 1997: a 75-year-old man with chest pain, hemoptysis, and a pulmonary lesion. *N Engl J Med* 1997;337:1220-6.
2. al-Majed SA, Ashour M, al-Mobeireek AF, al-Hajjaj MS, Alzeer AH, al-Kattan K. Overlooked inhaled foreign bodies: late sequelae and the likelihood of recovery. *Respir Med* 1997;91:293-6.
3. Rafanan AL, Mehta AC. Adult airway foreign body removal: what's new? *Clin Chest Med* 2001;22:319-30.
4. Nonfatal choking-related episodes among children: United States, 2001. *MMWR Morb Mortal Wkly Rep* 2002;51:945-8.
5. Burton EM, Brick WG, Hall JD, Riggs W Jr, Houston CS. Tracheobronchial foreign body aspiration in children. *South Med J* 1996;89:195-8.
6. Killian G. Meeting of the Society of Physicians of Freiburg. *Munch Med Wochenschr* 1989;45:378.
7. Cohen SR, Herbert WI, Lewis GB Jr, Geller KA. Foreign bodies in the airway: five-year retrospective study with special reference to management. *Ann Otol Rhinol Laryngol* 1980;89:437-42.
8. Oguzkaya F, Akcali Y, Kahraman C, Bilgin M, Sahin A. Tracheobronchial foreign body aspirations in childhood: a 10-year experience. *Eur J Cardiothoracic Surg* 1998;14:388-92.
9. Hsu WC, Sheen TS, Lin CD, Tan C, Yeh T, Lee S. Clinical experiences of removing foreign bodies in the airway and esophagus with a rigid endoscope: a series of 3217 cases from 1970 to 1996. *Otolaryngol Head Neck Surg* 2000;122:450-4.
10. Baharloo F, Veyckemans F, Francis C, Bietlot MP, Rodenstein DO. Tracheobronchial foreign bodies: presentation and management in children and adults. *Chest* 1999;115:1357-62.

11. Limper AH, Prakash UB. *Tracheobronchial foreign bodies in adults. Ann Intern Med* 1990;112:604-9.
  12. Itasca IL. The national safety council: injury facts 1999 edition. The National Safety Council; 1999. p. 9-12.
  13. Banerjee A, Rao KS, Khanna SK, Narayanan PS, Gupta BK, Sekar JC, et al. *Laryngo-tracheo-bronchial foreign bodies in children. J Laryngol Otol* 1988;102:1029-32.
  14. Wiseman NE. *The diagnosis of foreign body aspiration in childhood. J Pediatr Surg* 1984;19:531-5.
  15. Black RE, Johnson DG, Matlak ME. *Bronchoscopic removal of aspirated foreign bodies in children. J Pediatr Surg* 1994;29:682-4.
  16. Mu L, He P, Sun D. *Inhalation of foreign bodies in Chinese children: a review of 400 cases. Laryngoscope* 1991;101:657-60.
  17. Lan RS. *Non-asphyxiating tracheobronchial foreign bodies in adults. Eur Respir J* 1994;7:510-4.
  18. Inglis AF Jr, Wagner DV. *Lower complication rates associated with bronchial foreign bodies over the last 20 years. Ann Otol Rhinol Laryngol* 1992;101:61-6.
-