

늑막강내 Urokinase 주입후 발생한 Major Hemothorax에 기인된 Hypovolemic shock

건양대학교 의과대학 내과학교실¹, 건양대학교 의과대학 영상의학교실²

김정규¹, 정인범¹, 손지웅¹, 최유진¹, 나문준¹, 이원영¹, 조영준²

Major Hemothorax Induced Hypovolemic Shock Following Administration of Intrapleural Urokinase

Jung Kyu Kim, M.D.¹, Jung In Beom, M.D.¹, Son Ji Woong, M.D.¹, Eugene Choi, M.D.¹, Moon Jun Na, M.D.¹, Won Young Lee, M.D.¹, Cho Young Jun, M.D.²

¹Department of Internal Medicine College of Medicine, Konyang University Taejon Korea, ²Department of Radiology College of Medicine, Konyang University, Daejeon Korea

Exudative pleural effusion can arise from pneumonia, tuberculosis, cancer, etc. Early drainage is needed for prevention of complications such as pleural fibrosis, thickening, bronchopleural fistulae and decline of lung function. Intrapleural Instillation of fibrinolytic enzymes has been used for 50years as an adjunct in the removal of fibrous material, hematoma and pus from the thoracic cavity.

By the local fibrinolytic effect on fibrinous exudates within the pleural space, fibrinolytic agent has improved results of chest tube or pig tail drainage. But there were no controlled randomized studies, so significant controversy exists concerning the efficacy of this therapy, especially tuberculous pleurisy.

Furthermore about complication, severe spontaneous bleeding has not been reported with intrapleural urokinase. Intrapleural fibrinolytic enzymes has shows no systemic complication. When it is administrated intravenously, not into intrpleural space, major bleeding is reported about 1-3% of patient, especially they had systemic disease, such as coagulation abnormalities.

This case report presents a patient who suffered major hemothorax induced hypovolemic shock following the administration of 100,000 units of urokinase intrapleurally. He was 25-year old male with tuberculosis pleurisy without systemic illness demonstraion. (*Tuberc Respir Dis* 2004; 57:465-469)

Key words : Urokinase, Hemothorax, Hypovolemic shock, Pleural effusion.

서 론

흉막강내 염증성 질환에 속발되는 삼출성 흉막염은 비중이 높으며 응고인자인 피브리노젠(fibrinogen) 등에 의해 흉막비후 및 섬유성막으로 흉막강내에 소방들을 빈번히 형성한다. 흉막 삼출의 치료가 늦어지게 되면 흉막의 섬유화, 폐기능 감소, 기관지흉막루 등의 합병증이 발생할 수 있어 초기에 적절한 치료가 필요하다. 더욱이 결핵성 흉막염은 우리나라에서는 비교

적 흔하고, 특히 젊은 연령층의 삼출성 흉막염의 주종을 이루고 있는데, 이에 대한 화학요법의 효과에 대해서는 이견이 없으나, 삼출액의 적절한 제거와 치료 후의 흉막유착을 예방하는 방법에 대해서는 보고가 부족하다. 특히 치료후 흉막유착은 폐기능에 영향을 미치기 때문에 예방이 중요하다¹.

보통 삼출성 흉막염의 초기 치료에서 흉막유착을 예방하기 위해 흉관이나 도관 삽입을 시행하는 경우도 있으며 흉관은 소방형성이나 흉수가 응고된 경우에 배액이 잘 되지 않게 된다. 지난 수십년간 이렇게 흉막수의 섬유화 및 기질화로 인해 배액이 용이하지 않을 경우 섬유 용해제를 늑막강내로 주입함으로써 소방용해 및 배액과 치료기간 단축을 시도하여 왔으며, urokinase를 사용한 격막 용해는 비교적 안전한 것으로 생각되어져 왔다^{2,3}. 그러나 아직까지 국내에서 경피적 도관 삽입을 통한 urokinase 주입의 효과에 대

Address for correspondence : **Eugene Choi, M.D.**
Department of Internal Medicine College of Medicine,
Konyang University, Hospital Gasooon-Dong, Seo-Ga, Daejeon, 302-718, Korea
Phone : (042) 600-8834
E-mail : eugene@kyuh.co.kr
Received : May. 15. 2004.
Accepted : Aug. 24. 2004.

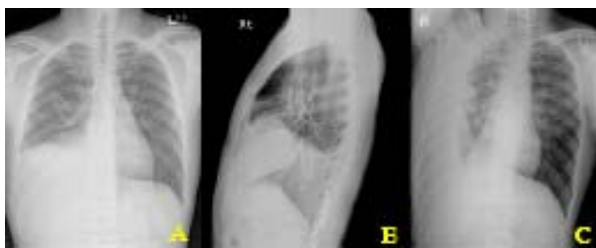


Figure 1. (A) Chest PA, (B) right lateral demonstrated elevation of right diaphragm. (C) Large amount of fluid shifts on right decubitus position.

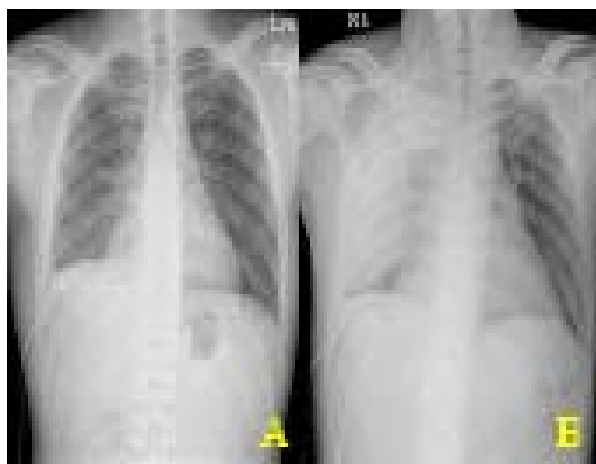


Figure 2. (A) After pigtail catheter insertion, pleural effusion was decreased yet elevated diaphragm due to loculated pleural effusion was remained. (B) After second intrapleural injection of urokinase, haziness on right anterior chest was developed, suddenly.

한 연구가 부족하며, 더욱이 이로 인한 문제점에 대한 보고도 드물다.

본 저자들은 소방이 형성되어 배액이 제한적이었던 흉막염 환자에서 흉막강내 urokinase 주입후 심각한 정도의 혈흉이 발생한 예를 경험하였기에 이를 여러 문헌 고찰과 함께 보고하는 바이다.

증 례

환 자 : 석○○, 남자, 25세

주 소 : 기침, 흉통

현병력 : 내원 한 달 전부터 기침, 흉통과 전신통이 있어오다가 지속되는 기침으로 내원하였다. 내원 당시 기침은 있지만 객담은 심하지 않았고 열감을 호소하였다.

과거력 : 환자는 5갑년의 흡연력 이외에 특이한 과거력은 없었다.

가족력 : 특이 사항 없음

신체 검사 소견 : 생체활력징후에서 혈압은 120/80 mmHg, 분당맥박수는 68회, 호흡수는 16회, 체온은 36.7도씨로 안정적이었다. 청진상 우하폐야에서 호흡음이 감소되어 있었다. 타진상 우하폐야에서 둔탁음이 들렸고, 진동촉감, 양명음 등이 양성소견 보였다. 검사소견 : 내원 당시 시행한 말초 혈액검사, 소변검사 등은 이상 소견 보이지 않았고 PT/aPTT는 각각 13.9/36.4초(정상 PT 12초~15초, aPTT 25초~40초)이었다.

흉부 X-선 사진상 우하폐야에서 음영이 증가되고 음영과 갈비가로막각의 둔화와 우측 측와위에서 변위(shifting)가 확인되었다(Fig. 1A, B, C).

흉막천자 : 우측 흉수에대한 진단적 흉막천자검사상 흉수의 색상은 담황색이었으며, 비중 1.015, pH 7.5, 적혈구 210개, 백혈구 400개(다형핵호중구 21%, 단핵구 73%, 호산구 6%), 단백질 4,315mg/dl, 당 98mg/dl, 아밀라제 31IU/L, LDH 690IU/L, adenosine deaminase 91.9IU/L로 삼출성 흉수의 소견을 보였다.

임상경과 : 입원 3일째 삼출성 흉수의 제거를 위해 우측 흉강내에 pig-tail insertion을 시행하여 배액시켰으나, 9일째 흉부 X-선 사진상 소방이 형성되어 배액되지 않는 상당량의 삼출이 남아있어(Fig. 2A), 섬유소용해 및 격막제거를 통한 용이한 배액을 위해 urokinase 100,000unit을 생리식염수 100cc에 혼합하여 주사 후 2시간후 450cc 배액하였다. 11일째 두번째로 urokinase 100,000unit 늑막강내 주입을 시행하였다. 30분후 갑자기 환자는 우측 흉통과 함께, 호흡곤란을 호소하였다. 생체활력징후상 혈압은 100/60mmHg으로 저하되었고, 맥박수는 분당 120회로 빈맥을 보이는 등 hypovolemic shock 양태를 나타냈으며, 즉시 시행된 흉부 방사선사진상 우상폐야에 새롭게 발생한 증가된 음영이 관찰되었다(Fig. 2B). 환자는 38.1℃의 발열과 검사실 소견상 백혈구 9,880(10^3 /uL), 혈색소 8.6g/dL 적혈구용적율은 29.1%로 전일에 비해 각각 3.5g/dL, 8.6% 감소된 소견을 보였다. 우상폐야의 병변을 확인하기위해 시행된 진단적 흉수 천자상 혈흉

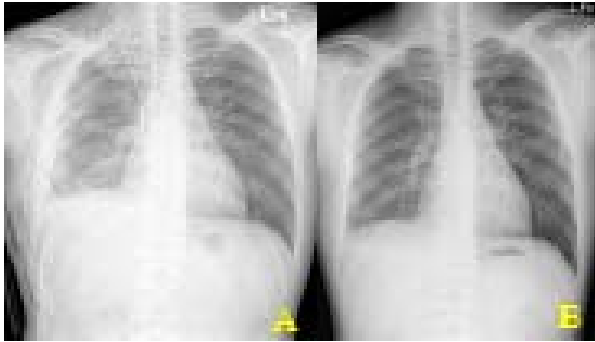


Figure 3. (A) After hematoma removal and decortication, lung was expanded fully and there was no blunting of costophrenic angle. (B) A few months later, he visited out patient department. We could find only pleural thickening on right mid-lung field.

이 발생되었음을 확인할 수 있었다. 즉시 환자에게 수액요법과 함께 수혈을 시행하였으며, 우측 늑막강내 흉관을 삽입하여 혈흉을 배액시켰다. 이후 증상은 호전되었으나 방사선 사진상 전측흉막강내에 소방이 형성되어, 남아있는 병변의 제거를 위해 혈종제거술(hematoma removal)과 박피술(decortication)을 시행하였다. 수술후 폐는 완전히 확장되었으며, 결핵에 대한 화학요법을 시행하고 외래에서 추적관찰 중이다(Fig. 3 A,B).

고 찰

정상인에 있어서 흉막액은 벽측 흉막의 모세혈관에서 생성되어 흉막강을 거쳐 장측 흉막의 모세혈관과 림프관으로 흡수되어 하루 평균 1-2L 정도의 교환이 일어나게 되며, 정상적으로 0.1-0.2 ml/kg가 존재한다. 생리적인 흉막의 여출액의 성분중에는 1.4-3.4g%의 단백질이 함유되어있고 그중 피브리노겐이 2~7%를 구성하고 있다.

흉막의 염증성 변화는 흉막에 분포하는 모세혈관과 임파관의 투과성을 증가시켜 흉막강내로 유입되는 혈청 단백질의 양과 종류는 증가하게 된다. 이때 유입된 피브리노겐을 비롯한 응고인자들이 흉막강내에서 응고될 때 흉막의 비후가 초래되거나 소방이 형성되며, 흉막강내에는 트롬빈(thrombin) 합성이 촉진되고⁴⁵, 섬유용해능이 감소하는 것으로 알려져있다⁶⁻⁸.

염증의 진행에 따른 흉막삼출액의 구성성분과 흉막

의 구조적 변화는 3단계로 구분된다. 제 1단계는 삼출기로 흉막 주위의 감염원에서 진행되어 삼출액이 되는 시기로 소수의 세포 성분과 정상적인 pH와 당을 보여준다. 제 2 단계는 섬유화농성기로 초기에는 육안으로 농이 보이지않으나 백혈구수가 많아지고 pH가 7.0-7.2, 당은 40mg/dl 이하이다. 제3단계는 조직화기로 피브린(fibrin)이 침착되어 비탄력적인 흉막피를 형성하여 폐기능을 저하시키게 된다.

urokinase는 섬유용해제의 하나로 직접적인 섬유용해능을 가지지는 않으나 국한성 흉막삼출을 치료할 수 있는 기전은 플라스미노겐(plasminogen)을 플라스민(plasmin)으로 전환시켜 섬유소 또는 혈전 등을 녹이는 것이다^{12,13}. 세균단백의 일종인 streptokinase가 urokinase를 사용하기 전에 이용되어 왔으나 이는 항체반응을 일으켜 발열같은 부작용이 나타나 항체반응이 없는 urokinase로 대체 되어 졌다^{12,13}. 이와같은 기전을 통해 소방이 형성된 농흉이나 흉막 삼출액에 urokinase를 주입하면 소방을 형성하는 격막의 용해를 볼수 있다. 그러나 흉막에 염증반응이 시작된 후 6주가 지나면 섬유화가 진행하여 urokinase의 효과가 감소하거나 없어진다.

소방을 형성하는 흉막염의 치료는 적절한 항생제 치료와 병행한 반복적인 흉막천자, 폐쇄식 흉관 삽입술 또는 늑골박리를 통한 개방성 배농과 흉막 박피술 등의 수술적 처치를 하여왔다. 흉막내로 혈전용해제를 투여하기 시작한 것은 1949년 Tillet 등⁹이 streptokinase를 사용하였으며, 이후 1989년 Moulton 등¹⁰이 국한적 흉막삼출의 치료에 urokinase를 사용하여 효과가 우수함을 보고하였다. Robinson 등¹¹은 13명의 환자를 대상으로 77%의 완치를 보인다고 보고하고 있다. Temes 등³은 62%의 완치율을 보였고, streptokinase보다 urokinase에서 완치율이 더 높다고 보고하는 등 국내외에서 흉막강내 urokinase에 대한 좋은 성적이 보고되고 있으나 아직 장기 추적 조사는 되어 있지 못한 상태이다. 특히 결핵성 흉막염의 배액이 소방의 형성으로 인해 잘 안되는 경우에는 더욱 그러하다. 아직 삼출액의 제거 및 이것으로 인한 흉막의 유착 등에 대한 예방적 방법에는 정설이 없다. 흉막의 유착은 폐기능을 저하시켜 임상적으로 문제가

될 수 있는데, 이는 혈액에의 노출, 마찰, 이물질 또는 부분 허혈 등에 의하여 중피세포(mesothelial cell)가 손상되어 섬유소 용해능(fibrinolytic activity)이 감소되어 발생한다.

삼출 환자에서 경피적 도관의 삽입 및 urokinase 주입의 적응증은 확실히 정해진 바는 없으나 삼출액의 증가된 점성과 응고성, 다발성 소방의 형성, 흉막피의 존재 등으로 단순 경피적 늑막 배액술이 실패한 경우 고려되고 있다^{12,13}.

늑막강내 유로키나제주입을 이용한 격막 용해는 비교적 안전한 것으로 생각되어져 왔으나²³ 아직까지 국내에서 경피적 도관 삽입을 통한 urokinase 주입의 효과에 대해 연구가 부족하며, 더욱이 이에 대한 문제점 또는 합병증에 대한 연구는 없다.

현재까지 이러한 혈전용해제의 늑막강내 주입은 전신적인 반응을 일으키지는 않는 것으로 알려져있다. 단지 Godley 등¹⁴ 은 박피술 후 지속되는 기흉과 소방이 형성된 흉막삼출을 제거하기 위해 500,000 단위의 streptokinase를 주입 후 9시간 쯤부터 전신출혈증상의 발생을 보고하였고, 이러한 결과에서 이들은 (1) 혈액응고장애; (2) 최근의 기관지 수술; (3) 간, 비장, 또는 두개강내의 병변을 동반할 수 있는 심한 외상 등 경우에는 streptokinase의 상대적 금기로 제시하였었다. 또한 Porter 등¹⁵ 은 심장판막수술 후 흉막삼출을 동반한 폐렴을 보인 2 명의 환자에서 streptokinase를 흉막강내로 주입 후 발생한 혈흉을 보고하였다. 이들은 심장판막 수술후 항응고제의 사용과 상대적인 섬유소 결핍 및 응고장애 등의 전신적인 출혈의 위험인자가 존재하였던 경우로써, 이러한 제반 사항에서 혈전용해제의 사용이 혈흉을 유발하였을 것으로 추정하고 있다.

본 증례에서는 이전의 보고와는 달리 주입 전 검사에서 특이한 혈액응고장애나 패혈증 등의 전신적인 출혈의 위험인자가 없었던 환자에서, 흉막강내 urokinase 투여 후 hypovolumic shock이 발생할 정도의 심각한 출혈성 합병증이 발생할 수 있음을 보여준 예로, 앞으로 소방이 형성된 삼출성 늑막수의 치료를 위해 섬유소 용해제의 투여에 있어 그 효과적인 측면과 함께 적응증 및 위험성에 대한 평가가 이루어져야

할 필요성이 있음을 시사한다고 사료된다.

요 약

저자들은 패혈증이나 혈액응고장애가 이상이 없는 소방이 형성된 흉막삼출 환자에서 비교적 안전한 것으로 알려진 urokinase의 주입 후에 발생한 혈흉과 이로 인한 hypovolemic shock을 경험하였기에 문헌 고찰과 함께 보고하는 바이다.

참 고 문 헌

1. Light RW. Pleural disease. 2nd ed. Philadelphia. Lea & Febiger, 1990:151-61
2. Sohn DH, Yoon SM, Kim CM, Park IS, Sohn JW, Yang SC, et al. Effects of Intracavitary Urokinase Instillation in Complicated Pleural Effusion. *Tuberc Respi Dis.* 2000;48:357-64.
3. Temes RT, Follis F, Kessler RM, Pett SB Jr, Wernly JA. Intrapleural fibrinolytics in management of empyema thoracis. *Chest* 1996;110: 102-6.
4. Landay MJ, Christensen EE, Bynum LJ, Goodman C. Anaerobic pleural and pulmonary infections. *AJR* 1980;134:233-40.
5. Widstrom O, Chmielewska J, Blomback M. Measurements of enzymatic activities in pleural exudates with chromogenic substrates. *Thromb Res.* 1986;42: 859-64.
6. Agrenius V, Chmielewska J, Widstrom O, Blomback M. Pleural fibrinolytic activity is decreased in inflammation as demonstrated in quinacrine pleurodesis treatment of malignant pleural effusion. *Am Rev Respir Dis* 1989;140:1381-5.
7. Glauser FL, Otis PT, Levine RI, Smith WR. In vitro pleural fluid clottability and fibrinogen content. *Chest* 1975;68:205-6.
8. Widstrom O, Egberg N, Chmielewska J, Blomback M. Fibrinolytic and coagulation mechanisms in stages of inflammation; a study of BCG-induced pleural exudate in guinea pig. *Thromb Res* 1983;29: 511-9.
9. Tillet WS, Sherry S. The effect in patients of streptococcal fibrinolysis (streptokinase) and streptococcal deoxyribonuclease on fibrinous purulent, and sanguinous pleural exudations. *J. Clin. Invest* 1949; 28:173-90.
10. Moulton JS, Moore PT, Mencini RA. Treatment of loculated pleural effusions with transcatheter intra-

- cavitary urokinase. *AJR* 1989;153: 941-5.
11. Robinson LA, Moulton AL, Fleming WH, Alonso A, Galbraith TA. Intrapleural fibrinolytic treatment of multiloculated thoracic empyemas. *Ann Thorac Surg* 1994;57:803-13.
 12. Jung TG, Han YM, Jang SK, Jung KH, Son MH, Kim JS, Choi KC. Acute and Long-term effect of intraluminal urokinase in Korean empyema patients. *J Korean Radiol Soc.* 1989;32:941-6.
 13. Lee KS, Im JG, Jim YH, Hwang SH, Bae WK, Lee BH. Treatment of thoracic multiloculated empyemas with intracavitary urokinase: A prospective study. *J Korean Radiol Soc.* 1991;179:771-5.
 14. Godley PJ, Bell RC. Major hemorrhage following administration of intrapleural streptokinase. *Chest* 1984;86:486-7.
 15. Porter J, Banning AP. Intrapleural streptokinase. *Thorax* 1998;53:720.
-