

## 홍수로 발현한 전이성 악성 흑색종 1예

인하대학교 의과대학 내과학교실, 해부병리학교실<sup>1</sup>

김희구, 류정선, 곽승민, 이홍렬, 김루시아<sup>1</sup>, 조재화

### Massive Pleural Effusion as the First Manifestation of Malignant Melanoma Metastasis

Hee Gu Kim, M.D., Jeong Seon Ryu M.D., Seung Min Kwak, M.D., Hong Lyeol Lee, M.D., Lucia Kim, M.D.<sup>1</sup>,  
Jae Hwa Cho, M.D.

Department of Internal Medicine and Pathology<sup>1</sup>, Inha University College of Medicine, Incheon, Korea

Malignant melanoma develops from melanocytes and frequently metastases to other organs. Common metastatic sites are other skin, lymph nodes, lung, liver, brain and bone in decreasing order of frequency. Malignant pleural effusion is less frequent manifestation of thoracic metastasis. We experienced a 57-year-old man with pleural effusion who received radical resection with local flap on left foot due to acral lentiginous melanoma 3 years ago. He had progressive chest pain and left massive pleural effusion. The pleural cytology and biopsy showed malignant melanoma. After closed thoracostomy and talc pleurodesis, he refused further immunotherapy and chemotherapy and discharged. (*Tuberc Respir Dis* 2004; 57:289-291)

**Key words** : Malignant melanoma, Pleural effusion.

## 서 론

악성 흑색종은 멜라닌 세포에서 기원하는 악성 종양으로 원격전이는 주로 피부, 림프절, 폐, 간, 뇌, 뼈 등 순으로 일어난다<sup>1</sup>. 흉부전이는 대부분 다발성 또는 단발성 폐결절로 나타나고 홍수로 발현하는 경우는 드물다<sup>2</sup>. 저자들은 3년전 말단 흑자성 흑색종으로 수술 받았던 환자에서 홍수로 발현한 전이성 악성 흑색종 1예를 경험하였기에 보고하는 바이다.

## 증 례

환 자 : 박○○, 남자, 57세

주 소 : 20일간 좌측 흉통

과거력 : 1991년 왼쪽 발바닥에 점이 있어 제거수술을 받았다. 2001년 4월 같은 부위에 재발하여 레이저

치료를 받았으나 2개월 후 주변에 재발하여 본원 성형외과에서 말단 흑자성 흑색종으로 왼쪽 발바닥 뒤꿈치 부위에 완전절제술과 피부판 수술을 받았다.

가족력 및 사회력 : 특이사항 없었다. 과거흡연자로 35갑 · 년이었다.

현병력 : 20일경부터 마른기침, 호흡곤란과 좌측 흉통이 있었고 전신 쇠약감과 식은땀이 계속되어 병원에 왔다.

진찰 소견 : 혈압 130/90 mmHg, 호흡수 20회/분, 맥박수 110회/분, 체온 36.2 °C 급성병색을 보였으나 결막은 창백하지 않았다. 좌측 흉부 호흡음은 감소하였고, 타진시 좌측에서 둔탁하였다. 왼쪽 발바닥에 5cm 크기의 삼각형모양 수술흉터가 있었으나 전신에 반점은 관찰되지 않았다.

검사실 소견 : 백혈구 12,600/mm<sup>3</sup> (중성구 75%, 림프구 16.6%, 단핵구 7.6%, 호산구 0.6%, 호염기구 0.2%)  
혈색소 17.4 g/dL, 헤마토크릿 49.9%, 혈소판 320,000/ $\mu$ L 이었다. 혈청 칼슘 9.5 mg/dL, 인 4.0 mg/dL, 총단백질 8.3 g/dL, 알부민 4.1 g/dL, 총빌리루빈 1.2 mg/dL, 알칼라인포스파타제 77 IU/L, AST 30 IU/L, ALT 16 IU/L, 혈액요소질소 17.2 mg/dL, 크레아티닌 0.97 mg/dL, 혈당 112 mg/dL이었다. 혈청 나트륨 138 mEq/L, 칼륨 4.2 mEq/L이었다. 홍수액은 붉은 색깔이

Address for correspondence : **Jae Hwa Cho, M.D.**  
Inha University College of Medicine, Incheon, Korea  
7-206, 3-ga, Shinheung-dong, Joong-gu, Incheon,  
Korea, 400-711

Phone : 032-890-3490 Fax : 032-882-6578

E-mail : Jaehwa.Cho@inha.ac.kr

Received : May. 10. 2004.

Accepted : Jul. 23. 2004.

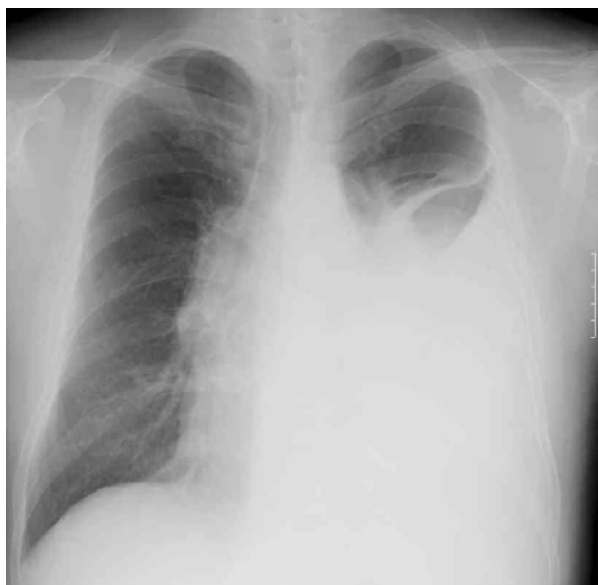

Figure 1. Chest PA at admission. The left lung shows massive pleural effusion.

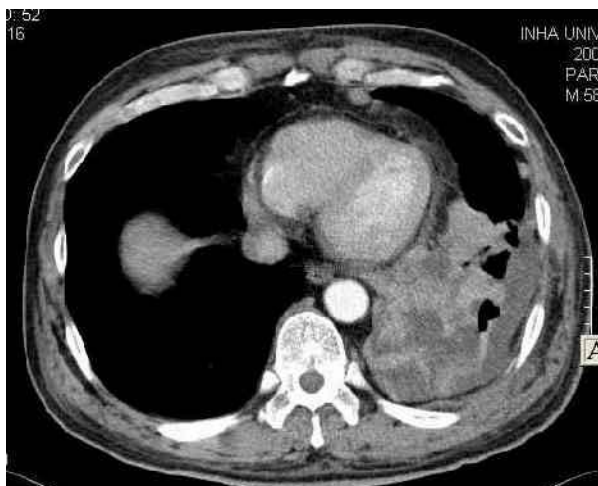


Figure 2. Chest CT after thoracentesis. CT reveals left pleural effusion and multiple nodular masses on left pleura.

있고 백혈구 3,670 /mm<sup>3</sup> (림프구 86%, 다핵구 6%, 단핵구 7%, 중피세포 1%), 적혈구 140,000 /mm<sup>3</sup>, 흉수 총단백질 5.58 g/dL, LDH 585 IU/L (혈청 LDH 355 IU/L), 포도당 113 mg/dL으로 삼출액이었고 ADA 26 IU/L, CEA 2.5 ng/ml이었다. 흉수 세균배양 및 결핵균 도말 및 배양검사는 음성이었다. 흉수 세포검사와 흉막생검에서 악성세포가 관찰되어 전이성 악성 흑색종으로 진단하였다.

방사선학적 소견 : 단순 흉부 X-선 검사에서 다량의

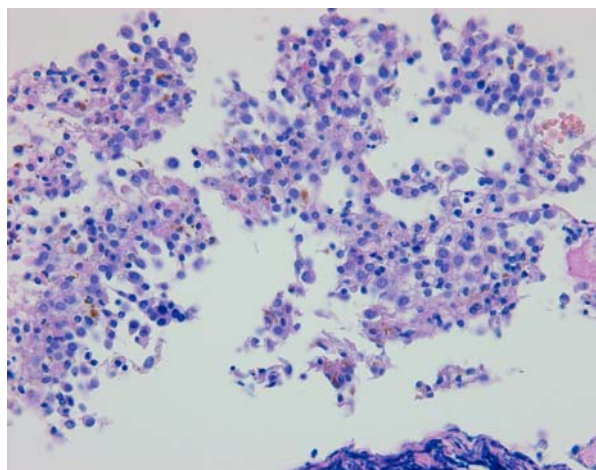


Figure 3. The tumor cells showed abundant cytoplasm containing melanin pigments and round to oval nuclei and distinct nucleoli in the pleural tissue (H&E, ×400).

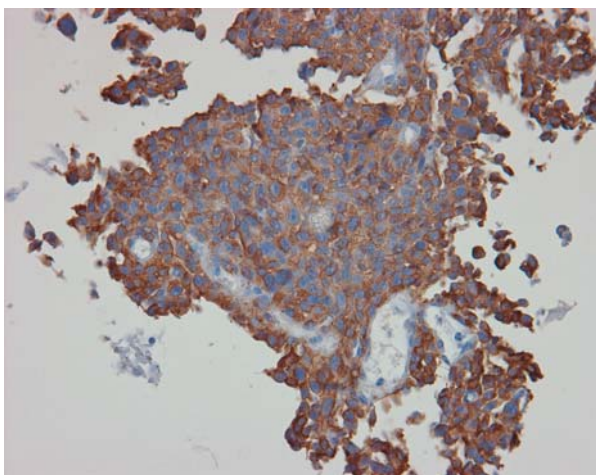


Figure 4. The tumor cells were positive to HMB45 that was a specific marker for malignant melanoma (HMB-45, ×400).

좌측 흉수가 관찰되었고 흉부 전산화 단층촬영에서 좌측 흉막액과 흉막에 다발성 종괴들이 동반되어 있었다(Figure 1,2). 좌측 종격동 흉막에도 일부 비후와 결절이 의심되고 심낭비후가 있었다. 우하엽에 전이로 의심되는 경계가 분명한 작은 결절들이 관찰되었으나 상복부에 이상소견은 없었다. 골 동위원소촬영에는 특이소견이 없었다.

병리학적 소견 : 흉막조직 절편은 4개로 황백색을 띄고 있었다. 종양세포의 세포질은 비교적 풍부하고 호산성이며 세포질내 갈색의 과립상세포가 있었으며, 핵

은 크고 핵인은 뚜렷하였다(Figure 3). 세포질내의 S-100 단백, HMG-45 항원에 대한 면역조직화학 염색에서 양성하였고, cytokeratin, CEA는 음성으로 흑색종으로 확인되었다 (Figure 4).

**치료 및 경과 :** 치료적 흉수천자를 1,500 ml 시행후 증상이 호전되었으며 항암화학요법과 면역요법을 거부하고 퇴원하였다. 퇴원 10일째 좌폐 전체에 흉수와 종격동 우측전으로 재입원하여 응급 흉관삽입술과 흉막유착술을 시행받고 퇴원하였다.

## 고 찰

악성 흑색종은 원격전이가 잘 일어나는 악성종양이며 주로 발생하는 장기는 피부, 피하지방층, 림프절, 폐, 간, 뇌, 뼈, 소화기 순으로 보고되어 있다<sup>1</sup>. 국내 23개 대학병원 및 종합병원자료에서도 국소림프절 전이(37/109명, 34%)와 폐, 뇌, 위장관 등의 원격전이(17/109명, 16%)가 발견되었고, 한 대학병원의 12년간 조사에서도 원격 림프절(31%), 폐(17%), 위(7%), 뇌(5%), 간(3%), 복막(1%)의 순서로 보고하였다<sup>3,4</sup>. 또 20년간 대학병원 환자들에서 피부이외의 부위로 전이가 발견된 경우는 35명중 8명(21.6%)으로 12부위로 관찰되었고, 주변 림프절이 8예, 뇌와 폐가 각각 2예씩 관찰되었다<sup>5</sup>. 송등은 10년간 대학병원에서 진단한 104예의 악성 흑색종 환자에서 처음 진단시 피부전이가 4예, 피부외 전이가 11예가 있었고, 피부외 전이는 림프절 4예, 연부조직 전이 3예, 발가락, 위, 간 및 뇌 전이가 각각 1예씩 있었다<sup>6</sup>. 또한 장등의 보고에 따르면 처음에 전이가 없었던 환자들 중 51% (26/61)에서 전이가 발생하였는데 주위 림프절로의 전이가 가장 많았고(29.8%), 폐(28%), 뇌(15.8%), 피부(8.8%), 간(7%), 뼈(7%), 췌장(1.8%), 방광(1.8%) 등의 순이었다<sup>7</sup>.

흉부 전이양상을 보면 다발성 폐결절(40%)과 혼합형(27.7%)이 가장 많고 단일 폐결절(20%) 이 다음이며 종격동 및 폐문부 림프절종대(6.9%), 속립성 형태(1.5%), 흉수(2.3%), 골 용해(0.8%), 흉막외 종괴

(0.8%)의 순으로 나타난다<sup>2</sup>.

국내에서는 종격동 종양으로 나타난 악성 흑색종 환자에서 흉수가 발견되었으나 흉수에서는 악성세포가 관찰되지는 않았다<sup>8</sup>. 본 증례에서는 다량의 흉수로 내원하여 시행한 흉수천자 세포 검사와 흉막조직검사에서 악성 흑색종으로 진단되었던 경우로 흉수 진단에서 과거병력이 강조된다고 본다. 저자들은 말단 흑자성 흑색종으로 수술 받았던 환자에서 3년 후 흉수로 발현한 전이성 악성 흑색종 1예를 경험하였기에 보고하는 바이다.

## 참 고 문 헌

1. Balch CM, Houghton AN. Diagnosis of metastatic melanoma at distant sites. In: Balch CM, Houghton AN, Milton GW, Sober AJ, Soong S, editors. Cutaneous melanoma, 2nd ed. Philadelphia: JB Lippincott; 1992. p. 439-67.
2. Chen JT, Dahmash NS, Ravin CE, Heaston DK, Putman CE, Seigler HF, et al. Metastatic melanoma in the thorax: report of 130 patients. *AJR Am J Roentgenol* 1981;137:293-8.
3. Lee MW, Koh JK, Kwon KS, Kim NI, Kim SW, Kim SN, et al. Clinical and Histopathological Study of Cutaneous Melanoma in Korea. *Korean J Dermatol* 2003;41:43-7.
4. Lee DH, Kim YC, Cho SH, Lee MG. Clinicopathologic Analysis of Malignant Melanoma. *Korean J Dermatol* 2002;40:914-23.
5. Kim YD, Kim KH, Suhr KB, Lee JH, Park JK. A Clinical and Histopathologic Study of 35 Cases with Malignant Melanoma. *Korean J Dermatol* 2002;40:124-8.
6. Song KY, Jung KC, Cho KH, Chi JG, Ham EG. Clinicopathological Analysis on the 104 Cases of Malignant Melanoma. *Korean J Pathol* 1997;31:566-73.
7. Jang KA, Kim JH, Choi JH, Sung KJ, Moon KC, Koh JK. A Clinico-Histopathological Study of Malignant Melanoma. *Korean J Dermatol* 2000;38:1435-43.
8. Koo BS, Jung YS, Park HB, Ok CH, Jang TW, Jung MH, et al. A Case of Primary Malignant Melanoma in the Mediastinum. *Tuberc Respir Dis* 1999;46:409-13.