

## 비소세포 폐암환자에서 Gefitinib 투여 중 발생한 급성호흡부전

인하대학교 의과대학 내과학교실<sup>1</sup>, 병리학교실<sup>2</sup>

류정선<sup>1</sup>, 김루시아<sup>2</sup>, 김철현<sup>1</sup>, 김현정<sup>1</sup>, 조재화<sup>1</sup>, 박승민<sup>1</sup>, 이흥렬<sup>1</sup>

## Acute Respiratory Failure Developed in Non-small Cell Lung Cancer Patients Treated With Gefitinib

Jeong-Seon Ryu, M.D.<sup>1</sup>, Lucia Kim, M.D.<sup>2</sup>, Chul-Hyun Kim, M.D.<sup>1</sup>, Hyun-Jung Kim, M.D.<sup>1</sup>, Jae-Hwa Cho, M.D.<sup>1</sup>, Seung-Min Kwak, M.D.<sup>1</sup>, Hong-Lyeol Lee, M.D.<sup>1</sup>

Department of Internal Medicine<sup>1</sup> and Pathology<sup>2</sup>, College of Medicine, Inha University, Incheon, South Korea

Gefitinib is an oral selective inhibitor that targets the tyrosine kinase of the epidermal growth factor receptor. The prevalence of interstitial lung disease is 2% in Japan and 0.3% in the USA with a mortality rate of up to one third. We describe two non-small cell lung cancer patients who developed acute respiratory failure after gefitinib, and suggest that clinicians take extreme caution when deciding to treat patients with gefitinib.

(*Tuberc Respir Dis* 2007; 62: 144-148)

**Key words:** Adverse effect, Gefitinib, Lung cancer.

### 서 론

Gefitinib은 epidermal growth factor receptor (EGFR)의 티로신키나아제(tyrosine kinase)를 차단하여 작용하는 경구용 표적 항암제로 비소세포폐암 환자에서 사용 중이다. 그러나 간질성 폐질환 발생이 중요 부작용으로 알려져 있으며, 일본인의 2%, 미국인의 0.3%에서 발생한다고 한다<sup>1,2</sup>. 중요한 점은 이들 환자의 1/3에서 호흡기계 부작용으로 사망에 이를 수 있다는 것이다. 최근 저자 등은 gefitinib 투약 중 발생한 급성호흡곤란으로 사망한 2 예를 경험하였기에 이를 보고하는 바이다.

### 증 례

#### 증 례 1.

50세 남자 환자로 기침과 시력 변화를 주소로 2006

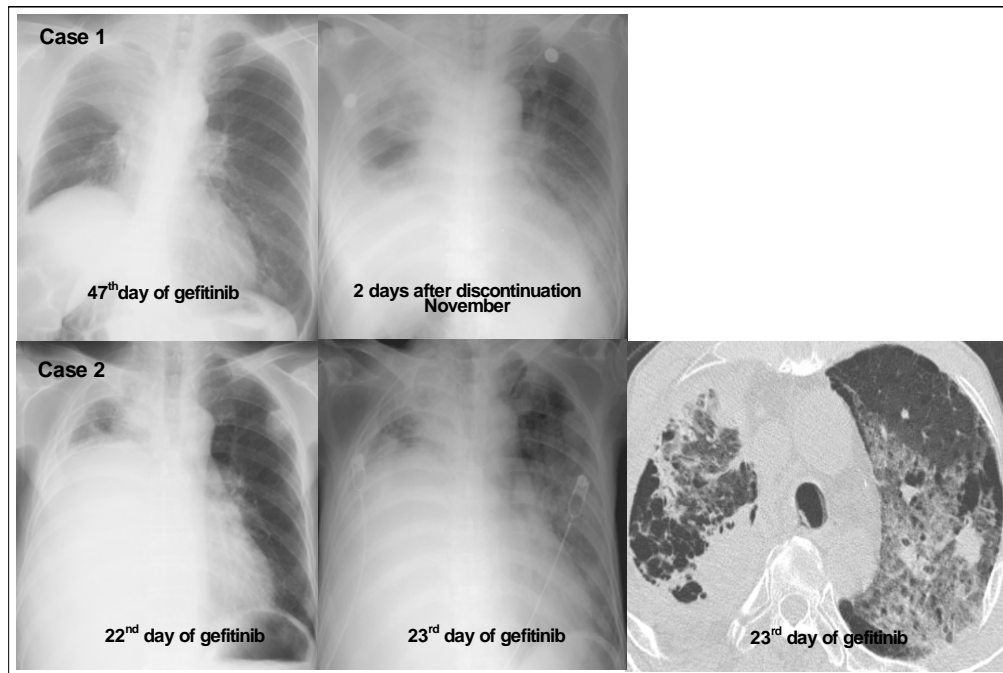
년 8월 입원하였다. 환자는 30갑년의 현재 흡연자로, 과거력 상 1998년 알코올성 간질환을 앓았던 것을 제외하곤 특이 병력은 없었다. 쇄골상부 림프절에서 시행한 세침 흡인검사에서 선암으로 진단하였고, 병기 결정을 위한 검사에서 뇌, 뼈, 반대측 폐 전이를 보여 임상적 병기는 4기 (T4N3M1)이었다. 환자의 Eastern Cooperative Oncology Group (ECOG) 수행상태는 2~3점이었다. 환자에게 보존적 치료를 권고하였으나, 환자 및 보호자가 gefitinib 투약을 원하여 2006년 8월 30일부터 1차 치료로 gefitinib (Iressa<sup>®</sup>) 250mg을 경구 투약하였다. 환자의 체표면적은 1.71m<sup>2</sup> 이었다. 42일 후에 시행한 반응평가에서 안정 상태(stable disease)이었으나, 62일 후 흉부 방사선사진상 악성 흉수의 증가 소견을 보여 치료적 가슴천자를 시행하였고 이어 65일째 투약을 중단하고 퇴원하였다. 환자는 퇴원 2일 후 갑자기 발생한 심한 호흡곤란을 주소로 응급실로 내원하였다. 이때 시행 한 말초 혈액 검사는 백혈구 13,600/mm<sup>3</sup>(호중구 88.5%, 림프구 7.2%, 단핵구 3.6%, 호산구 0.1%), 혈색소 12.9g/dL, 혈소판 366,000/mm<sup>3</sup>, 동맥혈 가스는 pH 7.47, PaO<sub>2</sub> 35.0 mmHg, PaCO<sub>2</sub> 28.0mmHg, HCO<sub>3</sub> 20mmol/L, 산소포화도 72% 이었다. 흉부 방사선사진에서 좌측 폐에 폐침윤 소견이 관찰되었다 (Figure 1). 심장초음파 검사에서 박출계수 68% 이었고, 우심실 압력 25mmHg이었다. 환자 보호자는 기계적 환기 등 집중 치료하는

This study was supported by INHA University Research Grant (INHA)

Corresponding author: Jeong Seon Ryu, M.D., Ph.D  
Associate Professor, Pulmonary Division, Dept. of Internal Medicine, Inha University Hospital 7-206, 3Ga, Shinheung Dong, Jung Gu, Incheon, 400-103, Korea  
E-mail: jsryu@inha.ac.kr

Received: Jan. 15. 2007

Accepted: Feb. 2. 2007



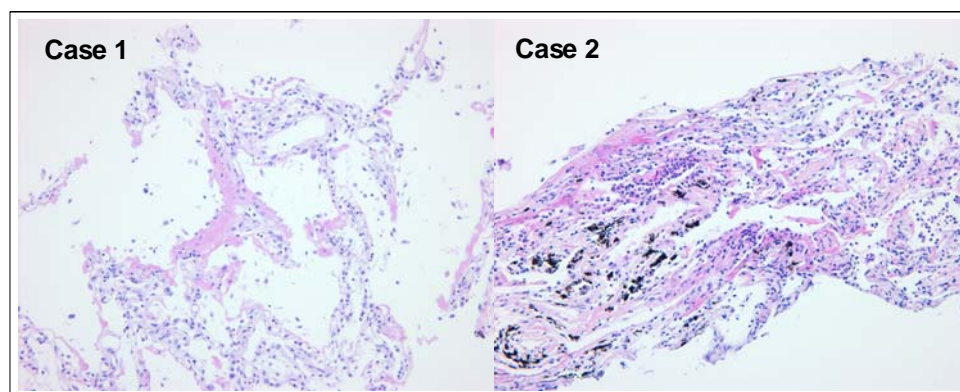
**Figure 1.** Chest radiography shows newly developed pulmonary infiltrates on left lower lung field in case 1 and 2. Bilateral ground glass opacities are noted on chest CT scan of case 2.

것을 원치 않아 병실 치료실에서 산소 투여 (10L/min) 및 고용량 스테로이드(methylprednisolone, 1,000 mg/day)를 3일간 투약하였으나, 3일 후 호흡곤란으로 사망하였다. 감염성 질환을 배제하기 위하여 시행한 혈액 배양 및 가래 일반 세균 및 항산균 도말/배양검사에서 균 검출은 되지 않았다. 소변 레지오넬라 항원 및 폐렴구균 항원검사는 음성이었다.

## 증 례 2.

63세 남자 환자로 기침, 호흡곤란을 주소로 2005년 5월 입원하였다. 환자는 40갑년의 현재 흡연자로 과거력상 특이 질환력은 없었다. 흉막 생검 및 가래 세포 검사에서 선암으로 진단되었고, 병기결정을 위한 검사에서 반대측 폐 전이 소견을 보여 임상적 병기는 4기(T4N0M1)이었다. ECOG 수행상태는 1점이었다. 2005년 5월 1차 치료로 PC (paclitaxel, 130mg/m<sup>2</sup>와 cisplatin, 60mg/m<sup>2</sup> q3weeks) 3주기를 시행하였고, 7월 시행한 반응평가에서 안정 상태이었다. 환자는 이전 항암화학치료 후 발생한 심한 구역, 구토 등의 증

상으로 더 이상 투약을 원하지 않아서 gemcitabine 단독 (1,200 mg/m<sup>2</sup>, day 1,8 q3weeks)으로 3주기 항암화학치료가 시행되었고 이후 시행된 반응 평가는 안정 상태이었다. 그 후 악성 흉수 증가로 호흡곤란이 있으면 치료적 흉막천자를 시행하는 등 환자는 보존적 치료만 시행하면서 지내다 2006년 10월 11일부터 보호자가 gefitinib (Iressa®)의 사용을 위하여 250mg 경구 투약을 시작하였다. 이때 환자의 체표면적은 1.67 m<sup>2</sup>이었다. 환자는 약간의 호흡곤란은 있었지만 별다른 증상 호소 없이 지내다가 23일째 투약일 오전에 갑자기 심한 호흡곤란이 발생하였다. 이때 시행한 말초 혈액 검사는 백혈구 13,100/mm<sup>3</sup>(호중구 82.9%, 림프구 13.3%, 단핵구 2.2%, 호산구 0.2%), 혈색소 11.3g/dL, 혈소판 419,000/mm<sup>3</sup>, 동맥혈 가스는 pH 7.43, PaO<sub>2</sub> 43.4mmHg, PaCO<sub>2</sub> 33.2mmHg, HCO<sub>3</sub> 22mmol/L, 산소포화도 75% 이었다. 보호자는 기계적 환기 등 집중 치료하는 것을 원치 않아 병실 치료실에서 산소 투여 (10L/min) 및 고용량 스테로이드(methylprednisolone, 1,000mg)를 투약하였으나 증상 호전 없이 같은 날 오후 호흡곤란으로 사망하였다. 오



**Figure 2.** It demonstrates hyaline membranes lining the alveolar wall with edema and interstitial mononuclear cell infiltrate in case 1. Fibrinoid proteinaceous exudate in the alveolar space and sometimes along the alveolar walls and intra-alveolar and interstitial infiltration of neutrophils and lymphocytes are shown in case 2.

**Table 1. Summary of Death Cases from Respiratory Failure Induced by Gefitinib\***

Author, year	Gender, age	Smoking, PY	Cell type	Stage	IPF	Prior treatment	Response*	Duration <sup>†</sup>	Diagnosis	Occurrence to to death, days
Inoue, 2003 <sup>4</sup>	M, 85	Former, 52	SQ	NE	Yes	RTx	NE	18	DAD	4
Inoue, 2003 <sup>4</sup>	M, 78	Former, 63	L	IIIB	No	RTx	NE	4	DAD	5
Ohyanagi, 2004 <sup>6</sup>	F, 60	Never	AD	NE	NE	CTx	NE	3	Clinical diagnosis	22
Rabinowits, 2003 <sup>7</sup>	F, 70	Current, NE	AD	IV	No	CTx, RTx	NE	60	Nonspecific inflammation	12
Okamoto, 2003 <sup>9</sup>	M, 67	NE	AD	IV	No	CTx	NE	8	DAD	5
Inomata, 2004 <sup>10</sup>	M, 76	NE	SQ	NE	Yes	None	SD	12	Clinical diagnosis	
Inomata, 2004 <sup>10</sup>	M, 76	NE	AD	NE	Yes	None	SD	14	Clinical diagnosis	
Inomata, 2004 <sup>10</sup>	M, 68	NE	AD	NE	Yes <sup>‡</sup>	CTx, RTx	SD	12	Clinical diagnosis	
Inomata, 2004 <sup>10</sup>	M, 85	NE	AD	NE	No	None	SD	36	DAD	10.6 (6~23)
Inomata, 2004 <sup>10</sup>	M, 62	NE	SQ	NE	Yes	CTx	SD	73	Clinical diagnosis	
Sumpter, 2004 <sup>12</sup>	M, 60	NE	AD	IV	No	CTx, RTx	SD	48	Clinical diagnosis	2
Nagaria, 2005 <sup>11</sup>	M, 59	NE	AD	IV	No	CTx	PD	60	DAD	NE
Present case 1	M, 50	Current, 30	AD	IV	No	None	SD	65	DAD	3
Present case 2	M, 63	Current, 40	AD	IV	No	CTx	NE	23	DAD	0.5

AD=adenocarcinoma, CTx=chemotherapy, DAD=diffuse alveolar damage, IPF=idiopathic pulmonary fibrosis, L=large cell carcinoma, NE=not evaluated, PY=pack-years, RTx=radiation therapy, SQ=squamous cell carcinoma, SD=stable disease, Clinical diagnosis=diagnosis made by clinical and radiologic findings; \*, response to gefitinib; <sup>†</sup>, Period of administration of gefitinib before the development of acute respiratory failure; <sup>‡</sup>, post-radiation pulmonary fibrosis

전에 시행한 색전증 프로토콜에 의한 흉부 전산화 단층촬영에서 폐색전증 소견은 관찰되지 않았고, 양 폐에 간유리양 음영이 관찰되었다. 감염성 질환을 배제하기 위하여 시행한 혈액 배양 및 가래 일반 세균 도말/배양검사에서 균 검출은 되지 않았다. 두 증례에서 보호자 동의 하에 사망 후 폐에 한하여 침생검을 시행하였다. 병리소견은 두 증례에서 모두 폐포 내에 섬유소 단백질 삼출물이 관찰되었고 폐포벽을 따라 유리질막이 덮혀 있었으며 폐포벽과 폐포내에 약간의 급성염증세포가 침윤되어 있었다 (Figure 2).

## 고 찰

Gefitinib에 의하여 발생하는 간질성 폐질환을 비롯한 호흡기계 부작용은 주로 남자와 흡연력이 있었던 환자에서 호발하는 것으로 알려져 있다<sup>1,3</sup>. 본 연구에서도 2예 모두 남자이었고, 현재 흡연자 이었다. gefitinib 사용 후 심각한 호흡기계 부작용에 대하여 Inoue 등<sup>4</sup>의 2003년 최초 보고 후 몇몇 보고들이 있었다<sup>5-12</sup>.

Gefitinib 투약 후 급성 호흡부전의 발생을 예고하

는 지표에 대하여 알려져 있지 않다. 또한 일단 심한 호흡부전이 발생한 경우 치료에 대하여도 고용량 스테로이드, 산소 투여 등의 치료가 시행되고 있으나 대부분의 경우 호흡곤란의 악화를 막지 못하는 것으로 알려져 있어, 아직 효과적 치료법이 없다. 따라서 저자 등은 우리나라에서도 폐암을 치료하는 의사는 특히 남자, 흡연자에서 gefitinib 사용을 신중하게 결정해야 할 것으로 생각된다.

Gefitinib의 호흡기계 부작용에 대한 진단을 위하여 일단 감염, 림프관 전이, 폐색전증 등의 질환에 대한 감별진단이 필요할 것이다. 병리 소견에 대한 보고는 미만성 폐 손상, 폐쇄성 세기관지염 기질성 폐렴 (bronchiolitis obliterans organizing pneumonia, BOOP), 호산구성 폐렴 등 다양하게 나타나는 것으로 알려져 있다. 그러므로 이들 질환에 대한 감별진단이 필요하다. 그러나 원칙적으로 약물에 의한 폐 손상을 확진하기 위해서는 추정 약물을 다시 투약함으로 그 약물이 폐 손상에 직접적 원인인지 여부를 확인하는 것인데 이것은 현실적으로 불가능할 것이다. 따라서 임상 양상, 방사선 소견 및 병리 소견을 고려하여 진단하는 것이 일반적이다. 본 증례의 경우 감염에 대한 원인을 찾고자 노력하였고, 병리 검사로 림프관 전이, 급성 진행형의 BOOP 혹은 호산구성 폐렴을 배제할 수 있었다. 본 증례에서 흉부 방사선사진상 흉수는 있었지만 이전과 비교하여 증가 소견은 없었다. 두 증례 모두에서 갑자기 발병한 심한 호흡곤란과 저산소증이 관찰되었고, 폐 손상을 의심할 만한 방사선 소견(증례 1, 흉부 방사선사진에서 폐침윤 발생; 증례 2, 전산화 단층촬영에서 양폐 젓빛유리 발생)이 관찰되었다. 또한 심장초음파에서 정상 소견을 보였고(증례 1)와 색전증 프로토콜에 의한 흉부 전산화 단층촬영(증례 2)에서 색전증을 의심할 만한 소견이 없었다. 병리 소견은 염증세포 침윤, 유리질막 형성을 보여 이를 종합하여 볼 때 급성 간질성 폐장염에 합당하였다.

그 동안 보고되었던 gefitinib 사용 후 사망에 이르게 되었던 증례들을 분석하여 보면 투약 후 호흡곤란의 발생까지 기간은 3일에서 3달까지 다양하였다 (Table 1). 본 증례에서 호흡곤란은 투약 후 각각 65일과 23일에 발생하였다. Inomata 등<sup>10</sup>은 gefitinib으

로 치료 받은 110명 환자 중 급성 폐 손상으로 사망한 5예의 경우 급성 호흡부전 발생으로부터 사망까지 10.6일(범위: 6-23일)로 짧은 시간 내에 사망에 이르렀다고 하였다. 본 증례에서 호흡곤란의 발생 후 3일과 12시간 후에 사망하였다.

발생 위험 인자로는 남자, 흡연자, 특발성 폐섬유화증의 존재 등이 알려져 있다. 호흡기계 부작용의 발병 기전에 대하여 일본인과 코카시안 사이의 인종적 차이, EGFR 유전자의 역할 가능성<sup>13,14</sup> 등이 논의되고 있으나 아직 정확한 기전은 알려져 있지 않다. 최근 Fujiwara 등<sup>15</sup>은 gefitinib을 투약한 36예 환자에서 EGFR 유전자 체세포 돌연변이와 부작용에 대한 보고를 하였다. 이 연구에서 호흡기계 부작용을 보였던 모든 환자는 체세포 돌연변이를 보이지 않았으며, 체세포 돌연변이가 호흡기계 부작용과 무관할 가능성을 시사하였다. 향후 호흡기계 부작용에 관여하는 유전적 요인에 대한 연구가 요망된다.

## 요 약

저자 등은 gefitinib 투약 중 발생한 급성호흡곤란으로 사망한 2 예를 경험하였기에 이를 보고하는 바이다.

## 감사의 글

저자는 일본 동북대학 Chiaki Endo, Akira Inoue 선생님의 본 증례에 대한 도움에 감사 드립니다.

## 참 고 문 헌

1. Ando M, Okamoto I, Yamamoto N, Takeda K, Tamura K, Seto T, et al. Predictive factors for interstitial lung disease, antitumor response, and survival in non-small-cell lung cancer patients treated with gefitinib. *J Clin Oncol* 2006;24:2549-56.
2. Cohen MH, Williams GA, Sridhara R, Chen G, McGuinn WD Jr, Morse D, et al. United States Food and Drug Administration Drug Approval summary: Gefitinib (ZD1839; Iressa) tablets. *Clin Cancer Res* 2004;10:1212-8.

3. Takano T, Ohe Y, Kusumoto M, Tateishi U, Yamamoto S, Nokihara H, et al. Risk factors for interstitial lung disease and predictive factors for tumor response in patients with advanced non-small cell lung cancer treated with gefitinib. *Lung Cancer* 2004;45:93-104.
4. Inoue A, Saijo Y, Maemondo M, Gomi K, Tokue Y, Kimura Y, et al. Severe acute interstitial pneumonia and gefitinib. *Lancet* 2003;361:137-9.
5. Seto T, Seki N, Uematsu K, Tanigaki T, Shioya S, Koboyashi T, et al. Gefitinib-induced lung injury successfully treated with high-dose corticosteroids. *Respirology* 2006;11:113-6.
6. Ohyanagi F, Ando Y, Nagashima F, Narabayashi M, Sasaki Y. Acute gefitinib-induced pneumonitis. *Int J Clin Oncol* 2004;9:406-9.
7. Rabinowits G, Herchenhorn D, Rabinowits M, Weatge D, Torres W. Fatal pulmonary toxicity in a patient treated with gefitinib for non-small cell lung cancer after previous hemolytic-uremic syndrome due to gemcitabine. *Anticancer Drugs* 2003;14:665-8.
8. Ieki R, Saitoh E, Shibuya M. Acute lung injury as a possible adverse drug reaction related to gefitinib. *Eur Respir J* 2003;22:179-81.
9. Okamoto I, Fujii K, Matsumoto M, Terasaki Y, Kihara N, Kohrogi H, et al. Diffuse alveolar damage after ZD1839 therapy in a patient with non-small cell lung cancer. *Lung Cancer* 2003;40:339-42.
10. Inomata S, Takahashi H, Nagata M, Yamada G, Shiratori M, Tanaka H, et al. Acute lung injury as an adverse event of gefitinib. *Anticancer Drugs* 2004;15:461-7.
11. Nagaria NC, Cogswell J, Choe JK, Kasimis B. Side effects and good effects from new chemotherapeutic agents: case 1. Gefitinib-induced interstitial fibrosis. *J Clin Oncol* 2005;23:2423-4.
12. Sumpter K, Harper-Wynne C, O'Brien M, Congleton J. Severe acute interstitial pneumonia and gefitinib. *Lung Cancer* 2004;43:367-8.
13. Suzuki H, Aoshiba K, Yokohori N, Nagai A. Epidermal growth factor receptor tyrosine kinase inhibition augments a murine model of pulmonary fibrosis. *Cancer Res* 2003;63:5054-9.
14. Ishii Y, Fujimoto S, Fukuda T. Gefitinib prevents bleomycin-induced lung fibrosis in mice. *Am J Respir Crit Care Med* 2006;174:550-6.
15. Fujiwara Y, Kiura K, Toyooka S, Takigawa N, Tokumo M, Hotta K, et al. Relationship between epidermal growth factor receptor gene mutations and the severity of adverse events by gefitinib in patients with advanced non-small cell lung cancer. *Lung Cancer* 2006;52:99-103.