

내시경적 절제로 완치된 기관지내 섬유상피성 용종 1예

가톨릭대학교 의과대학 내과학교실, ¹임상병리과학교실

강지영, 강지호, 이상학, 전연주, 조근종, 김의형, 김관형, 문화식, 송정섭, 박성학, 민기옥¹

An Endobronchial Fibroepithelial Polyp Treated by Bronchoscopic Excision

Ji Young Kang, M.D., Ji Ho Kang, M.D., Sang Haak Lee, M.D., Youn Joo Jeon, M.D., Keun Jong Cho, M.D.,
Eui Hyung Kim, M.D., Kwan Hyung Kim, M.D., Hwa Sik Moon, M.D., Jeong Sup Song, M.D.,
Sung Hak Park, M.D., Ki Ouk Min, M.D.¹

Department of Internal Medicine and ¹Department of Clinical Pathology, The Catholic University of Korea, College of Medicine, Seoul, Korea

An 81-year-old man underwent bronchoscopy to investigate the cause of his dyspnea symptoms. A benign natured mass was observed in the bronchus and was excised. The pathology examination revealed a fibroepithelial polyp. He has been asymptomatic since the simple bronchoscopic excision.

A fibroepithelial polyp is a benign tumor with a mesodermal origin. It is commonly found in the skin, urogenital area and chest, but is extremely rare in the respiratory system. We report a case of a fibroepithelial polyp in the bronchus, which was treated with a bronchoscopic excision, with a brief review of the relevant literature.

(*Tuberc Respir Dis* 2005; 59:670-673)

Key words : Fibroepithelial polyp, Bronchus, Bronchoscopic excision

서 론

섬유상피성 용종(fibroepithelial polyp)은 중배엽성 기원의 양성 종양이다. 발생 부위는 피부, 액와부, 서혜부, 비뇨기계, 경부 및 상측 흉부 등이고, 이중 피부에 가장 흔하게 생겨 피부 연성 섬유종(skin tag, acrochordon)이라고 하기도 한다¹. 대부분은 특별한 증상을 유발하지 않으나, 종양의 크기가 증가하면 위치에 따라 주변 폐색, 감염, 통증, 출혈, 궤양 등을 유발할 수가 있어 치료가 요구되며, 이외에 미용적인 목적으로 제거하기도 한다.

기관지 내에 섬유상피성 용종이 생기는 경우는 매우 드물어 국외에서는 1960년 Rowlands가 1예를 보고하였으며², 국내에서는 2001년 김 등이 외과적 절제술로 진단 및 치료한 1예를 보고한 바 있다³. 이에 저

자는 보존적 내시경적 절제술로 치료한 기관지내 섬유상피성 용종에 대한 증례를 문헌 고찰과 함께 보고하는 바이다.

증 례

환 자 : 김 O O, 남자, 81세

주 소 : 수일간의 호흡 곤란

현병력 : 1년 전 만성폐쇄성폐질환으로 진단, 1개월 전부터 기침과 객담량이 증가하고, 수일 전부터 호흡 곤란 증세가 발생하여 입원함

과거력 : 1년 전 확장성 심근병증 및 심부전 진단 받고 치료 중

가족력 : 특이 사항 없음

사회력 : 음주력- 없음, 흡연력- 40갑년, 1년 전부터 금연

직업력 : 일용 노동직

이학적 소견 : 내원시 활력징후는 혈압 120/70 mmHg, 맥박 82회/분, 호흡 20회/분, 체온 36.2°C였다. 의식은 명료하였으나 만성 병색을 보였고 흉부 청진상 전반적으로 거친 호흡음 소견이었다.

검사실 소견 : 말초혈액검사는 백혈구 5,000/mm³ (호

Address for correspondence : **Sang Haak Lee, M.D.**
Department of Internal Medicine, St. Paul's Hospital,
The Catholic University of Korea, 620-56,
Jeonnon-2-dong, Dongdaemoon-gu, Seoul, 130-709,
Korea
Phone : 82-2-958-2114 Fax : 82-2-968-7250
E-mail : mdlee@catholic.ac.kr
Received : Sep. 5. 2005
Accepted : Oct. 7. 2005

중구 64.8%, 림프구 25.2%, 호산구 3.2%), 혈색소 14.0 g/dL, 혈소판 269,000/mm³였다. 생화학검사는 AST/ALT 14/11 IU/L, 혈중요소질소 23.9 mg/dL, 크레아티닌 1.6 mg/dL, 총단백 7.9 g/dL, 알부민 4.7 g/dL, 총 빌리루빈 0.6 mg/dL, 알칼리성 인산분해효소 167 IU/L, LDH/CPK 285/108 IU/L였고 일반 뇨검사는 정상이었다. 대기중에서 시행한 동맥혈가스분석은 pH 7.473, 이산화탄소분압 30.6 mmHg, 산소분압 74.1 mmHg, 중탄산염 23.9 mmol/L, 산소포화도 96.5%였다. 객담검사에서 결핵도말검사는 음성, 균배양 검사에서 자라는 병원균은 없었다. 폐기능 검사에서 노력성 폐활량(FVC) 2.20 L(예측 정상치의 65%), 1초간 노력성호기량(FEV_{1.0}) 1.04 L(예측 정상치의 48%), FEV_{1.0}/FVC 47%, 폐확산능(DLco)은 11.2 ml/min/mmHg(예측 정상치의 78%)이었다.

방사선 소견 : 단순 흉부 촬영상 심비대 소견 이외에 폐실질의 비정상 소견은 관찰되지 않았다(Figure 1). **진단 및 병리학적 소견** : 기관지내시경 소견상 전기 관지에 걸쳐 경한 탄분 섬유화증(anthraxofibrosis)이 있었고, 우상부 기관지의 뒤쪽 분절 입구에 표면이 매끈하고 하얀 색조를 띠는 1.5x1.5x1 cm 크기의 돌출된 종괴가 관찰되었다. 이 종괴는 집자로 잡았을 때 중등도의 굳기(consistency)를 보였고 움직일 수 있었으며 내시경적 절제술을 시행하였고 출혈은 심하지 않았다(Figure 2). 병리조직학적 소견에서 이 종괴 내부는 섬유혈관다발로 이루어져 있고, 그 표면은 정

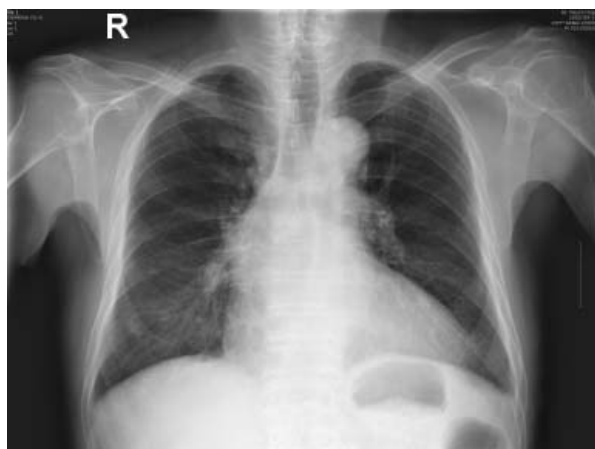

Figure 1. Chest PA showing no active lung lesion except mild cardiomegaly.

상의 호흡기 상피 세포가 둘러 싸고 있는 양성 섬유상피성 용종으로 확인되었다(Figure 3). 이외에 기관지 세척 및 술검사(bronchial washing and brushing)로 시행한 결핵균 도말 및 배양 검사는 모두 음성이었다. **임상 경과** : 환자는 기존의 심부전증 및 만성폐쇄성 폐질환에 상기도 감염이 동반되어 호흡곤란이 악화 된 것으로 판단하여, 이에 대한 치료를 통해 증상이

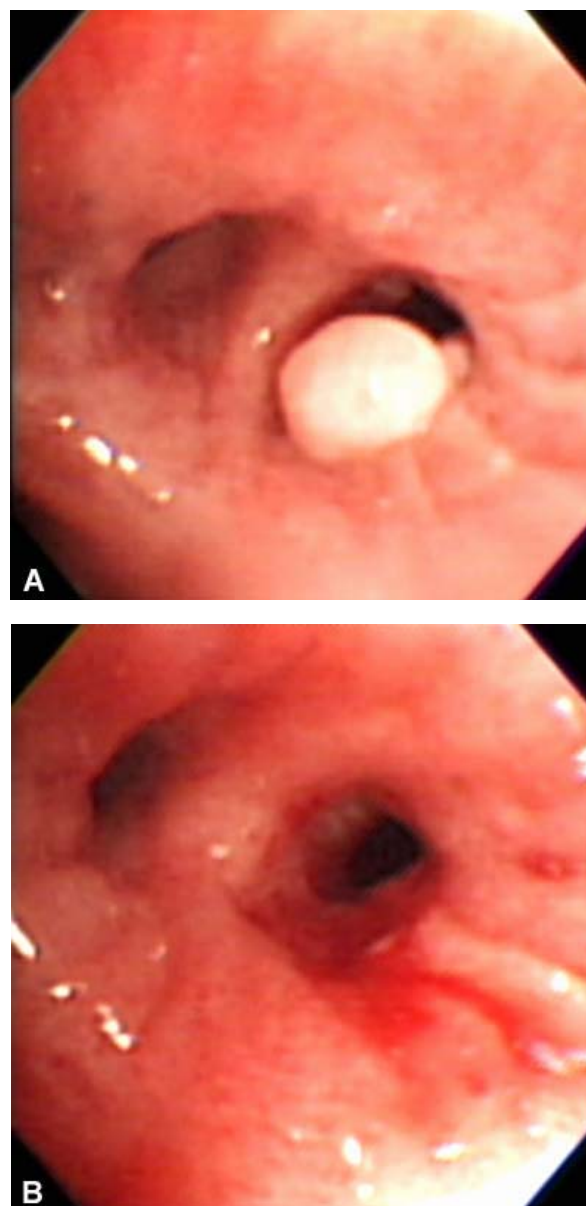


Figure 2. Bronchoscopic findings (A) ; a well demarcated, movable mass with smooth surface was noted in the posterior segment of right upper lobe(A). The mass was successfully removed by bronchoscopic simple excision(B).

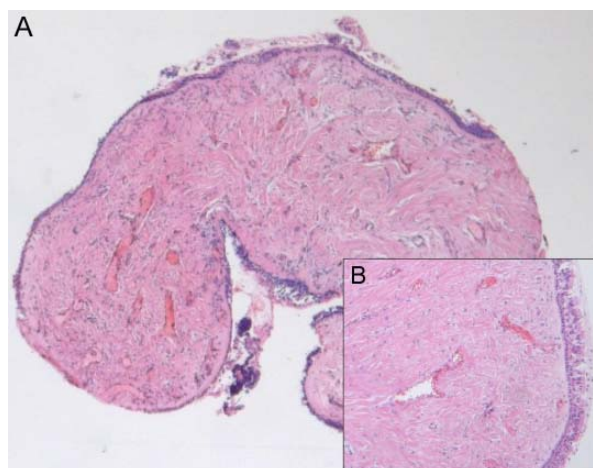


Figure 3. Bronchoscopic excisional biopsy specimen shows dense fibrovascular stromal core lined by normal bronchial respiratory columnar epithelium(A: X 40, B: X 100, H&E stain).

호전되었으며, 퇴원 후 특별한 문제없이 외래 경과 관찰 중이다. 또한 1년 뒤 시행한 추적 기관지 내시경 검사에서도 재발 소견은 관찰되지 않았다.

고 찰

섬유상피성 용종은 중배엽 기원의 양성 종양이다. 선천적인 요인과 반복적인 외상이나 자극, 감염 등의 후천적인 가능성 모두 발생 원인으로 추정되고 있으나⁴, 정확한 발병기전에 대해서는 아직 확립되어 있지 않다. Halvorsen 등은 외음부에 발생한 경우 병변내에 에스트로젠 수용체가 많이 분포되어 있음을 발견하고, 병인 중 하나로 에스트로젠을 제시하기도 하였다⁵. 현재까지 기관지내에 생기는 경우는 매우 드물게 보고되어, 원인 및 병리 기전에 대해서도 정확히 알려진 바는 없다².

섬유상피성 용종은 육안적으로 볼 때, 크기가 다양하고, 표면은 부드럽고 경계가 비교적 명확하여, 양성 종괴의 특징을 보여준다. 대부분의 경우 무증상의 경과를 보이지만, 크기 및 위치에 따라 증상을 유발할 수 있다. 요로계에 발생했을 경우 혈뇨, 측부 통증, 요관 폐색 및 신실질 기능 파괴 등을 일으킬 수 있으며, 기관지내에서는 기도 폐쇄나 폐쇄성 폐렴을 유발하기도 한다^{2,3}.

병리조직학적 소견상 병변 내부는 기질 세포들의 증식이 관찰되고, 그 표면은 편평 상피로 덮여있다. 기질세포는 단핵성 및 다핵성 세포, 비전형적인 세포(atypical cell) 등으로 구성되어 있으며^{5,6}, 특히 비전형적 세포는 악성 세포와 달리 유사 분열성, 국소 침습 등의 악성 소견을 띄지 않는 것이 특징이다⁶. 비만 세포도 때때로 관찰되는데, 이는 용종의 발생에 있어 촉매작용, 즉 혈관 신생, 근섬유분화(myofibrotic differentiation) 등에 영향을 줄 것으로 생각되고 있다⁵⁻⁸.

기관지 내에 생기는 양성 종양으로는 유두종(papilloma), 기관지 샘종(bronchial adenoma), 염증성 용종(inflammatory polyp, fibroepithelial polyp) 등이 있는데, 병리조직학적으로 유두종은 편평상피의 유두양 증식을 보이며, 기관지 샘종은 기이하고 다양한 양상으로 증식하기 때문에, 기질 세포들의 과형성 증식을 보이는 섬유상피성 용종과 감별할 수 있다².

섬유상피성 용종은 악성 종양으로 이행되는 경우가 매우 드물어⁹, 임상적으로 의심될 때 병리조직학적 검사를 시행해야 하는지도 현재까지 논란이 되고 있다^{10,11}. 치료면에서는 대부분 무증상이고, 악성으로의 이행 가능성이 희박하며, 재발이 드물기 때문에 주로 보존적인 방법으로 절제하는 것이 추천되고 있다¹².

2001년 국내 보고된 증례에서는 그 치료로 외과적 개흉술을 시행하였다³. 이에 반해 본 증례에서는 기관지내시경 검사에서 육안적으로 양성 종괴로 생각되는 병변이 발견되어 기관지내시경적 절제를 시행하였고, 조직학적으로 섬유상피성 용종으로 판명되어, 더 이상의 추가적인 조치 없이 현재까지 재발소견 없이 완치된 상태이다.

요 약

섬유상피성 용종은 중배엽성 기원의 양성 종양으로, 기관지 내에 생기는 경우는 매우 드물다. 또한 이 종괴는 악성화 가능성이 거의 없어, 최소한의 내시경적 절제술이 치료법으로 추천된다. 기관지내 종괴의 감별 진단에 양성인 섬유상피성 용종이 포함될 수 있음을 염두에 두어 불필요한 외과적 광범위 절제를 방지해야겠다.

참 고 문 헌

1. Mangar W, Jiang D, Llyod RV. Acute presentation of a fibroepithelial pharyngeal polyp. *J Laryngol Otol* 2004;118:727-9.
2. Rowlands DT Jr. Fibroepithelial polyps of the bronchus: a case report and review of the literature. *Dis Chest* 1960;37:199-202.
3. Kim Y, Lee CY, Hwang SJ, Choi JP, Kim HJ, Ahn CM, et al. A case of endobronchial fibroepithelial polyp. *Tuberc Respir Dis* 2001;51:609-14.
4. Oguzkurt BP, Oz S, Oguzkurt L, Kayaselcuk F, Tercan F. An unusual cause of complete distal ureteral obstruction: giant fibroepithelial polyp. *J Pediatr Surg* 2004;39:1733-4.
5. Halvorsen TB, Johannesen E. Fibroepithelial polyps of the vagina: are they old granulation tissue polyps? *J Clin Pathol* 1992;45:235-40.
6. Groisman GM, Polak-Charcon S. Fibroepithelial polyps of the anus. *Am J Surg Pathol* 1998;22:70-6.
7. Rollason TP, Byrne P, Williams A. Immunohistochemical and electron microscopic findings in benign fibroepithelial vaginal polyps. *J Clin Pathol* 1990;43:224-9.
8. Sakai Y, Matsukuma S. CD 34+ stromal cells and hyalinized vascular changes in the anal fibroepithelial polyps. *Histopathology* 2002;41:230-5.
9. Lloyd S, Lloyd J, Dhillon R. Chondroid metaplasia in a fibroepithelial polyp of the tongue. *J Laryngol Otol* 2001;115:681-2.
10. Eads TJ, Chang TY, Fabre VC, Farmer ER, Hood AF. The utility of submitting fibroepithelial polyps of histological examination. *Arch Dermatol* 1996;132:1459-62.
11. Brodell RT, Pokorney DR. Fibroepithelial polyps and pathologic evaluation. *Arch Dermatol* 1997;133:915-6.
12. Yagi S, Kawano Y, Gotanda T, Kitagawa T, Kawahara M, Nakagawa M, et al. Endoscopic treatment of a long fibroepithelial ureteral polyp. *Int J Urol* 2001;8:467-9.