

## Gemcitabine을 사용한 폐암환자에서 발생한 용혈성 요독증후군 1예

가톨릭대학교 의과대학 내과학교실

박윤정, 양근석, 정홍순, 남희철, 정승혜, 김부경, 김가영, 김정호, 김영옥, 윤유선

### A Case of Hemolytic Uremic Syndrome in a Lung Cancer Patient Treated with Gemcitabine

Youn Jung Park, M.D., Keun-Suk Yang, M.D., Hong-Soon Jung, M.D., Hee Chul Nam, M.D., Seung Hye Jung, M.D., Boo Gyoung Kim, M.D., Ka Young Kim, M.D., Jung-Ho Kim, M.D., Young-Ok Kim, M.D., Yu-Seon Yun, M.D.

Department of Internal Medicine, The Catholic University of Korea College of Medicine, Seoul, Korea

Hemolytic uremic syndrome (HUS) is a rare disorder characterized by the triad of microangiopathic hemolytic anemia, thrombocytopenia, and acute renal failure. HUS arises from a wide spectrum of conditions, and chemotherapeutic agents have been reported to be associated with HUS, including Mitomycin, Cisplatin, Bleomycin, and Gemcitabine. A 76-year-old man treated with Gemcitabine due to non-small cell lung cancer developed clinical and laboratory findings compatible with HUS. Gemcitabine was ceased and hemodialysis and plasma exchange were utilized and he recovered. A high level of suspicion for HUS is necessary when cancer patients are treated with Gemcitabine, and prompt recognition and treatment are also essential.

**Key Words:** Hemolytic-Uremic Syndrome; Gemcitabine; Lung Neoplasms

## 서 론

용혈성 요독증후군(hemolytic uremic syndrome, HUS)은 급성 신부전, 미세혈관병성 용혈성 빈혈, 그리고 혈소판감소증의 3가지 특징적 임상양상을 보이는 질환으로<sup>1</sup> 소아에서는 Escherichia coli O157:H7 venotoxin에 의한 소화기계의 감염과 관련된 전형적인 HUS가 주로 나타나지만 성인에서는 대개 악성 종양, 약제와 관련된 비전형적인 HUS가 발생한다. 폐, 위, 대장, 유방암과 같은 악성 종양이나, ticlopidine, cyclosporine, tacrolimus, gemcitabine, mitomycin C, bleomycin, cisplatin 등의 약제가 성인에서의 HUS 발생원인으로 알려져 있다<sup>2</sup>. Mitomycin C

로 인해 유발된 HUS에 대한 국내보고는 있지만<sup>3</sup>, Gemcitabine과 관련된 HUS에 대한 국내보고는 아직 없는 실정으로 본 저자들은 Gemcitabine으로 치료 중인 폐암환자에서 발생한 HUS를 혈장만출요법과 신대체요법으로 성공적으로 치료한 1예를 보고하고자 한다.

## 증 례

**환 자:** 강○○, 남자, 76세

**주 소:** 전신무력감

**현병력:** 2010년 11월 비소세포성 폐암 IIIB으로 진단받은 후 2011년 4월까지 6차례 Gemcitabine, Carboplatin 병합치료를 받고 경과관찰 중 마지막 항암화학치료 8주 뒤 전신무력감을 주소로 내원하였다.

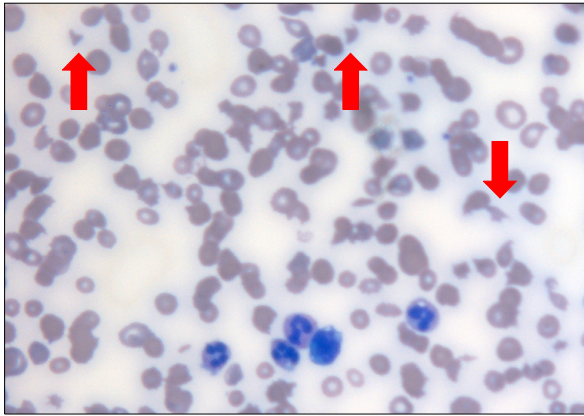
**과거력:** 2009년 중대뇌동맥 폐쇄로 인한 뇌경색으로 입원하여 치료를 받았으며, 2010년 11월 비소세포성(편평상 피세포, T4N3M0) 폐암 IIIB 진단을 받고 2010년 11월부터 2011년 4월까지 총 6차례 Gemcitabine, Carboplatin 병합

Address for correspondence: Yu-Seon Yun, M.D.  
Department of Internal Medicine, Uijeongbu St. Mary's Hospital, Geumo-dong, Uijeongbu 480-717, Korea  
Phone: 82-31-820-3643, Fax: 82-31-847-2719  
E-mail: junpearl19@naver.com

Received: Nov. 11, 2011

Revised: Dec. 14, 2011

Accepted: Dec. 31, 2011



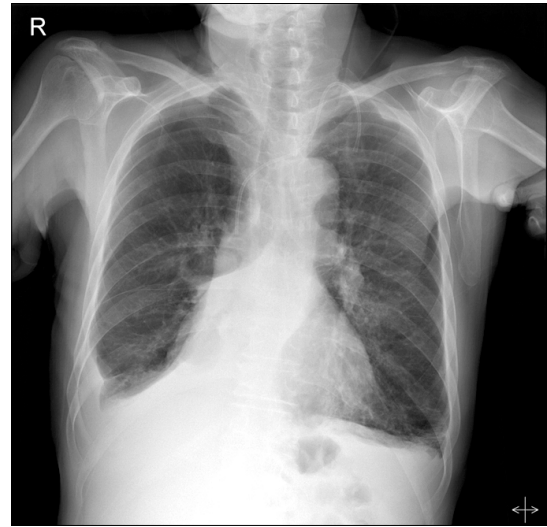
**Figure 1.** Peripheral blood smear showed schistocytes ( $\times 400$ ).

항암화학치료를 시행받았으나 안정 병변(stable disease) 상태로 판단되어 약물변경을 고려 중이었다. 6차례의 항암화학치료 동안 투여된 Gemcitabine과 Carboplatin의 총 누적용량은 각각 9,001 mg, 1,214 mg이었다. 2011년 5월, 6번째 항암화학치료 한달 뒤 시행한 일반혈액 검사에서 백혈구  $9,000/\text{mm}^3$ , 혈색소 9.6 g/dL, 혈소판  $234,000/\text{mm}^3$ 이었고, 일반화학 검사에서 요소질소 25.2 mg/dL, 크레아티닌 1.53 mg/dL, 총빌리루빈 0.92 mg/dL, LDH 532 U/L였다.

**이학적 소견:** 내원 당시 활력징후는 혈압 170/100 mm Hg, 맥박 68회/분, 호흡수 22회/분, 체온  $36.0^\circ\text{C}$ 였다. 의식은 명료하였으나 전신부종 소견을 보였으며 결막은 창백하였다. 청진 소견상 우측 폐에서 천명음이 들렸고, 양측 폐 하부에서는 호흡음이 청진되지 않았다. 심잡음은 청진되지 않았으며 간·비장 비대 소견은 없었다.

**검사실 소견:** 일반혈액 검사에서 백혈구  $10,630/\text{mm}^3$ , 혈색소 4.5 g/dL, 혈소판  $43,000/\text{mm}^3$ 이었고, 일반화학검사에서 요소질소 115.2 mg/dL, 크레아티닌 6.41 mg/dL, 총단백 6.4 g/dL, 알부민 2.6 g/dL, 총빌리루빈 3.10 mg/dL, 직접 빌리루빈 1.49 mg/dL, AST/ALT 78/12 U/L, LDH 4,647 U/L였다. 직·간접 쿠름스 혈구응집반응은 모두 정상이었으며 haptoglobin은 10 mg/dL 미만으로 감소되어 있었다. 말초혈액 도말 검사에서 망상적혈구가 13.54%로 증가하였으며 분열적혈구가 고배율시야 당 5~6개 관찰되었다(Figure 1). 단백뇨 검사에서 단백/크레아티닌 비는 3.9였다.

**방사선학적 소견:** 단순 흉부 X선 사진에서 우측 흉수가 이전에 비해 다소 증가하였으며 우하엽의 종괴 음영은



**Figure 2.** Chest X-ray showed a right pleural effusion with atelectasis in RLL and Chemoport insert state via left internal jugular vein. RLL: right lower lobe.

이전과 비교하여 큰 변화를 보이지 않았다. 정도의 심장비대와 폐울혈이 관찰되었으며(Figure 2) 흉부 전산화 단층촬영에서 이전 검사와 비교하여 우하엽의 종양크기 변화, 전이 등은 보이지 않았다.

**임상 경과:** 미세혈관병증용혈빈혈(microangiopathic hemolytic anemia, MAHA), 혈소판 감소 및 급성 신부전 소견으로 Gemcitabine을 사용한 비소세포성 폐암환자에서 발생한 HUS를 진단하였고, 핏뇨 및 폐부종 소견을 보여 혈액정화교환(plasma exchange)과 혈액투석을 시행하였다. 총 6차례의 혈액교환술 시행 후, 혈소판은 정상화되고 말초혈액 도말 검사에서 분열적혈구는 관찰되지 않았으나, 신부전은 회복되지 않아 혈액투석을 유지하였다. 한달 후 추적검사서 혈소판은  $214,000/\text{mm}^3$ 로 회복되고 Cr 1.85 mg/dL로 감소하였으며 소변량이 유지되어 투석을 중단하였다.

## 고 찰

용혈성 요독증후군(Hemolytic uremic syndrome, HUS)은 미세혈관용혈성 빈혈과 혈소판감소증으로 인한 다양한 기관의 장애를 특징으로 하는 혈전성 미세혈관병증(thrombotic microangiopathy)으로 피브린으로 구성된 미세혈전이 미세혈관을 폐쇄하며 주로 신장을 침범하여 급성 신부전을 동반한다<sup>1</sup>. 위장관 감염과 관련되어 주로 어린이

에게서 발생하는 전형적 HUS (typical HUS) 또는 post-diarheal (D+) HUS는 E. coli O157:H7의 shiga-toxin (Shiga-toxin producing Escherichia coli, STEC)에 의해 사구체 미세혈관이 손상되어 발생한다<sup>2</sup>. 비전형적 HUS (atypical HUS, aHUS)는 STEC 이외의 다른 원인에 의해 발생하는 HUS를 총칭하며 여러 감염성 질환, 악성 종양, Mytomicin-C (MMC), cisplatin, bleomycin, gemcitabine 등의 항암화학약제, 골수이식 또는 고형장기이식, calcineurin억제제, 항혈관내피세포 성장인자(anti-vascular endothelial growth factor), ticlopidine, clopidogrel과 같은 항혈소판제, 임신, HELLP 증후군(hemolytic anemia, elevated liver enzymes, and low platelet syndrome), 악성 고혈압, 사구체질환, SLE, APS 등이 aHUS의 원인으로 알려져 있다<sup>3</sup>.

Gemcitabine은 췌장암, 비소세포성 폐암, 유방암, 림프종 등의 치료에 널리 사용되는 항암제로 Gemcitabine과 관련된 HUS의 발생빈도는 0.015~1.4%로 보고되고 있다<sup>4</sup>. 문헌보고에 따르면 gemcitabine 투여 시작부터 HUS 발생까지의 평균기간은 약 5.8개월로 대부분의 경우 마지막 gemcitabine 투여 후 1~2개월 내에 HUS가 발생하며<sup>5</sup> 치료기간이 7개월 이상인 경우와 gemcitabine의 총 누적용량이 20,000 mg/m<sup>2</sup>을 초과하였을 때 HUS의 발생위험이 증가한다<sup>6</sup>. 하지만, Doxorubicin, docetaxel, oxaliplatin과 같은 다른 약제와 병합치료 시 이보다 적은 용량에서도 HUS의 발생위험이 증가한다<sup>7</sup>. 본 증례의 환자의 경우에도 gemcitabine을 6개월간 투여하였으며 마지막 치료 8주 뒤에 HUS가 발생하였다. 조직학적으로는 특징적인 혈전성 미세혈관병증(thrombotic microangiopathy)의 소견을 보이는데 전신의 혈관을 모두 침범할 수 있지만, 특히 신장의 미세혈관에 현저히 나타난다<sup>8</sup>. 광학현미경상 사구체 모세혈관의 내피세포 손상과 동반된 소동맥과 모세혈관의 비후, 내피세포하 단백질과 세포파편의 축적, fibrin과 혈소판풍부 혈전으로 인한 혈관내강의 폐쇄가 관찰된다. 면역형광현미경 소견에서 사구체 모세혈관 벽과 동맥 내의 혈전에 섬유소가 미만성, 과립성으로 침착되고 일부에서는 C3와 IgM이 사구체와 모세혈관에 과립성 침착을 보인다. 전자현미경하에서는 광범위한 사구체 내피세포의 손상을 볼 수 있다<sup>9</sup>. 이러한 소견은 다른 항암제에 의한 HUS에서도 유사하게 관찰된다. Gemcitabine은 뉴클레오시드 유사체로서 HUS의 원인이 되는 MMC, cisplatin, bleomycin, 5-FU과 같은 다른 항암제와 구조적 유사성이 없으며 gemcitabine과 같이 cytidine 염기를 포함하고 있

는 cytarabine에 의한 HUS 발생보고는 없어 gemcitabine이 HUS를 유발하는 병태생리는 명확하지 않다<sup>10</sup>. 하지만, 다른 항암제에 의해 발생한 HUS와 임상적, 조직학적 유사성을 보이므로 gemcitabine에 의해 유발되는 HUS 또한 같은 병태생리를 갖는 것으로 생각되며 아마도 내피세포의 손상으로 인한 혈전성 미세혈관병증이 원인인 것으로 보인다. Duperray 등<sup>11</sup>은 제대(umbilical cord)의 내피세포를 MMC에 노출시켰을 때 prostacyclin 농도가 증가함을 보고하였고, Licciardello 등<sup>12</sup>은 cisplatin 투여 후 HUS가 발생한 환자에서 Von Willebrand factor가 증가하는 것을 관찰하여, 항암제에 의한 내피세포 손상이 HUS의 원인일 가능성을 제안하였다. 또한 Porta 등<sup>13</sup>은 항암제와 관련된 HUS 환자에서 파괴된 내피세포에서 유리되는 nitrate의 혈중 농도가 증가함을 보고하여, 항암제에 의한 HUS 발생에 내피세포 손상이 핵심적인 역할을 한다는 가설을 지지하는 결과를 보여주었다. 항암제가 내피세포 손상을 촉발하는 원인은 명확하지 않으나 조직에 C3와 면역글로불린이 침착되는 병리 소견으로 미루어 보아 기저에 면역학적 요인이 작용하는 것으로 보인다. 최근의 연구결과 보체계 활성화 반응조절인자인 complement factor H (CFH), factor I, membrane Co-factor (MCP) 결핍으로 인한 보체 부경로(alternative pathway)의 활성화가 HUS의 발생원인이 밝혀지고 있다<sup>14</sup>. 따라서 항암제에 의한 내피세포 손상이 보체계를 비정상적으로 활성화시켜 HUS를 일으키는 것으로 생각된다. 한편, carboplatin은 cisplatin과 함께 platinum 복합체에 속하는 알킬화제제로서 cisplatin 보다 신독성, 신경독성, 이독성 등의 부작용이 적어 널리 사용되는 항암 화학약제이다. 하지만 Carboplatin과 관련된 HUS의 발생에 대한 문헌보고는 전 세계적으로 1예뿐으로<sup>15</sup> carboplatin과 HUS의 발생은 관련성이 명확하지 않은 것으로 보인다.

새로이 발생하는 고혈압 또는 이전 고혈압의 악화는 항암제와 관련된 HUS의 특징적인 임상양상으로 혈압상승은 신장 미세혈관에 병변이 있음을 뒷받침하는 소견이다. Gemcitabine과 관련하여 발생하는 HUS에서도 이러한 임상양상을 보이는데 고혈압의 발생 또는 악화 정도는 투여된 gemcitabine의 누적용량이나 신기능 이상의 정도와 관련성을 보이지 않는다<sup>7</sup>. 따라서 혈압의 상승은 HUS의 발생이 임박했음을 예견할 수 있는 지표로서 주의 깊은 혈압 측정이 필요하다.

Gemcitabine에 의한 HUS의 검사 소견은 다른 약제에 의한 경우와 비슷하여 혈소판감소증, 용혈성 빈혈, 혈청

크레아티닌의 상승, LDH 상승, haptoglobin 감소를 보이는 반면 PT, aPTT, FDP, fibrinogen 등의 응고 검사는 정상범위를 보인다. 하지만, 빈혈, 혈소판감소증은 항암제 자체의 부작용인 골수억제에 의해서도 나타날 수 있으므로 용혈성 빈혈을 시사하는 소견이 동반되었는지 확인해야 한다. 또한 악성 종양 자체에 의해서도 HUS가 발생할 가능성을 염두에 두어야 한다. 악성 종양에 의한 HUS의 발생 빈도는 약 5~6%로 알려져 있으며 묘신을 생산하는 췌암종에서 발생하는 경우가 많은데, 아마도 묘신이 내피 세포 손상에 어떤 역할을 하기 때문인 것으로 추측된다<sup>16</sup>. Oberic 등<sup>17</sup>의 보고에 따르면 항암제와 관련된 HUS은 종양이 광범위하게 전이된 상태에서 발생하는 경우가 많으며 혈소판감소증과 신기능 이상은 비교적 경하나, 체중감소, 골통증, 적혈모구증(erythroblastosis), 파종성 응고병증 등이 흔히 나타난다고 한다.

한편, HUS와 함께 혈전성 미세혈관병증의 범위에 속하는 혈전성 혈소판감소성 자반증(thrombotic thrombocytopenic purpura, TTP)은 전신적인 미세혈관 내 혈소판 응고가 뇌를 포함한 여러 장기에 허혈을 유발하여 신경학적 증상이 흔히 나타난다. 그러나 임상적으로 HUS와 TTP를 완전히 구분하기는 어려워 과거에는 이 두 질환을 같은 병의 다른 표현 양상이라고 생각하여 TTP/HUS라고 표기하기도 하였다. 하지만, 비정상적으로 큰 분자량의 von Willebrand Factor 다량제(Unusually large von Willebrand Factor Multimer, UL-VWF)를 분해하는 효소인 ADAMTS-13 (a disintegrin and metalloproteinase with a thrombospondin type 1 motif, member 13)의 결핍 또는 항체에 의한 활성도 저하에 의해 생성된 혈소판 혈전이 TTP의 원인임이 밝혀져<sup>18</sup> HUS와 TTP를 감별할 수 있게 되었다. 그러나 HUS에서도 vWF의 양적, 질적 이상이 알려져 있고, TTP 환자의 약 10~25%에서 정상적인 ADAMTS-13 활성도를 보이며 비전형적 HUS의 약 30%에서는 보체의 이상이 나타나지 않아<sup>19</sup> 아직 두 질환을 완벽하게 구별해내기는 힘들다.

Gemcitabine에 의한 HUS의 치료에 있어 가장 중요한 것은 원인 약제의 투여를 즉각 중단하는 것이다. 전향적 연구를 통해 치료효과가 입증되지는 않았지만 혈장교환술, 스테로이드 등이 일차적인 치료이며 혈액투석, 항고혈압제 등의 보존적 치료가 병행되어야 한다<sup>7</sup>. Gore 등<sup>4</sup>은 gemcitabine에 의한 HUS환자의 치료에 있어 혈장교환술이 의미있는 치료효과가 없으며 단지 gemcitabine을 중단하는 것만이 HUS의 회복에 기여한다고 보고하였다. 한편,

최근에는 gemcitabine에 의해 발생한 HUS환자에서 CD20에 대한 단클론항체인 rituximab을 통해 성공적으로 치료한 사례가 보고되어 새로운 치료약제로 주목되고 있다<sup>20</sup>. Gemcitabine과 관련된 HUS의 예후는 보고자에 따라 달라 10~70%의 사망률을 보이는 것으로 보고되고 있으며 gemcitabine의 누적 투여용량, 빈혈, 혈소판감소증, 신기능 저하의 정도와 상관관계는 입증되지 않았다<sup>7</sup>.

Gemcitabine 사용빈도가 증가함에 따라 향후 이로 인한 HUS의 발생도 증가할 것으로 예상된다. 따라서, gemcitabine을 투여하고 있는 환자에서 빈혈, 혈소판감소증, 신기능 저하 및 혈압의 증가 소견을 보인다면 HUS의 발생을 염두에 두어 즉각적인 gemcitabine의 중단이 필요하며 혈장교환술, 혈액투석 등의 적극적인 치료를 고려해야 한다. 또한 gemcitabine이 HUS를 발생시키는 기전 및 적절한 치료에 대한 깊이 있는 연구가 이루어져야 할 것으로 생각된다.

## 참 고 문 헌

1. Moake JL. Thrombotic microangiopathies. *N Engl J Med* 2002;347:589-600.
2. Blackall DP, Marques MB. Hemolytic uremic syndrome revisited: Shiga toxin, factor H, and fibrin generation. *Am J Clin Pathol* 2004;121 Suppl:S81-8.
3. Loirat C, Frémeaux-Bacchi V. Atypical hemolytic uremic syndrome. *Orphanet J Rare Dis* 2011;6:60.
4. Gore EM, Jones BS, Marques MB. Is therapeutic plasma exchange indicated for patients with gemcitabine-induced hemolytic uremic syndrome? *J Clin Apher* 2009;4:209-14.
5. Fung MC, Storniolo AM, Nguyen B, Arning M, Brookfield W, Vigil J. A review of hemolytic uremic syndrome in patients treated with gemcitabine therapy. *Cancer* 1999;85:2023-32.
6. Saif MW, Xyla V, Makrilia N, Bliziotis I, Syrigos K. Thrombotic microangiopathy associated with gemcitabine: rare but real. *Expert Opin Drug Saf* 2009;8:257-60.
7. Zupancic M, Shah PC, Shah-Khan F. Gemcitabine-associated thrombotic thrombocytopenic purpura. *Lancet Oncol* 2007;8:634-41.
8. Ruggerenti P, Noris M, Remuzzi G. Thrombotic microangiopathy, hemolytic uremic syndrome, and thrombotic thrombocytopenic purpura. *Kidney Int* 2001;60:831-46.
9. Flombaum CD, Mouradian JA, Casper ES, Erlandson RA, Benedetti F. Thrombotic microangiopathy as a complication of long-term therapy with gemcitabine.

- Am J Kidney Dis;33:555-62.
10. Saif MW, McGee PJ. Hemolytic-uremic syndrome associated with gemcitabine: a case report and review of literature. *JOP* 2005;6:369-74.
11. Duperray A, Tranqui L, Alix JL, Cordonnier D. Effect of mitomycin C on prostacyclin synthesis by human endothelial cells. *Biochem Pharmacol* 1988;37:4753-7.
12. Licciardello JT, Moake JL, Rudy CK, Karp DD, Hong WK. Elevated plasma von Willebrand factor levels and arterial occlusive complications associated with cisplatin-based chemotherapy. *Oncology* 1985;42:296-300.
13. Porta C, Danova M, Riccardi A, Bobbio-Pallavicini E, Ascari E. Cancer chemotherapy-related thrombotic thrombocytopenic purpura: biological evidence of increased nitric oxide production. *Mayo Clin Proc* 1999;74:570-4.
14. Caprioli J, Noris M, Brioschi S, Pianetti G, Castelletti F, Bettinaglio P, et al. Genetics of HUS: the impact of MCP, CFH, and IF mutations on clinical presentation, response to treatment, and outcome. *Blood* 2006;108:1267-79.
15. Walker RW, Rosenblum MK, Kempin SJ, Christian MC. Carboplatin-associated thrombotic microangiopathic hemolytic anemia. *Cancer* 1989;64:1017-20.
16. Werner TL, Agarwal N, Carney HM, Rodgers GM. Management of cancer-associated thrombotic microangiopathy: what is the right approach? *Am J Hematol* 2007;82:295-8.
17. Oberic L, Buffet M, Schwarzingen M, Veyradier A, Clabault K, Malot S, et al. Cancer awareness in atypical thrombotic microangiopathies. *Oncologist* 2009;14:769-79.
18. Tsai HM. Advances in the pathogenesis, diagnosis, and treatment of thrombotic thrombocytopenic purpura. *J Am Soc Nephrol* 2003;14:1072-81.
19. Fakhouri F, Frémeaux-Bacchi V. Does hemolytic uremic syndrome differ from thrombotic thrombocytopenic purpura? *Nat Clin Pract Nephrol* 2007;3:679-87.
20. Bharthuar A, Egloff L, Becker J, George M, Lohr JW, Deeb G, et al. Rituximab-based therapy for gemcitabine-induced hemolytic uremic syndrome in a patient with metastatic pancreatic adenocarcinoma: a case report. *Cancer Chemother Pharmacol* 2009;64:177-81.