

현미경적 다발혈관염을 동반한 폐섬유증 1예

울산대학교 의과대학 서울아산병원 ¹호흡기내과학교실, ²병리학교실

정재호¹, 강성희², 박세정¹, 김달용¹, 김우성¹, 김동순¹, 송진우¹

A Case of Pulmonary Fibrosis with Microscopic Polyangiitis

Jae Ho Jeong, M.D.¹, Sung Hee Kang, M.D.², Se Jung Park, M.D.¹, Dal Yong Kim, M.D.¹, Woo Sung Kim, M.D.¹, Dong Soon Kim, M.D.¹, Jin Woo Song, M.D.¹

Departments of ¹Pulmonary and Critical Care Medicine, ²Diagnostic Pathology, Asan Medical Center, University of Ulsan College of Medicine, Seoul, Korea

A 65-year-old woman was admitted due to poor oral intake and a dry cough over the previous 3 months. The physical examination was remarkable for bibasilar crackles, and plain chest radiography showed reticulation in both lower lung fields. A pulmonary function test demonstrated a restrictive pattern with a reduced diffusing capacity of the lung for carbon monoxide. High resolution computed tomography showed reticulation and honey-combing in both peripheral lung zones, which was consistent with usual interstitial pneumonia pattern. Her skin showed livedo reticularis. The erythrocyte sedimentation rate and C-reactive protein level were elevated, and hematuria was noted on urinary analysis. A serologic test for auto-antibodies showed seropositivity for Myeloperoxidase-Anti-neutrophil cytoplasmic antibody (MPO-ANCA). A kidney biopsy was performed and showed focal segmental glomerulosclerosis. She was diagnosed as having pulmonary fibrosis with microscopic polyangiitis (MPA) and treated with high dose steroids. Here we report a case of pulmonary fibrosis coexistent with microscopic polyangiitis.

Key Words: Pulmonary Fibrosis; Microscopic Polyangiitis; Antibodies, Antineutrophil Cytoplasmic

서 론

현미경적 다발혈관염(microscopic polyangiitis, MPA)은 육아종 형성 없이 소혈관을 침범하는 전신성 괴사성 혈관염으로, 혈청 항중성구 세포질 항체(antineutrophil cytoplasmic antibody, ANCA)가 양성인 소혈관염 중 가장 흔한 종류이다. 폐, 신장, 피부, 근육 등을 침범하고 폐 침범 시에는 대부분 폐포 출혈의 형태로 나타난다¹. Guillemin 등²이 1999년 발표한 연구에 따르면 MPA 환자 85명 중 78.8%가 신장 침범이 있었고, 24.7%에서는 폐

침범 소견을 보였는데, 폐 침범 환자 21명 중 11명은 폐포 출혈, 9명은 간질성 폐렴, 5명은 흉막염 소견을 보였다. Schwarz와 Brown³은 10~30%의 MPA 환자에서 미만성 폐포 출혈을 동반하는 것으로 보고하였고, 첫 출혈에서 25% 이상이 사망하며 생존하더라도 반복적인 출혈 가능성이 있음을 보고하였다.

현미경적 다발혈관염에서 폐섬유증을 동반하는 경우는 드문데, 주로는 진단 시 ANCA 양성을 보이는 특발성 폐섬유화증 환자들에서 일부가 진단 후 경과 중 현미경적 다발혈관염이 발생하는 것으로 보고되고 있고⁴ 두 질환이 동시에 진단되는 경우는 아주 드물다.

저자들은 현미경적 다발혈관염을 동반한 폐섬유증 1예를 경험하였기에 문헌고찰과 함께 보고하는 바이다.

Address for correspondence: Jin Woo Song, M.D.

Department of Pulmonary and Critical Care Medicine, Asan Medical Center, University of Ulsan College of Medicine, 388-1, Pungnap 2-dong, Songpa-gu, Seoul 138-736, Korea
Phone: 82-2-3010-3993, Fax: 82-2-3010-6968

E-mail: skysong3@hanmail.net

Received: Oct. 14, 2010

Accepted: Jan. 18, 2011

증 례

환 자: 여자, 65세

주 소: 식욕 부진

현병력: 10년 전 흡연을 중단한 30갑년의 과거 흡연자로 내원 5년 전 연고지 병원에서 기관지 확장증으로 진단 받았다. 내원 1년 전부터 화농성 비루, 코막힘을 호소하였고, 3개월 전부터는 마른기침도 호소하였다. 내원 2개월 전부터 식욕부진이 발생하였고, 3 kg의 체중감소가 있었다. 이러한 소견으로 연고지 병원에 방문하여 항생제치료를 받았으나 증상이 지속되어서 본원 호흡기내과에 방문하였다.

과거력: 환자는 내원 30년 전 폐결핵 진단을 받았고, 6개월간 항결핵제 복용 후 완치판정을 받았다. 고혈압이나 간염의 과거력이나 수술력, 정신과 병력 등은 없었다.

직업력 및 환경력: 환자는 전업주부로, 시내에 거주하고 있었고 새 등 애완동물과의 장기간 접촉은 없었다.

가족력: 결핵을 포함한 특이 가족력은 없었다.

이학적 소견: 입원 당시 생체징후는 혈압 110/70 mm Hg, 맥박 82회/분, 호흡수 22회/분, 체온 36.3°C이었다. 흉부청진 시 양측 폐 후방 하부에서 수포음이 들렸고, 천명음은 들리지 않았다. 곤봉지는 관찰되지 않았다. 복부 진찰에서 정상 장음에 압통은 없었고 간 및 비장 비대 소견은 없었다. 관절염이나 구강궤양은 없었고, 양 하지에 그물울혈반(livedo reticularis)이 관찰되었다.

검사실 소견: 말초혈액검사에서 백혈구 13,300/mm³ (중성구 78%, 림프구 15.2%, 호산구 0.9%), 혈색소 10.5 g/dL, 혈소판 474,000/mm³였다. 일반 생화학 검사에서 AST 22 IU/L, ALT 10 IU/L, 총 단백 6.4 g/dL, 알부민 2.5 g/dL, 총 빌리루빈 0.7 mg/dL, 혈액요소질소 12 mg/dL, 크레아티닌 0.7 mg/dL였다. 적혈구침강속도 120 mm/hr, C-반응단백질 22.75 mg/dL이었다. 면역학적 검사에서 류마티스 유사인자(rheumatoid factor)는 989 IU/mL였고, 골수세포형 과산화효소 항중성구 세포질 항체(Myeloperoxidase antineutrophil cytoplasmic antibody, MPO-ANCA)는 151 U/mL였으며 이외 다른 자가항체는 검출되지 않았다. 소변 검사에서 비중 1.025, pH 5.0, 알부민(++), 적혈구 many/HPF, 백혈구 11~20/HPF였다.

폐기능 검사: 노력성 폐활량(forced vital capacity, FVC)은 2.36 L (정상 예측치의 80%), 1초간 노력성호기량(forced expiratory volume at 1 second, FEV₁)은 2.20 L (정상 예측치의 97%), FEV₁/FVC는 121%, 전폐용적(total lung capacity, TLC)은 3.65 L (정상 예측치의 82%), 폐확산능(diffusing capacity for carbon monoxide, DLco)은 9.2 mL/min/mm Hg (정상 예측치의 55%)였다.

기관지내시경 검사: 기관 및 기관지 내 특이 병변은 없었고 기관지 폐포 세척액 검사에서 총 백혈구 100/mm³, 폐포 대식구 80%, 중성구 18%, 림프구 2%였다.

방사선 소견: 흉부 방사선촬영상 양측 폐 주변부 및 하

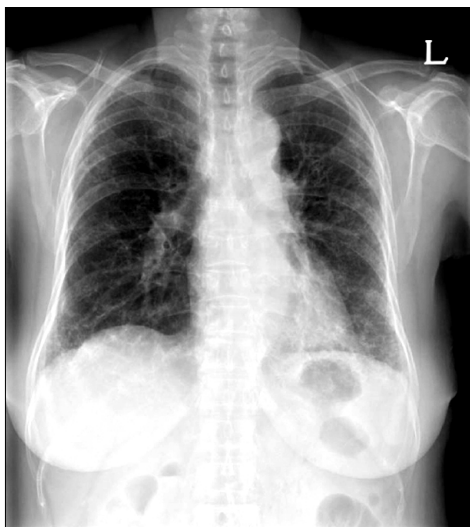


Figure 1. Chest PA shows coarse reticular opacities in both peripheral lung zone.

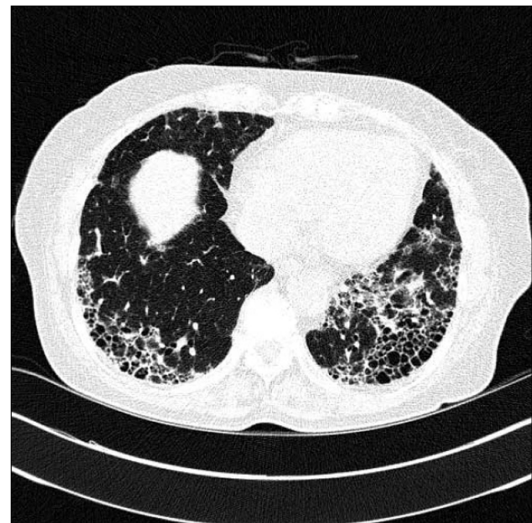

Figure 2. High-resolution CT shows reticular opacity and honey-combing in both peripheral lung zone. CT: computer tomography.

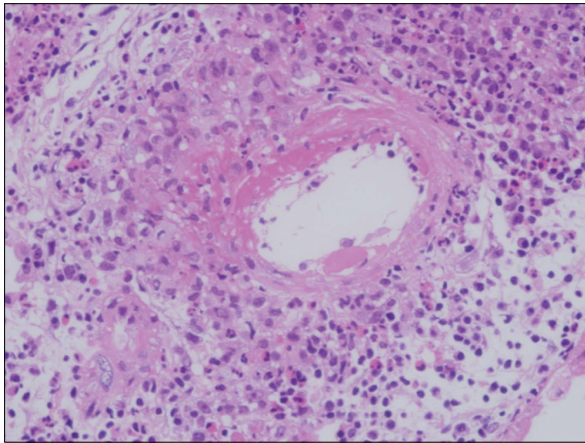


Figure 3. Medium sized vessel wall shows fibrinoid necrosis (H&E, ×200).

부에 망상음영이 관찰되었다(Figure 1). 흉부 고해상도 전산화 단층촬영에서 양측 폐 주변 부위에 결절, 간유리 음영이나 경화 소견 없이 망상 음영과 폐 하엽의 붓와양 소견이 관찰되어 전형적인 통상형 간질성 폐렴(usual interstitial pneumonia) 소견을 보였다(Figure 2). 종격동에 커진 임파선은 없었다.

병리조직학적 소견: 신장 조직 검사 결과 23개의 사구체 중 3개에서 국소 섬유소성 괴사(fibrinoid necrosis)가 있었고, 혈관 전 층에 걸쳐 섬유소성 괴사와 염증세포의 침윤을 동반한 괴사성 혈관염의 소견을 보였다(Figure 3). 세뇨관은 국소적으로 위축성 변화와 함께 간질 조직에 단핵구와 형질세포의 침윤이 관찰되었다(Figure 4). 면역형광염색상 사구체 메산지움에 경도의 IgM과 C3의 침착이 있었으나 전자현미경 검사상 특이한 전자 고밀도 침착은 관찰되지 않았다.

치료 및 임상경과: 혈액검사에서 ANCA 양성이고, 신장 조직 검사 결과 면역침착이 드문(pauci-immune) 반월상 사구체 신염의 소견을 보이며 육아종 형성 없는 소동맥 괴사성 혈관염의 소견을 보여 현미경적 다발혈관염으로 진단하였고, 폐기능 검사에서 폐확산능 감소, 고해상도 흉부 전산화 단층촬영에서 전형적인 통상형 간질성 폐렴 소견을 보여 폐섬유증을 동반하고 있는 것으로 판단하였다. 현미경적 다발혈관염에 대하여 고용량의 경구 스테로이드(prednisone 1 mg/kg/day)를 투여하였고 외래 추적 관찰 시 소변검사에서 혈뇨와 단백뇨가 호전되었고 ESR, CRP가 감소하였다. 하지만 환자의 호흡곤란 정도는 변화가 없었고, 흉부 방사선 촬영상에서도 이전과 차이를 보이지는 않았다.

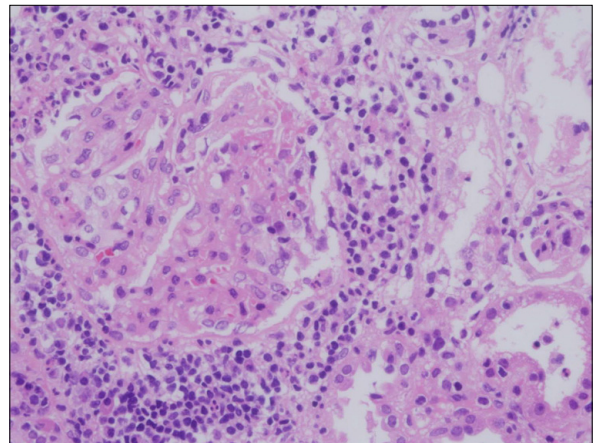


Figure 4. Glomerulus shows focal fibrinoid necrosis and interstitial inflammatory cell infiltration are observed (H&E, ×200).

고 찰

현미경적 다발혈관염은 소혈관을 침범하는 전신적인 혈관염으로, 이전에는 결절성 다발동맥염의 아형으로 분류되었으나 Wohlwill 등에 의해서 다른 독립된 질환으로 밝혀졌고, Davson 등에 의해 분절성 괴사성 사구체 신염이 관찰되는 특징이 정립되었다⁵. 조직검사상 현미경적 다발혈관염은 소혈관(소동맥, 소정맥, 모세혈관)의 괴사성 혈관염으로 정의되며, 면역복합체의 침착은 거의 없는 것이 특징이다. 현미경적 다발혈관염의 발생기전은 아직 명확하게 밝혀져 있지 않지만 환자의 약 70%에서 양성인 골수세포형 과산화효소 항중성구 세포질 항체(MPO-ANCA)가 중요한 역할을 할 것으로 추정된다². 환자들은 전형적으로 급성 진행 사구체 신염에 의한 신부전과 폐모세혈관에 의한 폐포 출혈을 보인다⁶.

Foulon 등⁴은 폐섬유증 환자에서 항중성구 세포질 항체 양성으로 보고된 17명을 후향적으로 분석한 결과를 보고하였는데, 7명의 환자에서 현미경적 다발혈관염이 진단되었고, 이 중 6명은 폐섬유증으로 진단하여 치료 중 현미경적 다발혈관염이 발생하였고 나머지 1명은 폐섬유증과 동시에 진단되었다. 현미경적 다발혈관염을 동반한 환자 중, 폐, 피부, 신장을 침범한 환자가 1명, 폐와 신장을 침범한 환자가 4명, 폐와 피부를 침범한 환자가 1명 그리고 말초신경이 침범된 경우가 1명이었다. 본 증례의 경우 폐섬유증과 현미경적 다발혈관염이 동시에 진단되었고, 피부와 신장 침범을 동반하였다.

또한 이전의 소규모 연구들에서 MPO-ANCA 양성인 환

자에서 폐섬유증과 현미경적 다발혈관염 혹은 급속 진행 사구체 신염이 동반됨을 보고하였다^{7,9}. 대부분의 보고에서 폐섬유증은 혈관염보다 1년에서 10년 정도 먼저 발생하였다. Homma 등¹⁰의 보고에서는 MPO-ANCA 양성인 폐섬유증 환자 31명 중 8명에서 현미경적 다발혈관염이 발생하였고, 이 환자들의 5년 생존율이 50%로 MPO-ANCA 음성인 환자들보다 예후가 좋지 않음을 보여주었다.

다른 결체조직질환에서도 항중성구 세포질 항체를 동반한 경우 폐섬유증의 발생과 관련 있음이 제시되었는데, 한 연구에서 류마티스 관절염 환자의 11~16%에서 항중성구 세포질 항체 양성으로 보고되며, 이러한 경우 보다 활동성 질환을 보이고 혈관염이나 폐섬유증과 같은 관절 외 증상이 동반되는 경우가 많다고 보고하였다¹¹. Braun 등¹²은 또한 ANCA 양성인 류마티스 관절염 환자 61명 중 5명에서 폐섬유증이 발생하였으나 ANCA 음성인 324명의 환자에서는 한 명도 폐섬유증이 발생하지 않았음을 보고하였다.

국내에서는 2002년에 Hahn 등¹³이 현미경적 다발혈관염 환자에서 봉와양 폐소견을 보인 2예를 보고하였다. 2예 모두 진단 시 폐섬유증외에 폐포출혈과 신부전을 동반하였고, 치료에도 불구하고 신기능은 호전되지 않았다. 하지만 본 증례는 내원 시 폐포 출혈이나 신부전 등 전신성 혈관염의 임상증상이 발현하지 않아 처음에는 특발성 폐섬유증이 의심되었으나 이후 검사를 통하여 다발혈관염을 동반한 폐섬유증으로 확인된 경우로 특발성 폐섬유증을 의심하는 환자에서 전신성 혈관염의 가능성을 배제하여야 하고 이를 위하여 자가항체검사를 시행하는 것이 유용함을 보여주는 예라고 할 수 있겠다.

항중성구 세포질 항체가 폐섬유증에서 양성을 보이는 경우 현미경적 다발혈관염과 같은 혈관염의 발병 가능성이 높고 발병할 경우 환자의 예후에도 나쁜 영향을 준다¹⁴. 하지만 항중성구 세포질 항체가 폐섬유증에 미치는 영향에 대한 정확한 병태생리학적 기전은 아직까지 알려져 있지 않은데, ANCA가 중성구, 단핵구, 내피세포 그리고 기도 상피세포를 활성화시켜서 골수세포형 과산화효소(myeloperoxidase)를 발현하게 하여 세포과증식을 일으킨다는 보고도 있었다¹⁵. 앞으로 이에 대한 대규모 전향적 연구가 필요할 것으로 생각된다.

참 고 문 헌

- Collins CE, Quismorio FP Jr. Pulmonary involvement

- in microscopic polyangiitis. *Curr Opin Pulm Med* 2005; 11:447-51.
- Guillevin L, Durand-Gasselin B, Cevallos R, Gayraud M, Lhote F, Callard P, et al. Microscopic polyangiitis: clinical and laboratory findings in eighty-five patients. *Arthritis Rheum* 1999;42:421-30.
- Schwarz MI, Brown KK. Small vessel vasculitis of the lung. *Thorax* 2000;55:502-10.
- Foulon G, Delaval P, Valeyre D, Wallaert B, Debray MP, Brauner M, et al. ANCA-associated lung fibrosis: analysis of 17 patients. *Respir Med* 2008;102:1392-8.
- Davson J, Ball J, Platt R. The kidney in periarteritis nodosa. *Q J Med* 1948;17:175-202.
- Jennette JC, Thomas DB, Falk RJ. Microscopic polyangiitis (microscopic polyarteritis). *Semin Diagn Pathol* 2001;18:3-13.
- Gallagher H, Kwan JT, Jayne DR. Pulmonary renal syndrome: a 4-year, single-center experience. *Am J Kidney Dis* 2002;39:42-7.
- Eschun GM, Mink SN, Sharma S. Pulmonary interstitial fibrosis as a presenting manifestation in perinuclear antineutrophilic cytoplasmic antibody microscopic polyangiitis. *Chest* 2003;123:297-301.
- Mansi IA, Opran A, Sondhi D, Ayinla R, Rosner F. Microscopic polyangiitis presenting as idiopathic pulmonary fibrosis: is anti-neutrophilic cytoplasmic antibody testing indicated? *Am J Med Sci* 2001;321:201-2.
- Homma S, Matsushita H, Nakata K. Pulmonary fibrosis in myeloperoxidase antineutrophil cytoplasmic antibody-associated vasculitides. *Respirology* 2004;9:190-6.
- Cambridge G, Williams M, Leaker B, Corbett M, Smith CR. Anti-myeloperoxidase antibodies in patients with rheumatoid arthritis: prevalence, clinical correlates, and IgG subclass. *Ann Rheum Dis* 1994;53:24-9.
- Braun MG, Csemek E, Schmitt WH, Gross WL. Incidence, target antigens, and clinical implications of anti-neutrophil cytoplasmic antibodies in rheumatoid arthritis. *J Rheumatol* 1996;23:826-30.
- Hahn HS, Hwang JK, Jung HS, Song SH, Joo KW, Park GY, et al. Two Cases of Microscopic Polyangiitis with Honeycomb Lung. *Tuberc Respir Dis* 2002;52:550-6.
- Hervier B, Pagnoux C, Agard C, Haroche J, Amoura Z, Guillevin L, et al. Pulmonary fibrosis associated with ANCA-positive vasculitides. Retrospective study of 12 cases and review of the literature. *Ann Rheum Dis* 2009;68:404-7.
- Haegens A, van der Vliet A, Butnor KJ, Heintz N, Taatjes D, Hemenway D, et al. Asbestos-induced lung inflammation and epithelial cell proliferation are altered in myeloperoxidase-null mice. *Cancer Res* 2005; 65:9670-7.