

단일 폐종괴로 발견된 Wegener 육아종증 1예

전남대학교 의과대학 내과학교실

오인재, 정종필, 김수옥, 손준광, 반희정, 임정환, 조계중, 주진영, 김규식, 김유일, 임성철, 김영철

A Case of Wegener's Granulomatosis that Presented as a Single Lung Mass

In Jae Oh, M.D., Jong Pil Jeong, M.D., Soo Ok Kim, M.D., Jun Gwang Son, M.D., Hee Jung Ban, M.D., Jung Hwan Lim, M.D., Gye Jung Cho, M.D., Jin Young Ju, M.D., Kyu Sik Kim, M.D., Yu Il Kim, M.D., Sung Chul Lim, M.D., Young Chul Kim, M.D.

Department of Internal Medicine, Chonnam National University, Medical School, Gwangju, Korea

Wegener's granulomatosis is a disease with an unknown etiology that is characterized by necrotizing granulomatous vasculitis involving the upper and lower respiratory tract and the kidneys. The typical pulmonary findings are bilaterally involved multiple variable sized nodules.

We report a case of Wegener's granulomatosis that presented as a single lung mass. A male patient presented with a nasal obstruction, arthralgia, cough, and intermittent dyspnea. The chest radiograph showed a mass, approximately 4.5 cm in diameter, in the right lower lobe. Lung cancer or tuberculosis was initially considered. However, the clinical, laboratory and pathological findings of the mass indicated Wegener's granulomatosis. The patient was administered prednisolone and cyclophosphamide, and improved temporarily. Unfortunately, the immunocompromised patient expired as a result of respiratory failure with pneumonia. (*Tuberc Respir Dis* 2007; 63: 88-93)

Key Words: Wegener's granulomatosis, Single lung mass, Opportunistic infection.

서론

Wegener 육아종증은 상부 및 하부 호흡기의 육아 종성 혈관염 및 사구체 신염을 특징으로 하는 원인 미상의 질환으로, 1936년 Wegener가 처음 보고하였다. 진단은 육아종성 혈관염의 조직학적 소견과 그에 합당한 임상 양상을 통하여 할 수 있다. 환자의 약 80-90%에서 폐 침범을 보이며 전형적인 폐 소견은 원형의 분명한 경계를 가지는 결절이나 폐 침윤으로 대개 다수이며 양측성이다.

저자 등은 단일 폐 종괴로 발견되어 결핵이나 폐종양과 감별이 어려웠던 Wegener 육아종증 1예를 경험하였기에 문헌고찰과 함께 보고하는 바이다.

증례

환자: 박 O O (남자, 50세)

주소: 비 폐색, 관절통, 기침

과거력 및 가족력: 특이사항 없음

사회력: 20갑년의 흡연력

현병력: 환자는 평소 비 폐색, 관절통, 비루, 기침과 함께 간헐적 호흡곤란을 주소로 개인의원에서 부비동염으로 진단받고 치료하던 중 내원 1개월 전부터 증상 악화되어 시행한 흉부 단순 촬영상 우측 하폐야에 단일 종괴가 발견되어 본원 호흡기 내과로 전원되었다.

이학적 소견: 내원당시 혈압은 120/80 mmHg, 맥박 72회/분, 호흡수 18회/분, 체온 36.6℃였다. 급성 병색을 보였고 결막은 충혈되어 있었으나 청진상 심잡음이나 수포음은 들리지 않았다. 복부 검사상 간, 비종대나 압통 등은 관찰되지 않았으나 경미한 하지 부종 소견을 보이고 있었다.

검사실 소견: 내원 당시 말초 혈액검사 소견은 백혈구 10700/mm³, 혈색소 10.2 g/dL, 헤마토크리트 29.9%, 혈소판 361,000/mm³이었고 BUN 17.6 mg/dL,

Address for correspondence: **Kyu Sik Kim, M.D.**
Lung and Esophageal Cancer Clinic, Chonnam National University Medical School and Hwasun Hospital, 160 Ilsim-ri, Hwasun-gun, Jeonnam, 519-809, Korea.
Phone: 82-61-379-7615, FAX: 82-61-379-7628
E-mail: cyberkks@chonnam.ac.kr
Received: Apr. 5. 2007
Accepted: Jun. 11. 2007

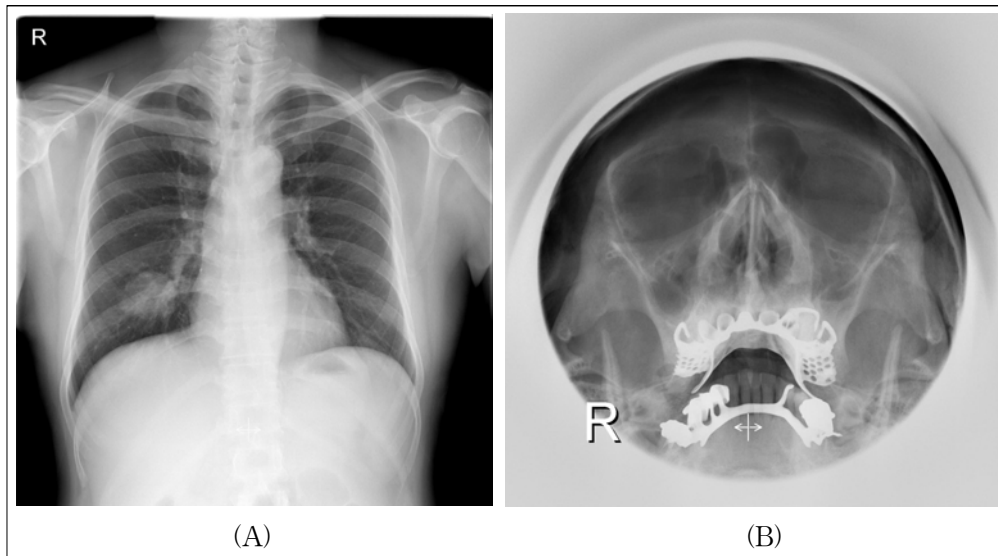


Figure 1. (A) An initial chest X-ray showed a soft tissue mass, approximately 4.5 cm in diameter, in the right lower lung field. (B) Water's view showed mucosal thickening of both maxillary sinuses.

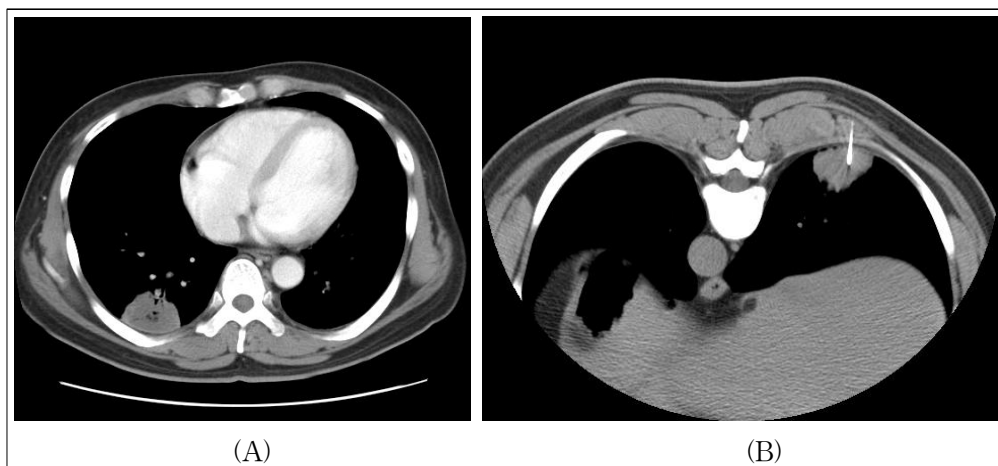


Figure 2. (A) The chest CT showed a 4.5cm-sized nodular lesion in the posterobasal segment of the right lower lobe. (B) A CT-guided transthoracic core needle biopsy for that nodule was performed in the prone position.

Cr 1.3 mg/dL였다. 총 단백 5.5 g/dL, 알부민 2.3 g/dL 이었으며 ESR 106 mm/hr, CRP 13.0 mg/dL, RA factor 152 IU/mL였다. HBsAg 음성, anti-HBs 양성 이었고 VDRL 음성, anti HIV 음성이었다. 3차례 시행한 객담 검사상 결핵균은 동정되지 않았으며 투베르클린 검사도 음성이었다.

방사선학적 소견 및 경흉부 세침 흡인 검사 소견: 흉부 단순 촬영상 우하 폐야에 약 4.5 cm 크기의 종괴가 관찰되었으며, 부비동 단순촬영상 상악동염이 의

심되었다(Figure 1). 흉부전산화 단층촬영상 우측 폐하엽의 후바닥구역기관지(posterobasal) 분절에 단일 종괴가 위치하고 있었고, 이 종괴에 대해서 경흉부 세침 흡인 검사를 시행 하였다(Figure 2). 조직 소견은 육아종성 염증과 함께 경미한 혈관염이 의심되었고 TB-PCR은 음성이었다.

임상 경과 및 추가 검사: 환자는 경험적 항결핵 치료를 하면서 외래 추적 관찰 중 비루, 관절통, 근육통 악화되고 기침, 객담이 발생하여 입원하게 되었다. 입

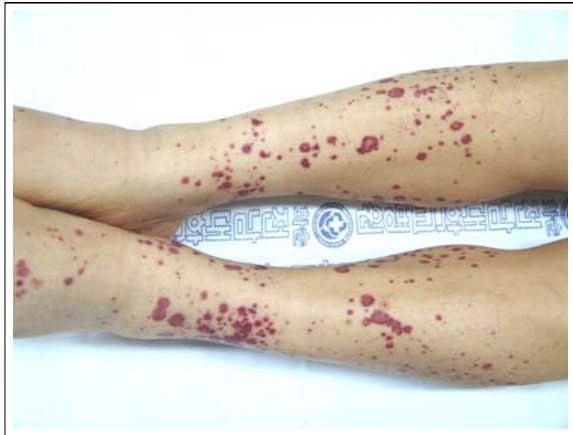

Figure 3. Multiple, variable sized purpuras were developed on both lower legs and both feet.

원 5일째 양측 하지에 자반증 발생하였으며(Figure 3), 혈액검사상 BUN 24.4 mg/dL, Cr 2.0 mg/dL, ESR

112 mm/hr, CRP 17 mg/dL로 상승하였다. 추가 검사로 ANA는 음성, c-ANCA 1:80 양성(anti-proteinase 3: >539 AAU/ml), p-ANCA 음성이었다. 소변검사상 적혈구 50-99/HPF, 백혈구 5-9/HPF, 단백 100 mg/dL가 검출되었고 24시간 소변검사상 단백질 1,430 mg가 검출되었다. 그 외 IgG, IgA, IgM, C3, C4 등은 모두 정상 범위였다.

병리학적 소견: 조직학적 확진을 위해 폐 종괴에 대한 췌기절제술과 피부 병변에 대한 조직 검사를 시행하였다. 폐 종괴는 5.5×3.0×3.5 cm 크기였고, 조직 소견상 중간 크기 동맥과 정맥의 괴사성 혈관염이 육아종성 염증과 함께 관찰되었고(Figure 4), 피부 생검에서도 백혈구 파괴성 혈관염(leukocytoclastic vasculitis) 소견을 관찰할 수 있었다.

치료 및 임상경과: 자반증, 혈뇨 등의 임상 증상과

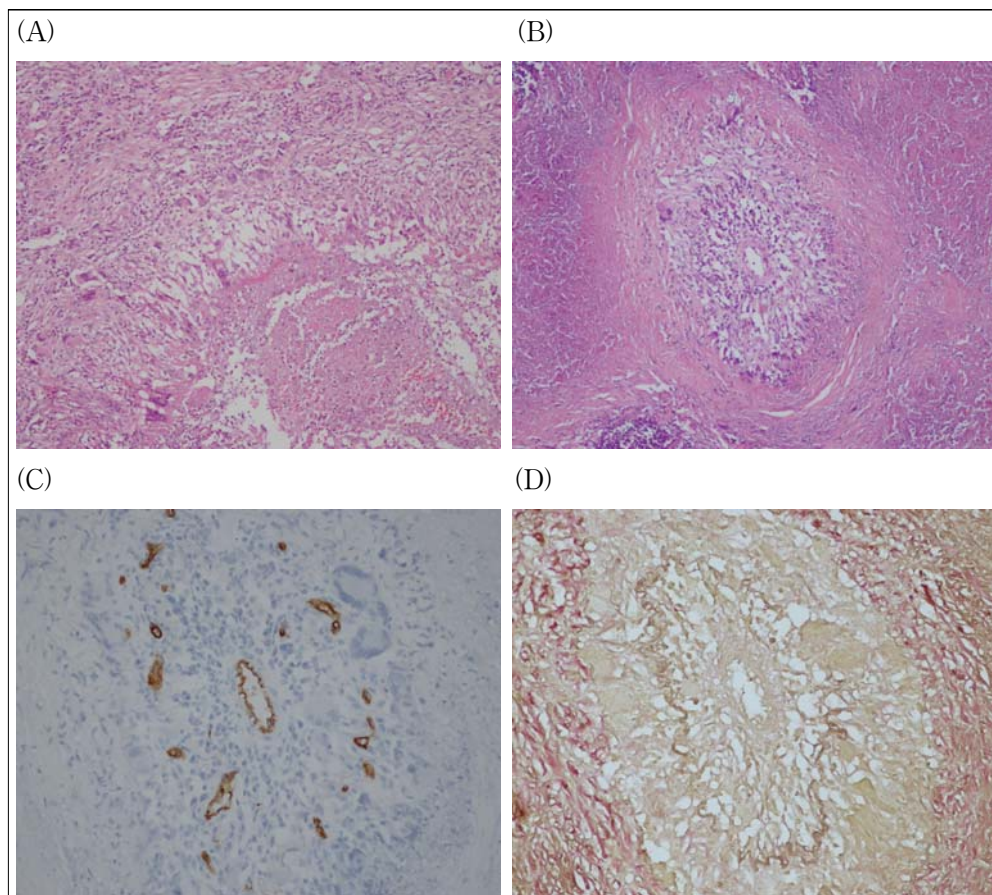


Figure 4. The microscopic findings of the resected pulmonary mass showed (A) a granuloma and (B) necrotizing vasculitis (H&E stain, ×100). These inflammatory lesions were positive in immunohistochemical stains for (C) CD 34 and (D) elastin (immunohistochemical stain, ×200).

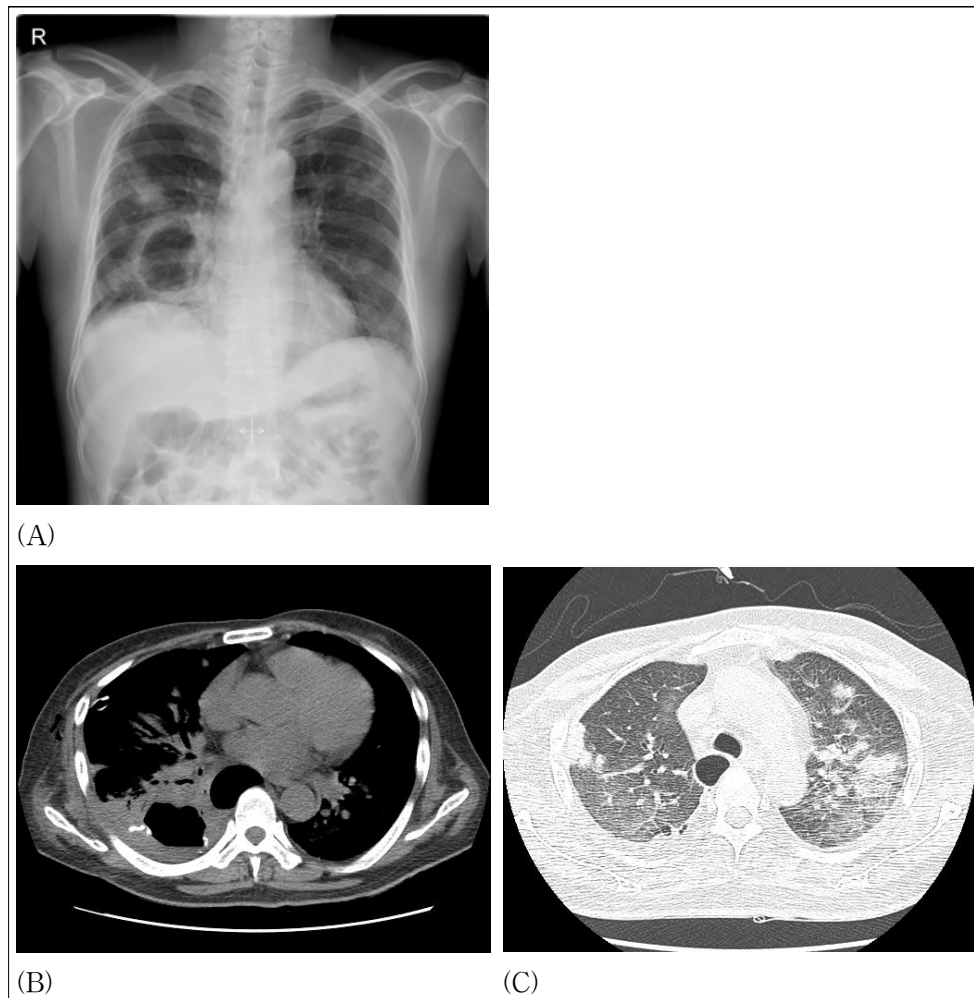


Figure 5. (A) A follow up chest X-ray showed increased size of the cavitory lesion in the right lower lung, with multifocal ill-defined opacities in both lungs. The chest CT showed (B) markedly increased size of the previously noted irregular cavitory mass in the right lower lobe and (C) increased sizes and numbers of multiple nodules with ground glass opacity halos in both upper lobes.

폐생검, 피부생검 소견 및 c-ANCA양성으로 Wegener 육아종증 진단 하에 Cyclophosphamide 1.5 mg/kg/day, prednisolone 1 mg/kg/day를 경구 투여하였다. 치료 1주일째 관절통, 기침, 가래 등이 감소하였으며 치료 2주째 양 하지의 자반증이 소실되는 등 임상증상의 호전을 보여 퇴원하였다. 그러나 4주째 고열, 기침, 설사 증세로 재입원하여 시행한 검사상 백혈구 $3000/\text{mm}^3$, CRP 21.6 mg/dL, c-ANCA(anti-proteinase 3) 170 AAU/mL, 흉부 방사선 및 전산화 단층촬영 소견상 공동화된 기존 종괴의 크기 증가 및 양측 폐상엽에 새로운 다발성 결절성 병변이 발생하였다(Figure 5). 대장 내시경을 통한 생검에서는 CMV 장염이 진

단되었고, 객담 및 기관지 세척 검사상 *Pseudomonas aeruginosa*, *aspergillus* species, MOTT 등의 균주가 배양되었다. Cyclophosphamide와 steroid는 감량하고, 항생제 및 ganciclovir 5 mg/kg 투여를 하였으나, 점차로 폐렴은 악화되어 입원 3주만에 중환자실에서 인공호흡기 치료하다가 사망하였다.

고 안

Wegener 육아종증은 여러 장기를 침범하는 질환으로 특히 상부 및 하부 호흡기의 육아종성 혈관염과 사구체신염을 특징으로 한다. 조직학적 특징은 혈관

내외의 육아종을 동반하는 소동맥과 정맥의 괴사성 혈관염이다. 발생빈도는 100만명당 8.5명 정도이며 흑인에 비하여 백인에서 발생빈도가 높다. 남녀의 비는 1:1이며 모든 연령에서 나타날 수 있다^{1,2}.

Wegener 육아종증은 상부 호흡기 증상을 흔하게 보이며 부비동의 통증, 비점막의 궤양을 동반하거나 분비물을 보인다. 약 80-90% 환자에서 폐 침윤을 보이며 무증상의 폐 침윤에서부터 기침, 객혈, 호흡곤란, 흉부 불편감 등의 증상을 동반할 수도 있다. 전형적인 폐 소견은 원형의 분명한 경계를 가지는 소결절이나 침윤으로 대개 다수이며 양측성으로 나타난다. Cordier 등은 폐병변이 50% 이상에서 양측성 결절로 발견되고, 일측성은 18%에 불과하며 대부분은 3 cm 이하의 소결절인 것으로 보고하였다³. 그 외 비전형적인 소견으로는 두꺼운 벽을 가진 불규칙한 공동화 소견, 흉막 비후, 흉막삼출, 폐허탈이나 미만성 폐출혈, 그 외에 드문 소견으로 기관지 흉막루, 공동 내 진균 종 형성, 기흉 등이 보고 되고 있다³⁻⁵.

혈액 검사에서는 대부분 ANCA 양성이며 c-ANCA가 더 자주 양성이고, 호흡기계의 육아종성 혈관염과 사구체 신염을 보이는 전형적 Wegener 육아종증의 경우 약 90%의 환자에서 c-ANCA 양성을 보인다. 베게너 육아종증에서 c-ANCA 양성은 활동성 사구체 신염이 있을 경우에는 진단에 특이도가 매우 높으나 진단에 보조적이며 조직검사를 대체할 수는 없다. 또한 염증성 장 질환이나 감염성 질환, 종양질환에서도 위양성을 보일 수 있으며, 비 활동성이나 상기도에 제한된 환자의 경우 70% 이하의 민감도를 보인다⁶.

상부와 하부 호흡기의 임상적인 소견과 함께 동반된 사구체 신염이 있으면서 조직검사상 괴사성 육아종성 혈관염의 소견이 보이면 Wegener 육아종증으로 진단할 수 있으나, 대부분의 경우 개흉 혹은 흉강경하 조직검사를 필요로 하며 특히 개흉술을 통하여 폐 조직을 얻을 경우 진단율이 높으며 거의 대부분의 환자에서 육아종성 혈관염을 볼 수 있다. 상기도의 조직검사에서는 괴사가 동반된 육아종성 염증은 보이거나 혈관염은 보기 힘들다^{3,7,8}.

전형적인 증상을 보이는 경우에는 다른 질환과의 감별이 용이하나, 이런 특징적인 소견들이 동시에 나

타나지 않으면 알레르기성 혈관염 및 육아종, Good-pasture syndrome과 같은 혈관염이나 histoplasmosis 등의 감염, 피부 점막의 리슈만 편모충증, 경화증, 혹은 비감염성 육아종증 질환과 감별해야 한다. 전신침범이 있을 때는 보통 그 자체가 종양성 과정으로 의심되기도 한다⁹. 본 환자의 경우도 전형적인 경우와 달리 우하엽의 단일 종괴로 발견되었고, 경흉부 세침 흡인 검사에서도 저명한 혈관염 소견을 발견하지 못해서 결핵이나 종양과의 감별이 쉽지 않았다.

치료 받지 않은 Wegener 육아종증은 90% 이상에서 2년 이내 사망하는 불량한 예후를 보여주고 있으며 임상적으로 신질환이 발병된 후 수개월 내에 사망한다고 한다. 이 질환의 가장 효과적인 치료는 부신피질 호르몬과 함께 cyclophosphamide를 경구로 투여하는 복합요법으로, 이 경우 예후는 양호하여 90% 이상의 환자에서 증상의 호전을 보이고 75%의 환자에서 완전 관해를 유도할 수 있다. 최근에는 새로운 치료 제제로 TNF- α 억제제(infliximab, etanercept)를 비롯하여 anti-CD20 항체(rituximab), mycophenolate mofetil, leflunomide 등을 시도해 볼 수도 있다. 그러나 30-50% 환자에서 1차래 이상의 재발을 일으킬 정도로 재발을 잘하는 질환이다. 특히 재발 시에는 동반된 감염이 합병증으로 잘 발생하므로 결절의 크기가 증가하거나 공동 내 공기 액체증이 보이면 감염을 의심하여야 한다. 이 경우 항생제 치료에는 잘 반응하지 않으며 수술적 치료를 필요로 하는 경우가 많다^{10,11}.

요 약

저자 등은 단일 폐종괴로 발견되어 결핵이나 종양과의 감별이 쉽지 않아 개흉 조직검사를 통해 Wegener 육아종증을 진단 후 면역 억제 치료를 하였으나 폐렴 및 호흡부전이 발생한 증례를 경험하였기에 보고하는 바이다.

참 고 문 헌

1. Hoffman GS, Kerr GS, Leavitt RY, Hallahan CW,

- Lebovics RS, Travis WD, et al. Wegener's granulomatosis: an analysis of 158 patients. *Ann Intern Med* 1992;116:488-98.
2. Nishino H, DeRemee RA, Rubino FA, Parisi JE. Wegener's granulomatosis associated with vasculitis of the temporal artery: report of five cases. *Mayo Clin Proc* 1993;68:115-21.
3. Cordier JF, Valeyre D, Guillevin L, Loire R, Brechot JM. Pulmonary Wegener's granulomatosis. A clinical and imaging study of 77 cases. *Chest* 1990;97:906-12.
4. Maguire R, Fauci AS, Doppman JL, Wolff SM. Unusual radiographic features of Wegener's granulomatosis. *Am J Roentgenol* 1978;130:233-8.
5. Aberle DR, Gamsu G, Lynch D. Thoracic manifestations of Wegener granulomatosis: diagnosis and course. *Radiology* 1990;174:703-9.
6. Rao JK, Weinberger M, Oddone EZ, Allen NB, Landsman P, Feussner JR. The role of antineutrophil cytoplasmic antibody (c-ANCA) testing in the diagnosis of Wegener granulomatosis. A literature review and meta-analysis. *Ann Intern Med* 1995; 123:925-32.
7. Niles JL, Pan GL, Collins AB, Shannon T, Skates S, Fienberg R, et al. Antigen-specific radioimmunoassays for anti-neutrophil cytoplasmic antibodies in the diagnosis of rapidly progressive glomerulonephritis. *J Am Soc Nephrol* 1991;2:27-36.
8. Kallenberg CG, Brouwer E, Weening JJ, Tervaert JW. Anti-neutrophil cytoplasmic antibodies: current diagnostic and pathophysiological potential. *Kidney Int* 1994;46:1-15.
9. Weber MF, Andrassy K, Pullig O, Koderisch J, Netzer K. Antineutrophil-cytoplasmic antibodies and antiglomerular basement membrane antibodies in Goodpasture's syndrome and in Wegener's granulomatosis. *J Am Soc Nephrol* 1992;2:1227-34.
10. Specks U, DeRemee RA. Granulomatous vasculitis. Wegener's granulomatosis and Churg-Strauss syndrome. *Rheum Dis Clin North Am* 1990;16:377-97.
11. Stokes TC, McCann BG, Rees RT, Sims EH, Harrison BD. Acute fulminating intrapulmonary hemorrhage in Wegener's granulomatosis. *Thorax* 1982;37:315-6.