

국소적 섬유화 세로칸염에 의해 유발된 상대정맥증후군 1예

¹국민건강보험공단 일산병원 내과, ²흉부외과, ³병리과, ⁴영상의학과, ⁵연세대학교 의과대학 내과학교실

신상윤^{1,5}, 김범경^{1,5}, 박병훈^{1,5}, 박선철^{1,5}, 박준철^{1,5}, 손명균^{1,5}, 이승률^{1,5}, 임 의^{1,5}, 전한호^{1,5}, 정경수^{1,5}, 정재현^{1,5}, 최유리¹, 강경훈², 최윤정³, 홍용국⁴, 김정주¹

Localized Fibrosing Mediastinitis with Superior Vena Caval(SVC) Syndrome

Sang Yun Shin, M.D.^{1,5}, Beom Kyung Kim, M.D.^{1,5}, Byung Hoon Park, M.D.^{1,5}, Seon Cheol Park, M.D.^{1,5}, Jun Chul Park, Myoung Kyun Soon, M.D.^{1,5}, Seung Yul Lee, M.D.^{1,5}, Eui Im, M.D.^{1,5}, Han Ho Jeon, M.D.^{1,5}, Kyung Soo Jung, M.D.^{1,5}, Jae Heon Jeong, M.D.^{1,5}, Yu Ri Choi, M.D.¹, Kyoung Hoon Kang, M.D.², Yoon Jung Choi, M.D.³, Yong Kook Hong, M.D.⁴, Chong Ju Kim, M.D.¹

¹Departments of Internal Medicine, ²Thoracic surgery, ³Pathology, and ⁴Radiology, National Health Insurance Corporation Ilsan Hospital, Koyang, Korea, ⁵Department of Internal Medicine, Yonsei University College of Medicine, Seoul, Korea

Fibrosing mediastinitis is a rare disease that is characterized by the proliferation of dense fibrous tissue of the mediastinum. The pathogenesis of fibrosing mediastinitis is unknown in most cases. However, histoplasmosis, tuberculosis, autoimmune disease, radiation therapy, and other idiopathic fibroinflammatory diseases have been implicated in some cases. Most clinical features are related to an obstruction or compression of the mediastinal structure. Fibrosing mediastinitis is often progressive and occurs diffusely throughout the mediastinum. We encountered a case of fibrosing mediastinitis of a very focal lesion without evidence of mediastinal involvement. The condition was confirmed by biopsy and graft bypass surgery was performed because of SVC syndrome. (*Tuberc Respir Dis* 2007; 63: 387-391)

Key Words: Fibrosing mediastinitis, Superior vena caval syndrome.

서 론

섬유화 세로칸염 (fibrosing mediastinitis)은 여러 원인에 의해 세로칸 내의 두꺼운 섬유화 조직의 증식을 특징으로 하는 드문 양성질환이다. 이 질환은 상대정맥, 폐동·정맥, 기관지 등의 세로칸 내 중요 장기들의 압박이나 폐쇄를 유발하여 다양한 임상증상을 나타낸다^{1,2}.

이 질환은 국내에서 1979년 Park 등³이 우회술로 치료한 상대정맥증후군을 동반한 특발성 섬유화성 종격동염을 처음 보고하였고 1995년 Ko 등⁴과 2002년 Kim 등⁵이 유사한 증례를 보고한 바 있다.

저자 들은 광범위한 염증의 침범이 없으면서 상대

정맥에 아주 국소적인 병변으로 상대정맥증후군을 유발한, 혈관종양과 감별이 필요하였던 섬유화 세로칸염 1예를 경험하였기에 보고하는 바이다.

증 례

환 자: 라 ○ ○, 남자, 71세

주 소: 호흡곤란

현병력: 평소 건강하게 지내던 자로 약 18개월 전부터 서서히 악화된 호흡곤란과 안면부종을 주소로 내원하였다.

과거력: 50갑년의 흡연자이며 7년 전 폐결핵을 진단 받고 6개월간 약물 치료로 완치된 과거력이 있었다. 5년 전 고혈압을 진단 받고 투약 중이었다.

가족력: 특이 사항 없음.

사회력: 특이 사항 없음.

신체검사 소견: 내원 시 활력징후는 혈압 110/70 mm Hg, 맥박 87 회/분, 호흡수 20 회/분, 체온 36.5℃이었다. 의식은 명료하였으며 병색은 보이지 않았다. 양측 경정맥의 확장 소견 보였으며 흉부 및 복부에 많은 수의 표재성 혈관들이 확장되어 있었다(Figure 1). 청진

Address for correspondence: **Chong Ju Kim, M.D.**
Department of Internal Medicine, National Health Insurance Corporation Ilsan Hospital, #1232, Paeksok-dong, Ilsan-donggu, Koyang-shi, Kyunggi-do, 410-719, Korea
Phone: 82-31-900-0237, Fax: 82-31-900-0343
E-mail: kom2d@netsgo.com
Received: Aug. 7. 2007
Accepted: Sep. 7. 2007

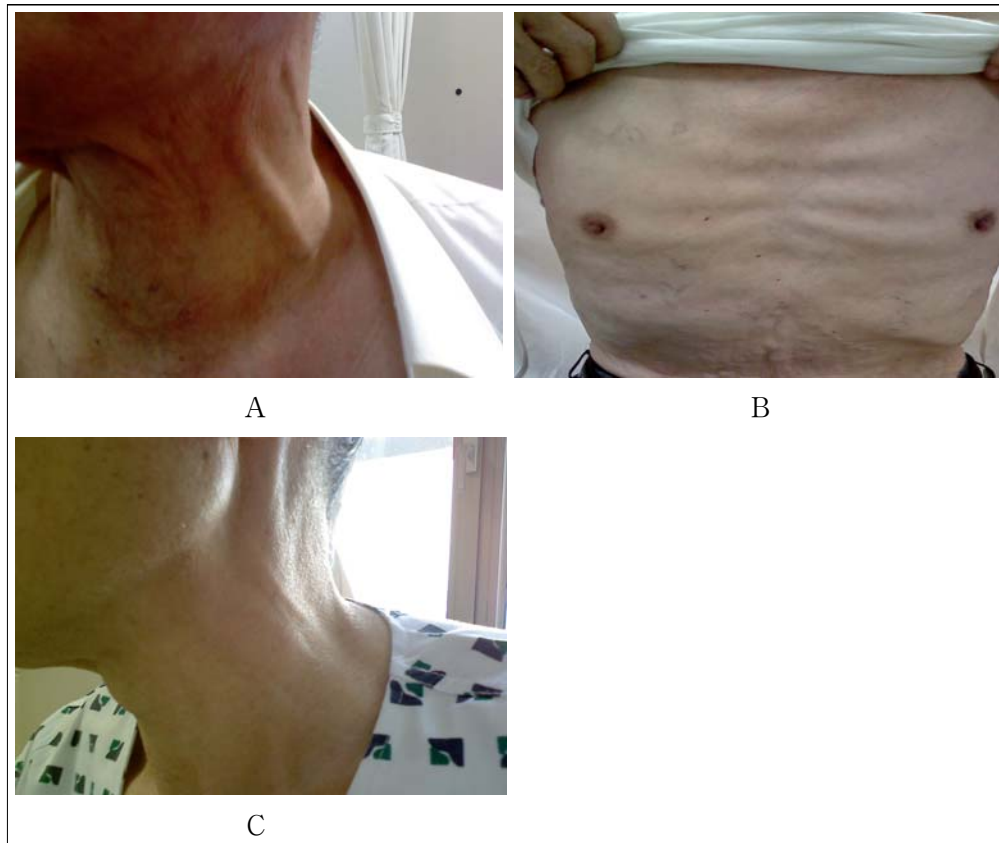


Figure 1. Engorged external jugular vein (A) and collateral vessels on the anterior chest wall and abdomen (B). After graft bypass, vein engorgements were improved (C).

결과 호흡음은 정상이었고 심잡음은 들리지 않았다. 복부 진찰에서 간이나 비장은 만져지지 않았으며 청색증, 사지부종, 피부병변, 곤봉상 수지변화 등도 관찰

되지 않았다.

검사실 소견: 말초혈액 검사와 혈청 생화학검사 결과는 특이 소견 없었으며 동맥혈가스분석 결과 pH 7.48, PaCO₂ 82.8 PaO₂ mmHg 33.6 mmHg, O₂ Sat 97.6% 이었다. 객담 항산균 도말 검사, 객담 암세포 검사는 음성이었다. 그 외 갑상선 기능검사, 항핵항체, 류마티스 인자 등의 검사 결과도 음성이었다.

기능검사 소견: 폐기능 검사 결과는 FVC 3.11 L (99.9%), FEV₁ 2.68 L (111.4%), FEV₁/FVC 86%로 정상 소견을 보였다.

방사선 소견: 단순 흉부 방사선 검사에서는 양측 폐첨부에 결핵에 의한 반흔 외에 다른 소견은 보이지 않았다(Figure 2). 상대정맥 증후군을 의심하여 시행한 폐혈관 전산화 단층 촬영에서는 상대정맥 주위의 종격동에 약 3.5 × 2 cm 크기의 경계가 불분명한 침윤성 음영이 관찰 되고 이 병변에 의하여 상대정맥이 완

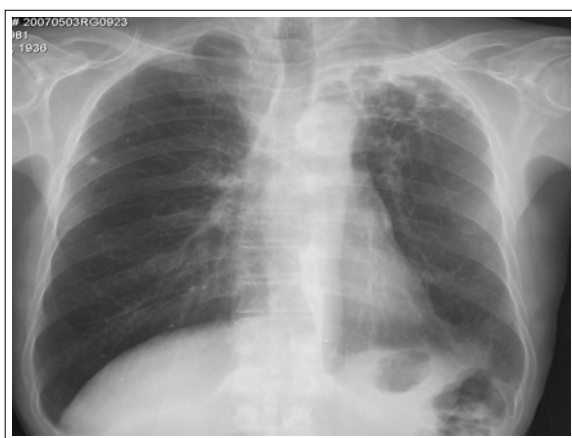


Figure 2. Initial chest PA shows cicatricial atelectasis and multiple cavities on left upper lung.

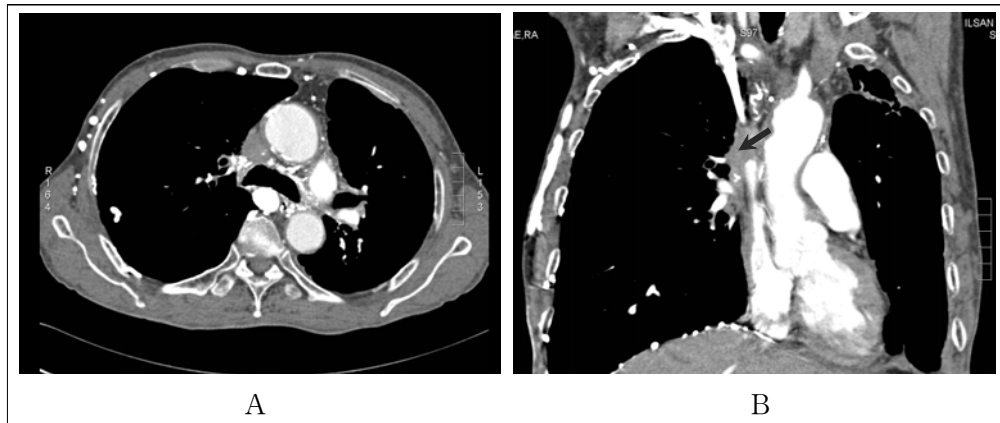


Figure 3. In initial CT scans, about 3.5 x 2 cm sized ill defined infiltrative lesion was observed on SVC. SVC was totally obstructed by this lesion(arrow).

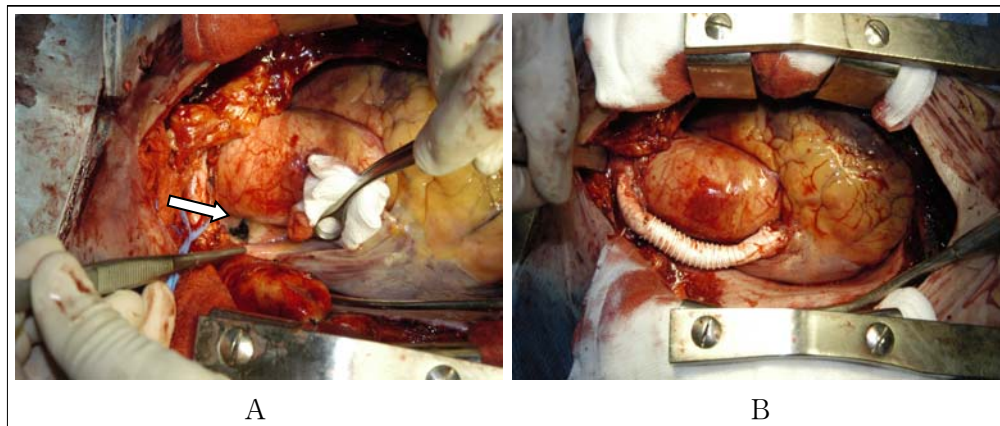


Figure 4. Focal dense fibrous tissue compressed SVC at the junction of right innominate vein (4A, arrow). Within right innominate vein and right atrium, a 10 mm Gore-tex[®] graft used to bypass the obstruction site (4B).

전 폐쇄된 소견을 보였다(Figure 3). 상대정맥의 폐쇄된 부위 상방에서 발달한 많은 측부혈관들이 관찰되었다. 양측 폐 상엽에는 결핵 반흔에 의한 국소적 무기폐 및 기관지 확장증 소견이 관찰되었고, 폐 실질 전반에 걸쳐 소엽중심성 폐기종 양상을 보이는 것 외에 다른 이상은 없었다.

수술 소견: 내원 1개월 후, 환자는 악성종양과의 감별 및 치료를 위해 정중 흉골절개술을 시행 받았다. 수술소견 상 측부혈관이 흉벽과 피하조직에 잘 발달되어 있었다. 상대정맥이 우측 무명정맥(innominate vein)과의 연결되는 부위의 직하방에 국소적으로 심하게 섬유화된 조직이 관찰되었고, 이 조직에 의해 상대정맥이 눌러 폐쇄된 소견을 보였다(Figure 4A). 이

외에 육안적으로 종격동과 주변 혈관의 유착이나 광범위한 염증성 반응의 증후는 관찰되지 않았다. 병변의 일부를 절제하여 동결절편 검사로 확인하여 악성종양은 배제할 수 있었다. 상대정맥과 섬유화된 병변의 유착이 심하여 병변의 완전절제는 시행하지 않고 우측의 무명정맥과 우심방 사이에 지름 10 mm의 Gore-tex[®] 를 이용한 우회로 조성술을 시행하였다(Figure 4B).

조직학적 소견: 절제한 조직에 대한 병리학적 검사 결과 두꺼운 유리질성, 불규칙 섬유화 조직 내에 일부에 만성 염증세포와 탄분 색소증이 동반되어 있는 소견이었다(Figure 5). 이상의 병리 및 검사소견으로 섬유화 세로칸염을 진단하였다.

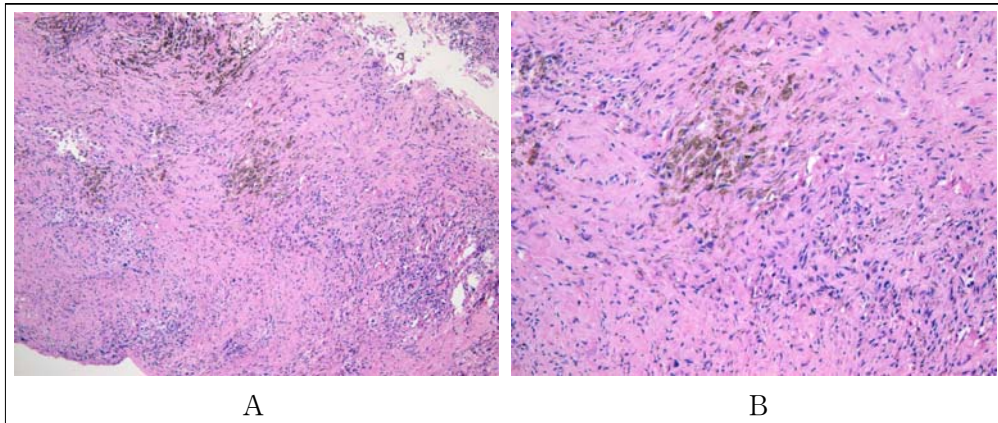


Figure 5. Dense collagenized fibrosis containing several chronic inflammatory cells and dark anthracotic pigmentation. Hematoxylin and Eosin stain. (5A: $\times 100$, 5B: $\times 200$).

경 과: 환자는 수술 직후부터 안면부종 및 측부혈관의 소실을 보였으며 (Figure 1C), 수술 후 12일에 특별한 합병증 없이 퇴원하여 항응고제를 투여하며 외래에서 추적 관찰 중이다.

고 찰

섬유화 세로칸염은 드문 양성 질환으로 세로칸 조직 내에 국소적이거나 광범위한 심한 섬유화성 병변을 유발하는 것을 특징으로 한다. 경화성 종격동염이나 종격동 섬유화 등으로도 불리며 발생기전이 불분명하며 원인을 알 수 없는 특발성인 경우가 대부분이다¹. 미국의 경우 *Histoplasma capsulatum* 감염과 연관된 경우가 많이 보고 되고 있으며 결핵, 아스페르길루스증, mucormycosis, blastomycosis 및 cryptococcosis 등의 감염성 원인과, 자가 면역성질환, 방사선 치료, 후복막 섬유증, 리이델 갑상선염, 안와 가성종양 및 외상 등의 비감염성 원인들도 드물게 관련되는 것으로 보고 되었다^{1,4}. 그러나, *Histoplasma capsulatum* 감염 환자의 극히 일부에서 관찰 되는 것을 고려할 때 감염과의 직접적인 관계보다는 유전적으로 감수성이 있는 소수의 환자군에서 비정상적인 면역 반응에 의한 것으로 보는 견해도 있다⁶. 본 증례는 혈액 검사에서 특이 소견이 없고, 조직 검사에서 육아종 등이 관찰 되지 않았으나 폐결핵의 과거력을 고려하면 결핵 감염과의 연관성을 배제할 수 없다.

대부분의 환자는 세로칸 내의 기도, 상대정맥, 폐동·정맥, 식도, 드물게는 심장, 심낭, 대동맥, 관상동맥의 폐쇄나 압박에 의한 증상이나 증후를 나타낸다. 흔한 증상은 기침, 호흡곤란, 객혈, 반복되는 호흡기 감염, 흉막성 통증 등이며 드물게 전신적 발열이나 체중 감소를 동반하기도 한다². 기도 폐쇄와 이와 연관된 기침, 호흡곤란, 반복된 감염 등이 더 흔한 것으로 보고되어 있다. 폐정맥이 폐쇄되는 경우는 ‘가성 승모관 협착 증후군’으로 불리는 점차 악화되는 호흡곤란, 객혈 등의 증상을 보이거나 이차적인 폐동맥 고혈압, 폐성심 등을 나타내기도 한다¹. 섬유화 세로칸염은 상대정맥증후군의 양성원인 중 가장 흔한 질환이나 섬유화 세로칸염 환자에서 상대정맥증후군의 빈도는 높지 않다².

섬유화 세로칸염은 대체로 섬유화 조직이 세로칸에 미만성으로 침윤하는 양상을 보이며, 본 증례와 Baslain 등⁷의 보고한 예와 같이 세로칸의 침범은 거의 없이 혈관종양과 유사한 형태로 발생한 아주 국소적인 병변을 보이기도 한다. 또 드물게는 목이나 폐 등의 연조직을 침범하기도 한다. 조직학적인 특징은 세포가 적은 섬유조직의 침윤으로 인한 지방조직의 소실이다. 주로 호산구성의 유리질 섬유성 조직의 형성이 특징이며 단핵구 등의 염증세포의 침윤을 동반할 수 있다⁸. *Histoplasma capsulatum* 이나 결핵 등의 경우 건락성 혹은 비건락성 육아종 등이 동반될 수도 있으며 원인에 따라 다양한 양상을 나타낼 수 있다

⁸. 저악성 육종, 중피종, 경화성 비호치킨 림프종, 전이성 악성종양 등에서 흔히 동반되는 섬유화와의 감별이 필요하다¹. 이를 위해 경피적 세침흡입술 보다 개흉생검 등을 통해 충분한 범위의 조직을 검사하는 것이 도움이 된다⁹.

섬유화 세로칸염의 경과를 다양하여, 반복되는 감염, 객혈, 또는 폐성심 등으로 30% 이상의 사망률을 보고한 연구도 있다². 치료는 원인 질환에 따라 다양하며 정립된 방법이 아직 없는 상태이다. Histoplasma capsulatum이 원인인 경우 항진균제의 사용이 효과가 있었다는 보고가 있으나 소수의 경우로 제한적인 결과이다. 또한 대부분의 연구에서 부신피질호르몬제의 사용은 효과가 없는 것으로 보고되어 있다. 병변이 국소적일 경우 수술적 절제가 증상 완화에 도움이 될 수 있다고 하나 수술로 인한 합병증이나 사망률이 높아 권장되는 방법은 아니다^{1,2,10}. 증상 악화 시 국소적인 치료로 풍선 확장술이나 스텐트 삽입술을 시행해 볼 수 있고 본 증례와 같이 우회로술을 시행하여 성공적인 결과를 보고한 연구도 있다^{3,5,10,11}.

본 증례는 상대정맥에서 우측 무명정맥이 나뉘는 부위 직하방의 아주 국소적인 병변으로 상대정맥증후군을 유발하여 혈관종양(본 증례에서는 superior vena caval tumor)과 감별이 필요하였던 경우로, 개흉생검으로 진단하고 Gore-tex[®]를 이용한 우회로술로 성공적으로 치유한, 국소적 섬유화 세로칸염의 예이다.

요 약

섬유화 세로칸염은 드문 양성질환으로 종격동 조직 내에 국소적이거나 광범위한 심한 섬유화성 병변을 유발하고 세로칸 내 장기들을 침범하거나 압박하여 증상이나 증후를 나타내는 질환이다. 그러나 저자들은 세로칸의 침범이 거의 없으면서 상대정맥 주위에

발생한 아주 국소적인 병변에 의하여 상대정맥증후군을 유발한, 혈관종양과 감별이 필요하였던 국소적 섬유화 세로칸염 1예를 경험하였기에 보고하는 바이다.

참 고 문 헌

- Rossi SE, McAdams HP, Rosado-de-Christenson ML, Franks TJ, Galvin JR. Fibrosing mediastinitis. *Radiographics* 2001;21:737-57.
- Loyd JE, Tillman BF, Atkinson JB, Des Prez RM. Mediastinal fibrosis complicating histoplasmosis. *Medicine (Baltimore)* 1988;67:295-310.
- Park SK, Jee HO, Park YK, Kim KH. Superior vena caval syndrome: report of a case. *Korean J Thorac Cardiovasc Surg* 1979;12:140-4.
- Ko WO, Kim GH, Kim YS, Kim SW, Park SK, Lee DP, et al. A case case of chronic chronic sclerosing sclerosing mediastinitismediastinitis. *Tuberc Respir Dis* 1995;42:231-7.
- Kim JH, Kim JH, Hur GY, Hur GY, Lee SH, Lee SHY, et al. Idiopathic Fibrosing fibrosing Mediastinitis mediastinitis Causing causing Extensive extensive Fibrotic fibrotic Venovenocclusion with Minimal minimal Mediastinal mediastinal Involvementinvolvement. *Tuberc Respir Dis* 2002;52:278-82.
- Peebles RS, Carpenter CT, Dupont WD, Loyd JE. Mediastinal fibrosis is associated with human leukocyte antigen-A2. *Chest* 2000;117:482-5.
- Baslaim G, deVarennes B. Localized idiopathic fibrosing mediastinitis as a cause of superior vena cava syndrome: a case report. *Can J Surg* 1998; 41:68-71.
- Flieder DB, Suster S, Moran CA. Idiopathic fibroinflammatory (fibrosing/sclerosing) lesions of the mediastinum: a study of 30 cases with emphasis on morphologic heterogeneity. *Mod Pathol* 1999;12:257-64.
- Mole TM, Glover J, Sheppard MN. Sclerosing mediastinitis: a report on 18 cases. *Thorax* 1995;50:280-3.
- Dunn EJ, Ulicny KS Jr, Wright CB, Gottesman L. Surgical implications of sclerosing mediastinitis. A report of six cases and review of the literature. *Chest* 1990;97:338-46.
- Doty DB, Doty JR, Jones KW. Bypass of superior vena cava. Fifteen years' experience with spiral vein graft for obstruction of superior vena cava caused by benign disease. *J Thorac Cardiovasc Surg* 1990; 99:889-95; discussion 95-6.