

## 폐경기 호르몬 대체요법 후 발생한 폐 색전증

<sup>1</sup>인제대학교 의과대학 내과학교실, <sup>2</sup>병리학교실

김선영<sup>1</sup>, 박종혁<sup>1</sup>, 이현경<sup>1</sup>, 이혁표<sup>1</sup>, 이혜경<sup>2</sup>, 최수전<sup>1</sup>, 염호기<sup>1</sup>

## Pulmonary Thromboembolism after Post-menopause Hormonal Replacement Therapy

Sun Young Kim, M.D.<sup>1</sup>, Jong Hyeok Park, M.D.<sup>1</sup>, Hyun Kyung Lee, M.D.<sup>1</sup>, Hyuk Pyo Lee, M.D.<sup>1</sup>, Hye Kyung Lee, M.D.<sup>2</sup>, Soo Jeon Choi, M.D.<sup>1</sup>, Ho-Kee Yum, M.D.<sup>1</sup>

<sup>1</sup>Department of Internal Medicine and <sup>2</sup>Pathology, Inje University, Seoul, Korea

Hormonal replacement therapy (HRT) has been proven for treatment of postmenopausal symptoms such as hot flushes, night sweats and urologic symptoms. HRT became very popular in the 1990's, when there were several reports showing that it also helped with other menopausal complications such as osteoporosis and cardiovascular disease. Recent studies report that the incidence of breast cancer, endometrial cancer, cerebral infarction, coronary artery diseases, deep vein thrombosis and pulmonary thromboembolism could rise after HRT. Among these side effects of HRT, the risk of pulmonary thromboembolism increases 2 to 4 fold after HRT, but can vary with the use of different doses and preparations. Here, we summarize the risk factors and clinical courses for 5 patients who developed pulmonary thromboembolism after postmenopausal HRT. (*Tuberc Respir Dis* 2007; 63: 362-366)

**Key Words:** Postmenopause hormone replacement therapy(HRT), Pulmonary thromboembolism, Deep vein thrombosis.

### 서 론

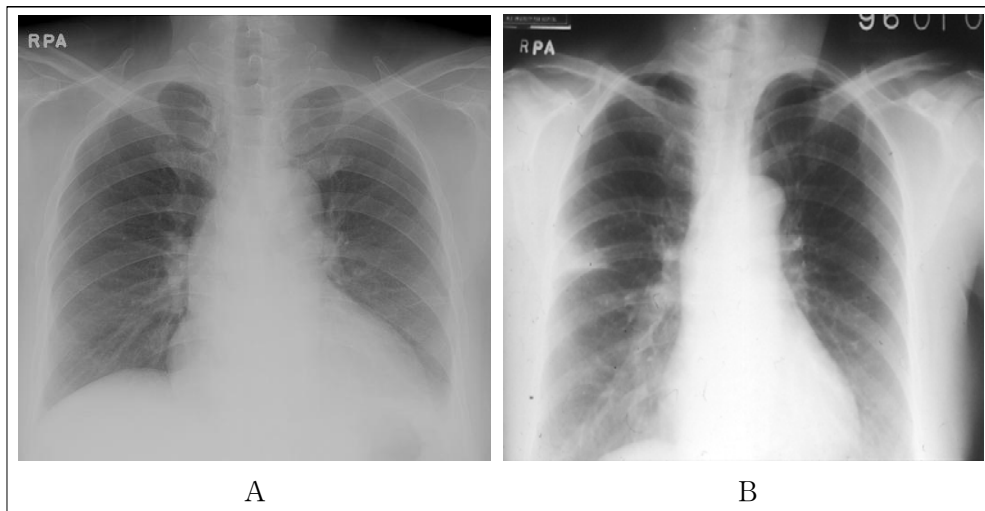
폐경 후 호르몬요법은 폐경기의 흔한 증상으로 알려진 홍조, 야간발한, 비뇨기계 증상 등에 효과적으로 사용되어 왔다. 1990년대 이러한 호르몬요법이 폐경기후의 골다공증이나 심혈관계 질환 예방에 도움이 된다는 보고는 폐경기여성에서 호르몬요법의 사용을 대중화했다. 그러나 최근 연구에서 호르몬요법의 부작용으로 유방암, 자궁내막암, 뇌졸중, 색전증, 관상동맥질환의 빈도가 증가 된다고 알려졌다. 호르몬요법의 부작용 중 폐색전증에 대한 상대적인 위험도는 에스트로겐 용량 및 용법 등에 따라 다양하게 보고 되었다<sup>1,2</sup>. 최근 연구결과에 따르면 호르몬요법 후 심부정맥혈전증, 폐색전증의 빈도가 2-4배 이상 증가된다<sup>3</sup>. 1996년부터 2003년까지 폐색전증의 위험인자를 가지

고 있는 5명의 폐경기 여성을 대상으로 폐경 후 호르몬요법 이후 발생한 폐색전증의 위험인자와 임상경과에 대하여 요약하였다.

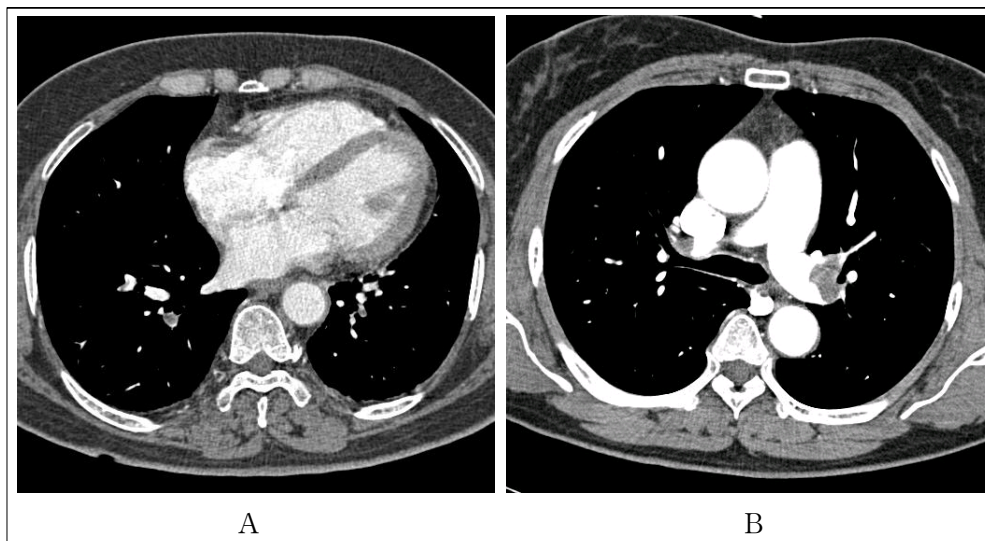
### 증 례

증례 A. 57세 여자가 왼쪽 흉부 통증과 호흡곤란으로 입원하였다. 갑작스런 흉통이 5일 전부터 시작되었으며 흡기시 심해졌다. 입원 10개월 전 고혈압 진단 후 amlodipine 5 mg을 복용하였으며, 폐경기 증상으로 호르몬제 premarin (estrogen conjugated 0.625 mg)을 복용하였다. 키 165 cm, 체중 80 kg, 신체질량지수 29.3이었다. 혈압은 120/80 mmHg, 맥박수 분당 90회, 호흡수 분당 20회, 체온은 37.4℃였다. 좌하엽에서 호흡음이 감소되었다. 말초혈액 혈색소 12.8 g/dL, 적혈구 용적 37%, 백혈구 6,700/mm<sup>3</sup> (호중구 54.3%, 림프구 31.9%, 단핵구 6.8%, 호산구 5.9%), 혈소판 수 249,000/mm<sup>3</sup>였다. 동맥혈 가스 검사에서 pH 7.45, PaCO<sub>2</sub> 36.6 mmHg, PaO<sub>2</sub> 61.4 mmHg, HCO<sub>3</sub><sup>-</sup> 25.3 mmol/L, O<sub>2</sub> saturation 92.8%였다. 단순 흉부 X-선 촬영에서 왼쪽 늑막강의 의존성 부위에 소량의 늑막액 저류가 관찰되었다(Figure 1A). 흉부전산화단층촬영

Address for correspondence: **Ho-Kee Yum, M.D.**  
Department of Internal Medicine, Seoul Paik Hospital,  
Inje University, 85, 2-ga, Joo-dong, Jung-gu, Seoul  
100-032, Korea  
Phone: 82-2-2285-2270, Fax: 82-2-2285-2286  
E-mail: pulho@korea.com  
Received: Aug. 7, 2007  
Accepted: Oct. 4, 2007



**Figure 1.** Chest X-ray on admission. Left costophrenic angle obliteration is revealed due to left pleural effusion (A). Wedge shaped ill-defined inhomogenous density is revealed at minor fissure and pleural surface of right upper lung (B).

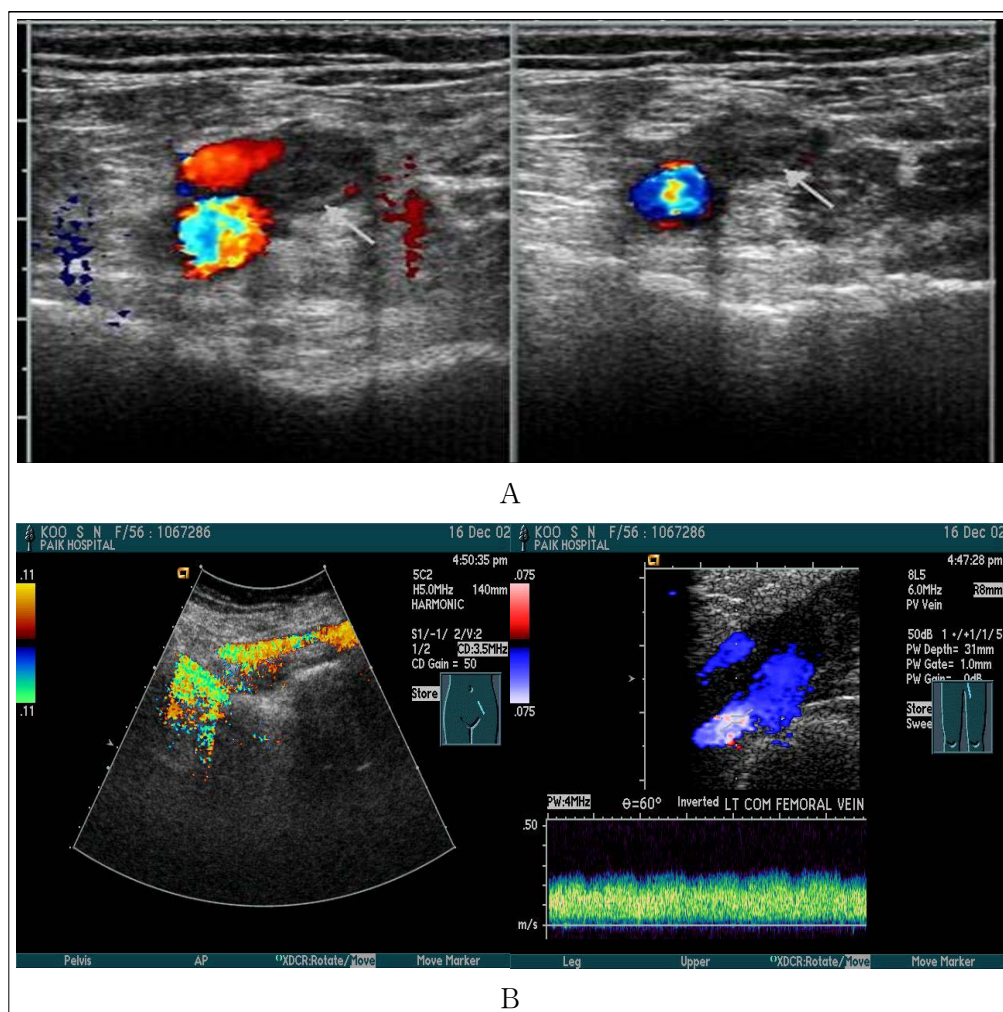


**Figure 2.** Computed tomographic angiography. Multifocal thromboembolism are revealed at mainly segmental and subsegmental arterial branches supplying both lower lobes (A). Multifocal thromboembolism are revealed at lobar and segmental branches supplying both whole lungs except right middle lobe (B).

영에서 양측 폐하엽 폐동맥에 혈전이 관찰되었다 (Figure 2A). 하지정맥도플러초음파상 심부혈전증은 보이지 않았다. 1년간 항응고제(warfarin) 투약 및 경과 관찰하였으며 재발은 없었다.

증례 B. 58세 여자가 호흡곤란으로 입원하였다. 3일전 갑작스런 흉부불쾌감이 있었다. 이후 경도의 호흡곤란을 느껴오다 입원 당일 호흡곤란이 심해져 입

원하였다. 환자는 4년 전 당뇨 진단 후 혈당강하제를 복용하였다. 입원 1년 5개월 전부터 입원 1년 전까지 개인병원 산부인과에서 폐경기증상으로 1달에 1번 호르몬제 defofemin (estradiol cypionate 5 mg)과 mi-rodepo (testosterone cyclopentylprorionate 250 mg)을 근육주사 맞았다. 1년 전 좌하지심부정맥혈전증으로 개인병원에서 항응고제(warfarin)를 복용중이었



**Figure 3.** Lower Extremity Doppler. Deep vein thrombosis are revealed at left popliteal and most proximal superficial femoral vein (A). Deep vein thrombosis are revealed from left common iliac to common femoral vein (B).

**Table 1. Summary of the clinical characteristics of subjects**

Case	Age	HRT	Duration (months)	Other risk factor	Main symptom	BMI
A	57	estrogen conjugated	10		chest pain	29.3
B	58	testosterone+estradiol	5	DM	dyspnea	25.9
C	60	estrogen conjugated	34	Bechet disease, operation	chest discomfort	22.2
D	57	medroxyPG+estrogen	68	cruciate ligament injury, operation	hemoptysis	25.6
E	59	estrogen conjugated	3	long time travel	chest pain	23.6

BMI: body mass index; PG: prostaglandin; DM: diabetes mellitus.

다. 키 152 cm, 몸무게 60 kg, 신체질량지수 25.9이었다. 혈압은 140/90 mmHg, 맥박수 분당 78회, 호흡수 분당 26회, 체온은 36.0℃였다. 흉부진찰소견은 이상

없었다. 말초혈액 혈색소 13.8 g/dL, 적혈구 용적 41%, 백혈구 8,150/mm<sup>3</sup> (호중구 55.0%, 림프구 34.3%, 단핵구 7.2%, 호산구 2.9%), 혈소판 수

Table 2. Summary of the radiologic findings of subjects

Case	Chest CT	Lower extremity doppler
A	Subsegmental both lower lobes	No evidence
B	Multifocal through both lungs	Lt. superficial femoral vein
C	Anterior segment of RUL	No evidence
D	No evidence	Lt. common iliac vein
E	Axillary segment of RUL	Rt superficial femoral vein

\*RUL: right upper lobe.

166,000/mm<sup>3</sup>였다. 동맥혈 가스 검사에서 pH 7.47, PaCO<sub>2</sub> 33.8 mmHg, PaO<sub>2</sub> 63.4 mmHg, HCO<sub>3</sub> 24.3 mmol/L, O<sub>2</sub> saturation 93.7%였다. 단순흉부 X-선 촬영에서 양측 하엽에 관성 및 낭성기관지확장증이 관찰되었다. 흉부전산화단층촬영에서 양측 폐동맥에 다발성 혈전이 관찰되었다(Figure 2B). 하지정맥도플러초음파에서 좌하지심부정맥혈전이 확인되었다(Figure 3A). 2년 6개월간 항응고제(warfarin) 투약 및 경과 관찰하였으며 추적 관찰한 흉부전산화단층촬영에서 폐색전증은 관찰되지 않았으며 하지정맥도플러초음파에서 대부분의 심부정맥혈전이 사라졌다.

다른 3명의 증례에서 증상은 흉부압박감과 기침, 객혈, 흉통이었으며 위험인자로 생각할 수 있는 베체트병(Bechet disease), 갑상선종과 십자인대손상으로 인한 수술 기왕력, 장시간의 버스여행이 있었다. 폐경기 여성으로 6년 4개월, 2년 10개월, 3개월간 호르몬제제를 복용하였다. 단순흉부 X-선 촬영에서 우상엽에 썬 모양의 증가된 음영이 1증례에서 관찰되었으며(Fig. 1B), 흉부전산화단층촬영에서 2증례의 우상엽 폐색전증이 관찰되었다. 1증례에서 폐관류주사영상을 시행하여 우상엽과 우하엽에 관류결손을 확인하였다. 하지정맥도플러초음파에서 심부정맥혈전이 2증례에서 관찰되었다(Figure 3B). 1년 2개월에서 3년간 항응고제(warfarin) 투약 및 경과 관찰하였으며 추적 관찰한 흉부전산화단층촬영에서 폐색전증은 관찰되지 않았으며 하지정맥도플러초음파에서 정맥혈전은 관찰되지 않았다.

## 결 과

연구 대상 환자는 평균나이가 58.2±0.5세의 폐경기 여성이었다. 폐색전증을 진단받기 전 짧게는 3개월에서 5년 8개월 동안 저용량 에스트로겐을 포함한 호르몬대체요법을 받았다. 호르몬제는 에스트로겐-프로게스테론 병합요법 2명과 에스트로겐 단독요법이 3명이었다. 모두가 폐경기증상 완화를 목적으로 하여 피임제에 포함된 에스트로겐 용량보다 3-4배 적은 용량이었다. 임상양상으로 객혈, 호흡곤란, 흉부압박감이 각 1명, 흉통이 2명으로 일반적인 폐색전증과 유사하였다. 3명의 환자에게 하지부종, 통증 등의 심부정맥혈전증의 증상이 동반되었다. 호르몬요법 외에 다른 위험인자로 십자인대손상에 의한 장기간 침상안정과 수술, 비만, 장시간의 여행, 당뇨, 베체트병(Bechet disease) 등이 있었다(Table 1). 단순 흉부 X-선 촬영에서 늑막액 저류와 썬 모양의 증가된 음영이 각 1명에서 관찰되었다. 흉부전산화단층촬영과 폐관류주사에서 2명의 폐경색과 3명의 폐색전증이 관찰되었다. 2명에서 양측에 다발성으로 발생하였으며 3명에서 우측에 발생하였다. 하지정맥도플러초음파에서 대퇴동맥에서 2명과 장골동맥에서 1명의 하지심부정맥혈전증이 관찰되었다(Table 2).

## 고 찰

호르몬요법은 홍조, 야간발한, 비뇨기계증상 등 폐경기 증상의 개선 및 골다공증 예방을 위해 1990년대 이후 광범위하게 사용되었다. 폐경기후 호르몬요법은 기존의 에스트로겐 호르몬 피임제와 달리 에스트로겐 농도가 낮기 때문에 혈액응고 부작용은 거의 없다고 알려졌다<sup>4</sup>. 그러나 호르몬요법에 의한 부작용으로 심혈관질환, 유방암, 자궁내막암, 뇌졸중 위험도의 증가는 많은 연구를 통해 증명되었다<sup>1-35</sup>. 또한 호르몬요법에 의한 폐색전증은 폐경기후 호르몬요법이 광범위하게 이루어진 뒤 점차 보고가 증가하고 있다. 에스트로겐 단독요법과 에스트로겐-프로게스테론 병합요법을 비교한 연구에서 에스트로겐 단독요법이 심부정

맥혈전증 등 위험도가 더 낮게 보고 되었다<sup>2,3,7</sup>. 본 연구에서도 에스트로젠-프로게스테론 병합요법을 한 경우 5개월만에 폐색전증이 발생되었다. 상대적으로 젊은 여성에게 호르몬요법 부작용 위험도가 더 낮게 보고 되었다<sup>3</sup>. 다른 연구에선 피하주사 호르몬요법이 경구복용 호르몬요법에 비해 심부정맥혈전증 등의 위험도가 낮다고 보고 되었다<sup>5,7</sup>. 고용량 호르몬요법보다 저용량 요법에서 심부정맥혈전증의 위험도는 낮게 보고 되었다<sup>3,7-11</sup>. 폐경기후 호르몬대체요법의 부작용은 호르몬요법 후 1년 이내에 가장 흔히 발생된다<sup>7</sup>.

폐색전증은 1시간 내에 10%의 사망률을 보이는 질환으로 빠른 진단과 치료를 필요로 한다<sup>3,12</sup>. 폐색전증의 위험도가 증가하는 것은 호르몬제제가 혈액 내 응고와 혈전용해기전의 불균형을 초래하기 때문이다<sup>6</sup>. 그 위험도는 2-4.5배 이상 상승한다<sup>7</sup>. 그 외의 일반적으로 잘 알려진 심부정맥혈전증 및 폐색전증의 위험인자인 고령, 비만, 하지정맥류 등이 동반된 여성에게 호르몬요법시 폐색전증의 위험도는 더욱 증가할 것이다.

본 연구에서도 장시간 안정을 취한 경우와 기저질환으로 혈관 이상을 초래할 수 있는 당뇨병, 베체트병(Bechet disease) 등이 위험인자로 추정된다. 모든 환자는 항응고제(lower molecular weight heparin)를 통한 치료를 하였으며 임상적으로 호전되었다. 호르몬요법은 중단하였으며 치료 종료 후 추적관찰기간동안 폐색전증은 재발되지 않았다. 본 연구결과에서 보듯이 호르몬요법 외에 다른 위험인자가 있을 경우 폐색전증 발생빈도가 증가할 것으로 생각된다. 그러므로 폐색전증의 위험인자가 있는 경우 호르몬요법치료에 특별한 주의를 요한다. 또한 호르몬요법치료가 광범위하게 이루어지고 있는 현 실정에 비추어 호르몬요법 치료중 철저한 감시가 필요하며 향후 이에 대한 대규모 연구가 진행되어야 할 것으로 생각된다.

## 요 약

폐경기 여성에서 호르몬 대체요법은 폐경기 증상의 경감, 골다공증에 의한 골절, 대장암의 위험도 감소 등의 효과가 인정되어 왔다. 현재도 많은 폐경기 여성

에게 사용되어지고 있는 치료법이다. 그러나 그에 따른 부작용 또한 점차 밝혀지며 연구 되고 있다. 이러한 부작용 중 생명을 위협 할 수 있는 폐색전증은 호르몬요법을 사용할시 항상 각별한 주의를 요한다. 폐경기 호르몬대체요법이 필요할 경우 심부정맥혈전증과 폐색전증의 다른 위험인자나 환경적 요인 등을 가진 환자에게 그 사용에 있어 더욱 주의를 기울여야 한다. 또한 폐색전증의 가장 많은 증상인 호흡기 증상이 있을 경우 즉시 적절한 평가와 치료가 필요하다.

## 참 고 문 헌

1. Daly E, Vessey MP, Hawkins MM, Carson JL, Gough P, Marsh S. Risk of venous thromboembolism in users of hormone replacement therapy. *Lancet* 1996;348:977-80.
2. Douketis JD, Julian JA, Kearon C, Anderson DR, Crowther MA, Bates SM, et al. Does the type of hormone replacement therapy influence the risk of deep vein thrombosis? A prospective case-control study. *J Thromb Haemost* 2005;3:943-8.
3. Nelson HD, Humphrey LL, Nygren P, Teutsch SM, Allan JD. Postmenopausal hormone replacement therapy. *JAMA* 2002;288:872-81.
4. Bae SJ, Kim JS, Kim JH, Yun YJ, Lee SA. A case of venous thrombosis developed in a woman taking oral contraceptives with antithrombin III, protein C and protein S deficiencies. *Korean J Obstet Gynecol* 2006;49:1383-8.
5. Scarabin PY, Oger E, Plu-Bureau G. Differential association of oral and transdermal oestrogen-replacement therapy with venous thromboembolism risk. *Lancet* 2003;362:428-32.
6. Barlow DH. Hormone replacement therapy and the risk of deep vein thrombosis. *Int J Gynecol Obstet* 1997;59:S29-S33.
7. Wu O. Postmenopausal hormone replacement therapy and venous thromboembolism. *Gender Medicine* 2005;2:S18-S27.
8. Lidegaard O, Edström B, Kreiner S. Oral contraceptives and venous thromboembolism. A case-control study. *Contraception* 1998;57:291-301.
9. Vessay M, Mant D, Smith A, Yeates D. Oral contraceptives and venous thromboembolism: findings in a large prospective study. *Br Med J* 1986;292:526.
10. Gerstman BB, Piper JM, Freiman JP, Tomita DK, Kennedy DL, Ferguson WJ, et al. Oral contraceptive estrogen and progestin potencies and the incidence of

- deep venous thromboembolism. *Int J Epidemiol* 1990;19:931-6.
11. Gerstman BB, Piper JM, Tomita DK, Ferguson WJ, Stadel BV, Lundin FE. Oral contraceptive estrogen dose and the risk of deep venous thromboembolic disease. *Am J Epidemiol* 1991;133:32-7.
12. Jick H, Derby LE, Myers MW, Vasilakis C, Newton KM. Risk of hospital admission for idiopathic venous thromboembolism among users of postmenopausal oestrogens. *Lancet* 1996;348:981-3.
-