

노인 환자에서 발생한 거짓막 괴사성 기관지 아스페르길루스증 1예

¹중앙대학교 의과대학 내과학교실, 중앙대학교 용산 병원 호흡기 내과, ²병리과

이승은¹, 전은주¹, 송주한¹, 신종욱¹, 김재열¹, 박인원¹, 최병휘¹, 최재철¹, 김미경²

A Case of Pseudomembranous Necrotizing Bronchial Aspergillosis in An Old Age Host

Seung Eun Lee, M.D.¹, Eun Ju Jun, M.D.¹, Ju Han Song, M.D.¹, Jong Wook Shin, M.D.¹, Jae Yeol Kim, M.D.¹, In Whon Park, M.D.¹, Byoung Whui Choi, M.D.¹, Jae Chol Choi, M.D.¹, Mee Kyoung Kim, M.D.²

¹Division of Pulmonary and Critical Care Medicine and ²Pathology, Chung-Ang University, Seoul, Korea

Invasive aspergillus tracheobronchitis is uncommon manifestation of infection due to *Aspergillus* species, occurring in severely immunocompromised patients who are generally neutropenic with haematological diseases, AIDS, or after heart and lung transplantation. The pseudomembranous form is the most severe condition and is usually fatal despite treatment with antifungal agents. However, there are a few cases reported with no apparent severe compromise in the host defences. We encountered a pseudomembranous necrotizing bronchial aspergillosis in a 73-year old male patient, who was treated successfully with antifungal agents. (*Tuberc Respir Dis* 2007; 63: 278-282)

Key Words: Aspergillosis, Pseudomembranous, Tracheobronchitis.

서 론

아스페르길루스는 폐에서 여러가지 임상 증후군을 유발할 수 있는 진균으로 크게 침윤성 아스페르길루스증, 알레르기성 기관지폐 아스페르길루스증, 그리고 아스페르길루스증으로 나뉜다. 그 중 침입성 폐 아스페르길루스증은 지속되는 호중구감소증, 스테로이드 치료(특히 장기간, 고용량의 치료), 장기이식환자, 혈액암환자, AIDS 환자 등과 같이 대부분 면역 기능이 저하된 환자에서 발생된다^{1,2}.

급성 거짓막 괴사성 기관지 아스페르길루스증은 침윤성 아스페르길루스증의 한 형태로 심장-폐 이식 환자에서 새로 보고된 이후 골수이식, 백혈병 환자에서 간혹 보고 되고 있다³⁻⁵. 하지만 심한 면역 저하가 없는 환자에서는 아직 보고가 많지 않은 상태이다. 저자들은 노인환자에서 기관지 내시경으로 확진된 거짓막 괴사성 기관지 아스페르길루스증을 경험하였으며

적절한 치료로 호전되어 문헌 고찰과 함께 보고하는 바이다.

증 례

환 자: 73세 남자

주 소: 1주 전부터 발생한 호흡곤란

현병력: 환자는 12일 전 단순포진에 의한 구강궤양으로 개인 병원에서 통원치료 받던 중 1주일 전부터 호흡곤란이 발생하고 흉부 방사선 사진상 경화가 발견되어 항생제 치료를 하였으나 호흡곤란이 악화되어 본원으로 전원 되었다.

과거력: 2년 전 하지의 폐쇄동맥 경화증으로 스텐트를 삽입하였으며 당시 당뇨를 진단받고 혈당강화제를 복용중이었다.

진찰 소견: 입원당시 혈압은 정상 범위였으며 맥박수 108회/분, 호흡수 24회/분으로 증가되어 있었으며 체온은 37.5°C였다. 흉부 청진에서는 우하엽과 좌상엽에서 흡기시에 수포음이 들렸으며 썩썩거림은 들리지 않았다.

검사실 소견: 말초혈액검사에서 백혈구 12,720/mm³(호중구 78.3%, 림프구 16.6%, 호산구 0.1%), 혈색소 9.0 g/dl, 혈소판수 179,000/mm³로 백혈구증가증과 빈혈소견 보이고 있었고 CRP는 26.03 mg/dl로 증

Address for correspondence: **Jae Chol Choi, M.D.**
Division of Pulmonary and Critical Care Medicine,
Department of Medicine, Young San Hospital, Han Gang
Ro 3 GA, Young San Gu, Seoul 140-757, Korea.
Tel: 82-22-748-9804, Fax: 82-2-748-9529
E-mail: medics27@cau.ac.kr
Received: Jul. 9, 2007
Accepted: Aug. 20, 2007

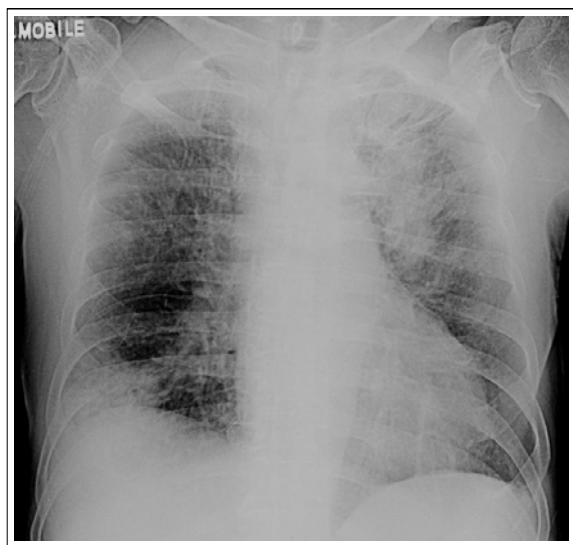


Figure 1. A chest radiograph on admission demonstrates pneumonic infiltration in left upper lung field and right lower lung field.

가되어 있었다. 동맥혈가스검사는 pH 7.468, 이산화탄소분압 32.2 mmHg, 산소분압 62.7 mmHg, 중탄산염 22.8 mmol/L, 산소포화도 93.5%였다. 공복시 혈당은 65 mg/dl, 당화혈색소는 7.6%로 혈당은 비교적 잘 조절되고 있었다. 혈액요소질소는 26 mg/dl였고 크레아티닌은 1.8 mg/dl였다. 가래에서 항산균 도말, 진균 배양검사는 음성이었고 혈청에서의 *Aspergillus fu-*

migatus 항체는 음성이었다.

방사선 소견: 흉부 방사선 사진에서 우 하엽과 좌 상엽에 폐침윤 소견이 관찰되었고(Figure 1), 전산화 단층 촬영에서 좌상엽과 우하엽의 기관지벽의 비후와 기도 폐쇄의 소견이 관찰되었고 말초 부위로는 괴사성 경화의 소견이 관찰되었다(Figure 2).

기관지 내시경 소견: 기도 폐쇄의 원인을 찾기 위해 시행한 기관지 내시경 검사에서는 좌측 주 기관지가 백색의 삼출성 거짓막으로 넓게 덮여 있었고 주로 좌상엽 기관지가 이러한 변화로 인하여 기관지 입구가 50% 이상 좁아져 있었다(Figure 3).

병리소견: 기관지 내시경을 이용한 조직검사를 시행하였으며 현미경 소견상 격막이 있고 두 갈래로 분지를 낸 아스페르길루스 균사를 확인할 수 있었으며 주위 기관지에 염증소견이 관찰되었다(Figure 4).

치료 및 임상 경과: 치료를 위하여 amphotericin B를 투여하였고 치료 2주 후부터 발열이 소실되었고, 호흡곤란이 점차 호전되었으며, 단순 흉부 X-선에서도 폐침윤은 점차 감소하였다. 치료 시작 25일 후에 시행한 기관지 내시경에서도 이전에 보였던 삼출성 거짓막과 점막의 부종은 감소되었다(Figure 5). 이후 환자는 경구 itraconazole로 약제 변경하여 퇴원하였으며 현재 외래에서 추적 관찰중이다.

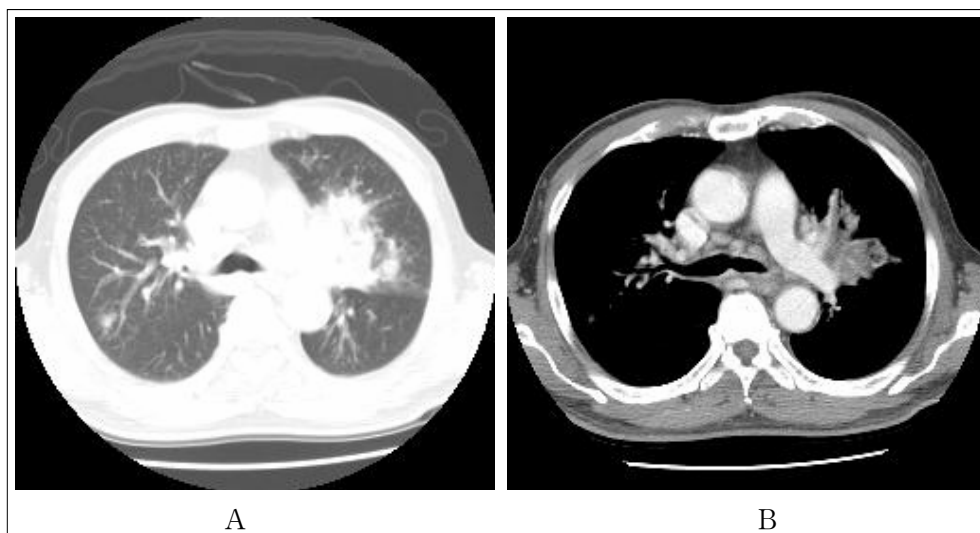


Figure 2. Chest CT scan demonstrates peribronchovascular interstitial thickening with centrilobular nodules (A), and diffuse bronchovascular wall thickening (B).

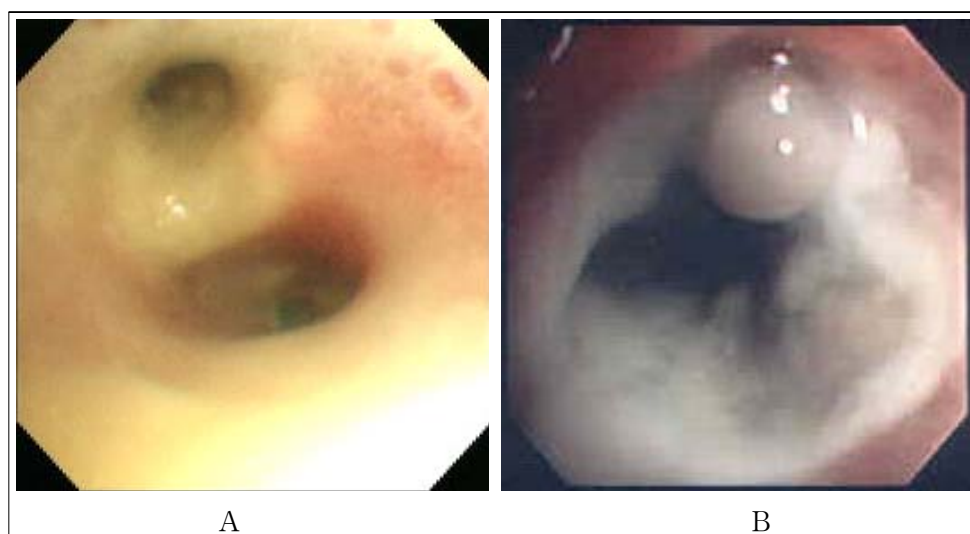


Figure 3. Bronchoscopic picture demonstrates extensive whitish exudative membranes covering the left upper lobe bronchus(A) and upper division (B).

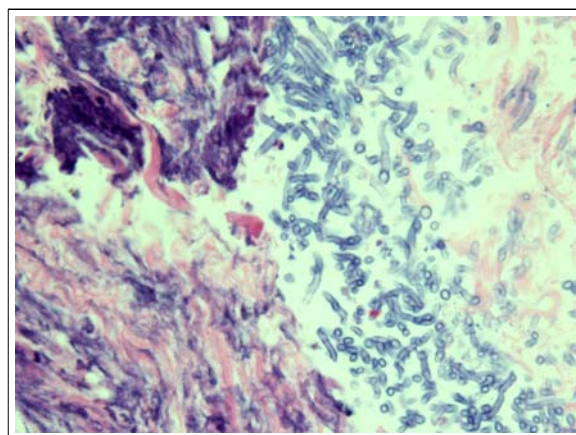


Figure 4. The bronchoscopic biopsy shows numerous branching hyphae with septation.(H&E, x400)

고 찰

아스페르길루스는 대부분 주로 토양, 물, 부패된 유기 물질에서 자라며 준생포자의 흡입으로 인체에 감염된다. 아스페르길루스는 현재까지 약 100여종이 동정되었으나, *A. fumigatus*가 인체 감염의 95% 이상을 차지한다. 이 균주는 병원성이 약하기 때문에 침습성 아스페르길루스증은 대부분 면역 억제 환자에서 기회 감염되는 것이 특징으로 주로 지속적인 호중구 감소증, 면역억제제의 사용, 숙주의 면역 기능 저하 등이

발병인자로 작용하며 그 중 지속적인 호중구 감소증이 가장 중요한 인자로 알려져 있는데 드물지만 정상 면역 기능을 가진 환자에서도 발생이 보고 되고 있다^{1,67}.

침습성 아스페르길루스증에서 1/3 미만에서 기도 침범을 나타내지만 대부분은 단순 기관지염의 형태로 나타나고 임상적 중요성도 높지 않다고 알려져 왔다². 하지만 1985년 Pervez 등이 사망한 AIDS 환자에서 거짓막 괴사성 기관지 아스페르길루스증을 처음 보고한 이후⁸, David 등도 4명의 치명적인 경과를 보이는 기관지 아스페르길루스증을 보고하여 다양한 형태의 기도 침범이 있음을 알게 되었다⁹. 기관지를 침범하는 아스페르길루스증은 크게 아스페르길루스 기관지염, 궤양성 아스페르길루스 기관지염, 그리고 거짓막 괴사성 기관지 아스페르길루스증으로 분류하고 있으며¹⁰, 이 중 거짓막 괴사성 기관지 아스페르길루스증은 주로 폐 또는 심장 폐 이식환자, 혈액암 환자, 그리고 후천성 면역 결핍증 환자에서 발생하며 가장 높은 사망률을 보이고 있다^{4,10}. 정상 면역 환자에서도 드물지만 침습성 아스페르길루스증이 발생한다고 알려져 있다. 하지만 거짓막 괴사성 기관지 아스페르길루스증은 매우 드물어 현재까지 국내에서는 Oh 등만이 보고하고 있다¹. 본 증례의 경우 비록 고령이기는 하지만 심한 면역 저하가 없었고 당뇨병도 조절이 되고 있는

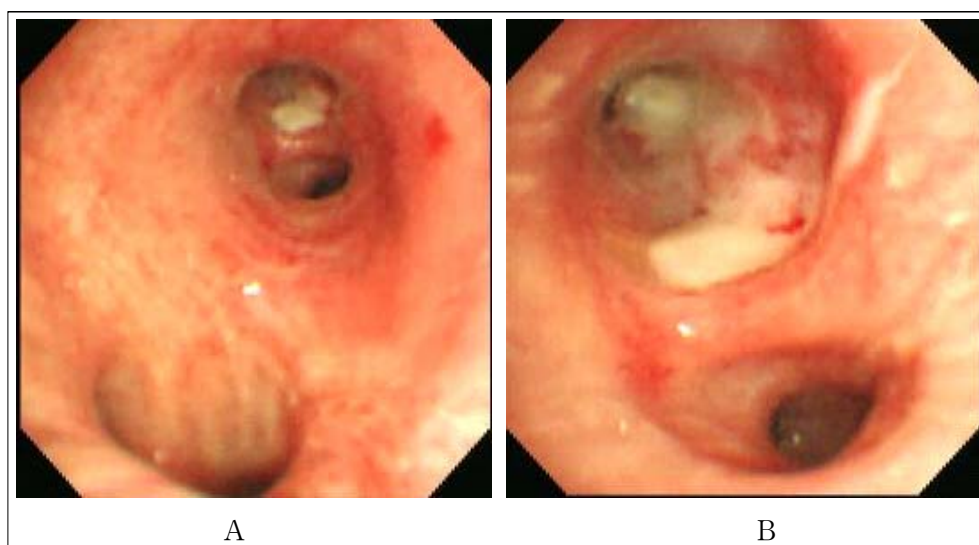


Figure 5. Follow up bronchoscopic view of left upper lobe bronchus showing improved Inflammation with minimal whitish exudative membranes: (A) left main bronchus; (B) left upper lobe bronchus.

상태에서 위막성 괴사성 기관지 아스페르길루스증이 발생 하였으며 특히 이전의 보고들과 달리 조기 진단과 적절한 치료 후 외래에서 경과를 관찰중인 환자로 비록 흔하지는 않지만 면역 상태가 정상인 경우에 조기 진단한다면 적절히 치료할 수 있음을 알 수 있었다.

정상 면역 환자에서 위막성 괴사성 기관지 아스페르길루스증을 진단하는 것은 매우 어렵다. 임상적 양상은 대부분 비특이적으로 발열 또는 기침 등을 주소로 내원하며 가래 검사도 민감도나 특이도가 낮기 때문에 진단에 어려움이 있다. 흉부 방사선 사진이나 전산화단층촬영 소견 또한 기관 또는 기관지 벽의 비후가 관찰되지만 이 또한 비특이적인 소견으로 폐 이식 환자에서 이러한 소견이 보일 때 의심해 보아야 한다고 알려져 있다¹¹.

치료는 내과적 방법으로 amphotericin B 정맥 주사가 가장 효과적인 것으로 되어 있고, miconazole, 5-fluorocytosine(5-FC) 및 ketoconazole 등은 효과가 확실하지 않다고 보고하고 있다. Itraconazole은 경구 그리고 정맥 주사로 사용할 수 있다. 치료제의 적절한 사용기간은 알려져 있지 않지만 면역 억제가 회복될 때까지 그리고 임상적으로 병이 호전을 보일 때까지 사용하도록 하고 있다. 수술요법으로 대량 객혈이 있거나 국부적 병변이 있는 경우 환자의 상태가 가능하

면 폐 절제가 시행 가능하고 효과가 있다고 보고되고 있다². 본 증례에서도 한달간의 정주용 amphotericin B를 사용하였으며 추적 검사한 기관지 내시경에서 거짓막 병변이 남아 있어 경구용 itraconazole을 사용하면서 외래 관찰중이다.

요 약

거짓막 괴사성 기관지 아스페르길루스증은 심한 면역 저하가 있는 환자에서 발생하는 드문 질환으로 높은 사망률을 보이고 있다. 저자들은 당뇨병 외에는 과거력이 없는 고령의 환자에서 거짓막 괴사성 기관지 아스페르길루스증을 1예 진단하였으며 적절한 치료로 호전되어 문헌고찰과 함께 보고하는 바이다.

참 고 문 헌

1. Oh HJ, Kim HR, Hwang KE, Kim SY, Ahn SH, Yang SH, et al. Case of pseudomembranous necrotizing tracheobronchial aspergillosis in an immunocompetent host. Korean J Intern Med 2006;21:279-82.
2. Soubani AO, Chandrasekar PH. The clinical spectrum of pulmonary aspergillosis. Chest 2002;121:1988-99.
3. Ahn MI, Park SH, Kim JA, Kwon MS, Park YH. Pseudomembranous necrotizing bronchial asper-

- gillosis. *Br J Radiol* 2000;73:73-5.
4. Kramer MR, Denning DW, Marshall SE, Ross DJ, Berry G, Lewiston NJ, et al. Ulcerative tracheo-bronchitis after lung transplantation. A new form of invasive aspergillosis. *Am Rev Respir Dis* 1991; 144:552-6.
 5. Nusair S, Amir G, Or R, Breuer R. Invasive airway aspergillosis with new airflow obstruction mimicking post-BMT bronchiolitis obliterans. *Bone Marrow Transplant* 2002;29:711-3.
 6. Cook DJ, Achong MR, King DE. Disseminated aspergillosis in an apparently healthy patient. *Am J Med* 1990;88:74-6.
 7. Polat G, Urpek G, Yilmaz U, Buyuksirin M, Karadag Polat S, Uluer S, et al. Successful treatment of invasive pulmonary aspergillosis in an immuno-competent host. *Respirology* 2005;10:393-5.
 8. Pervez NK, Kleinerman J, Kattan M, Freed JA, Harris MB, Rosen MJ, et al. Pseudomembranous necrotizing bronchial aspergillosis. A variant of invasive aspergillosis in a patient with hemophilia and acquired immune deficiency syndrome. *Am Rev Respir Dis* 1985;131:961-3.
 9. Hines DW, Haber MH, Yaremko L, Britton C, McLawhon RW, Harris AA. Pseudomembranous tracheobronchitis caused by *Aspergillus*. *Am Rev Respir Dis* 1991;143:1408-11.
 10. Denning DW. Invasive aspergillosis. *Clin Infect Dis* 1998;26:781-803; quiz 804-5.
 11. Ducreux D, Chevallier P, Perrin C, Jourdan J, Hofman P, Raffaelli C, et al. Pseudomembranous aspergillus bronchitis in a double-lung transplanted patient: unusual radiographic and CT features. *Eur Radiol* 2000;10:1547-9.
-