

기관지 방선균증과 동반된 이차성 기질화 폐렴 1예

¹을지외과대학교, 을지병원 내과, ²영상의학과
이병훈¹, 이기덕¹, 김상훈¹, 우정주²

A Case of Secondary Organizing Pneumonia Associated with Endobronchial Actinomycosis

Byoung Hoon Lee, M.D.¹, Ki-Deok Lee, M.D.¹, Sang Hoon Kim, M.D.¹, Jeong Joo Woo, M.D.²

¹Department of Internal Medicine and ²Radiology, Eulji General Hospital, Eulji University School of Medicine, Seoul, Korea

Several types of infection can cause organizing pneumonia when the inflammatory process remains active with the further organization of the intra-alveolar fibrinous exudates, despite the control of the infectious organism by antibiotics. We report a case of 37-year-old male with secondary organizing pneumonia associated with an endobronchial actinomycosis. The patient presented with a subacute cough, sputum and fever. Bronchial biopsy revealed sulfur granule to be consistent with the actinomycosis, and percutaneous needle biopsy revealed typical pattern of organizing pneumonia. The patient was treated with the appropriate antibiotics and corticosteroid. There was rapid improvement in the symptoms and radiological findings, and after six months of treatment, the corticosteroid dose was tapered off without a recurrence of the organizing pneumonia.

(*Tuberc Respir Dis* 2007; 62: 227-231)

Key words: Bronchiolitis obliterans organizing pneumonia, Actinomycosis, Corticosteroids.

서 론

기질화 폐렴은 조직병리학적으로 폐포 내에 섬유소 성 삼출물로부터 섬유모세포를 포함하는 느슨한 아교 질성 물질로 이행하는 폴립형의 육아조직이 존재하는 상태로 정의된다^{1,2}. 이러한 병변은 주로 폐포와 폐포 관에 발생하나 세기관지 내에 충전되는 경우(폐쇄성 세기관지염, bronchiolitis obliterans)도 있다. 기질화 폐렴은 원인에 따라 세 가지로 분류할 수 있는데 유발 원인이 밝혀져 있는 이차성 기질화 폐렴(감염, 약제, 방사선치료 등), 특정한 상황에서 발생하는 경우(특발성 염증성 근육병증, 류마티스성 관절염 등), 그리고 원인을 알 수 없는 잠재성(특발성) 기질화 폐렴인 경우이다^{3,4}. 이차성 기질화 폐렴을 일으키는 원인으로 다양한 세균, 바이러스, 진균, 원충 등이 꾸준히 보고

되고 있으나³, 방선균(*Actinomyces* spp.)와 관련된 기질화 폐렴의 보고는 저자들이 알아본 바로는 없었다. 이에 기관지 방선균증(endobronchial actinomycosis)과 관련된 기질화 폐렴 1예를 경험하였기에 문헌고찰과 함께 보고하는 바이다.

증 례

환 자: 남자 37세

주 소: 2주 전부터 시작된 기침과 발열

현병력: 2주 전부터 객담을 동반한 기침과 발열로 내원하였다. 양측 폐상엽에 반상 음영이 관찰되어 지역 사회 획득성 폐렴 또는 폐결핵 등의 추정 진단 하에 경구 항생제를 투여하고 객담검사를 시행하였다. 항생제 복용 후 14일째에도 발열, 쇠약감 등을 호소하였으며 이때 시행한 흉부사진상 우측의 폐 병변은 호전되었으나 좌측은 병변의 크기가 증가하는 양상이 관찰되었고 객담 항산균 도말검사는 2회 음성으로 확인되어 정밀검사 위해 입원하였다.

과거력: 특이사항 없었다.

가족력: 특이사항 없었다.

흡연력: 15갑년 흡연력이 있었다.

Address for correspondence: **Sang-Hoon Kim, M.D.**
Department of internal Medicine, Eulji General Hospital, Eulji University School of Medicine, 280-1 Hage 1-dong, Nowon-gu, Seoul, 139-711, Korea.
Phone: 82-2-970-8365, Fax: 82-2-970-8621
E-mail: ksh1134@eulji.or.kr
Received: Jan. 15. 2007
Accepted: Feb. 21. 2007

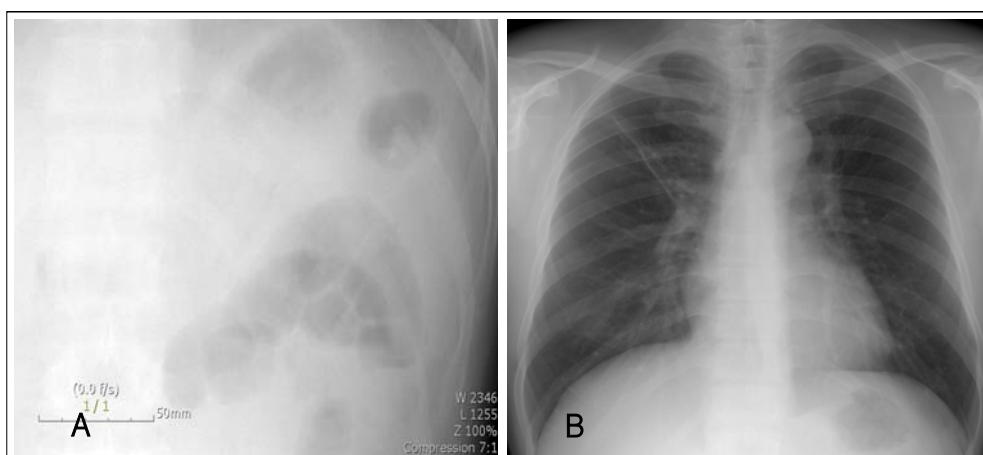


Figure 1. Chest PA. (A) Initial chest radiograph shows consolidative lesions of both upper lung. Opacity is more prominent in right side and adjacent to mediastinum in left side. (B) After treatment with corticosteroid and proper antibiotics for 2 months, opacity of both upper lung is markedly improved.

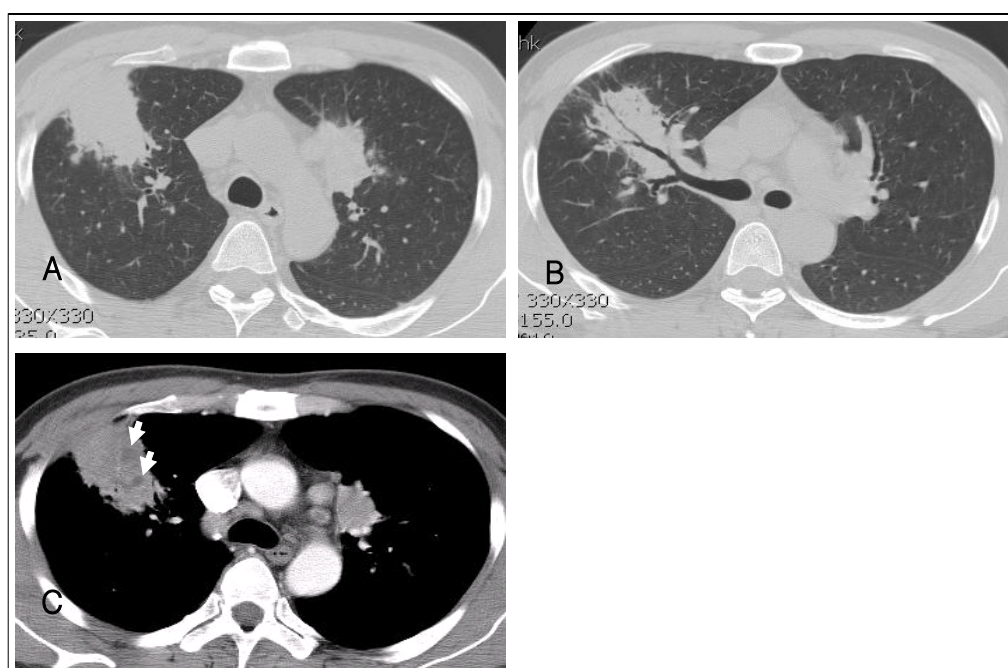


Figure 2. Computed tomography of chest. (A), (B) CT images obtained using lung window settings show consolidations with air-bronchogram in both upper lung. (C) Axial contrast-enhanced CT scan shows peribronchial and subpleural consolidations with internal low-attenuation foci (white arrows) in BUL. Mediastinal adenopathy is also noted.

이학적 소견: 내원 당시 혈압 130/80 mmHg, 맥박 수 100회/분, 호흡수 23회/분, 체온 38.5°C이었으며 의식은 명료하였다. 두경부 진찰에서 이상소견은 없었고 양측 상폐야에서 거친 호흡음과 수포음이 청진되었다. 그 외 특이소견은 없었다.

검사실 소견: 일반혈액검사상 혈색소 13.3 g/dL, 백혈구 17,300/mm³(중성구 80.5%), 혈소판 319,000/mm³였다. 혈청 생화학검사상 총 단백질 7.0 g/dL, 알부민 3.7 g/dL, AST/ALT 28/33 IU/L, ALP 359 IU/L, 직접 빌리루빈 0.9 mg/dL, BUN 7.5 mg/dL,

Creatinine 0.8 mg/dL, LDH 386 IU/L이었다. 혈청 전해질 검사 및 동맥혈가스검사는 정상이었다. 객담 및 혈액 배양 검사와 항산성균 염색 및 배양은 음성이었다. 심전도 검사도 특이소견은 없었다.

방사선학적 소견: 단순 흉부 방사선사진에서 양측 폐상엽에 반상 침윤성 음영이 관찰되며 이는 우측이 더 심하였다(Figure 1A). 흉부 전산화 단층촬영에서는 양측 폐상엽에 경화성 병변이 관찰되고 두 병변 모두 내부에 경계가 명확하지 않은 조영증강이 약하게

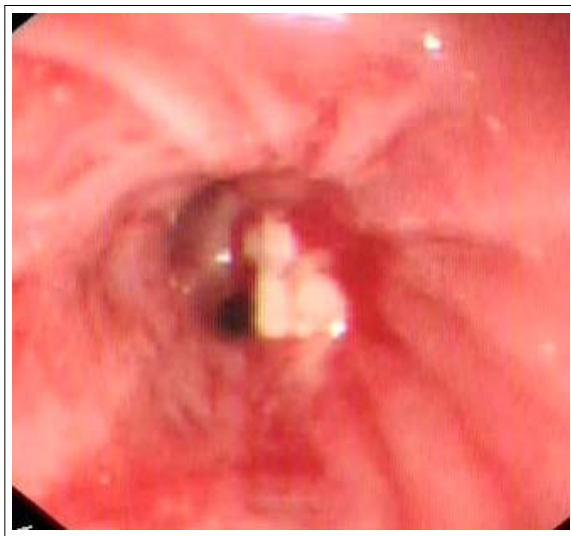


Figure 3. Bronchoscopy shows a white to yellowish endobronchial mass-like lesion obstructing the orifice of one subsegmental bronchus of the anterior segment of left upper lobe.

되는 점상 병소들이 동반되어 있었다. 우상엽 병변의 내부에 공기 기관지조영상이 잘 관찰되었고 양측 모두 주 병소 주위로 경계가 뚜렷하지 않는 소엽중심성 소결절이 다수 동반되어 있었다(Figure 2).

조직검사 및 병리조직학적 소견: 입원하여 시행하였던 기관지내시경상 좌상엽 전분절의 한 개의 구역 기관지에서 황색의 육아종성 기관지내병변(Figure 3)이 관찰되어 조직검사를 시행하였다. 조직검사서 괴사된 기관지 조직과 함께 방선균증에 합당한 소견인 유황과립이 다수 관찰되었는데 조직검사로 인하여 그 외연이 손상된 모양이었다(Figure 4A). 다음 날 시행하였던 좌상엽 병변에 대한 경피 폐세침 흡인생검에서는 기질화 폐렴의 특징적인 소견인 폐포 내로 자라 들어오는 모양의 느슨한 육아조직의 증식이 관찰되었으며 염증세포의 침윤으로 인한 폐포중격의 비후가 동반되어 있었다(Figure 4B).

치료 및 경과: 항생제(penicilline G 500만 unit iv q 8hr) 투여와 함께 methylprednisolone (62.5 mg iv q 24hr) 투여를 시작하였다. 치료 시작 후 2일째부터 발열 등의 전신증상이 개선되었으며, 단순 흉부 방사선사진에서 폐 음영의 감소를 볼 수 있었다. 퇴원하여 치료 2개월째 시행한 단순 흉부 방사선사진에서 양측의 폐음영이 거의 소실되었음을 확인할 수 있었으며(Figure 1B), 이후 부신피질 호르몬 용량을 점차로 감소하였으며 증상 및 흉부사진의 악화 없이 치료 6개월째에 항생제와 부신피질호르몬을 모두 중단 할 수 있었다.

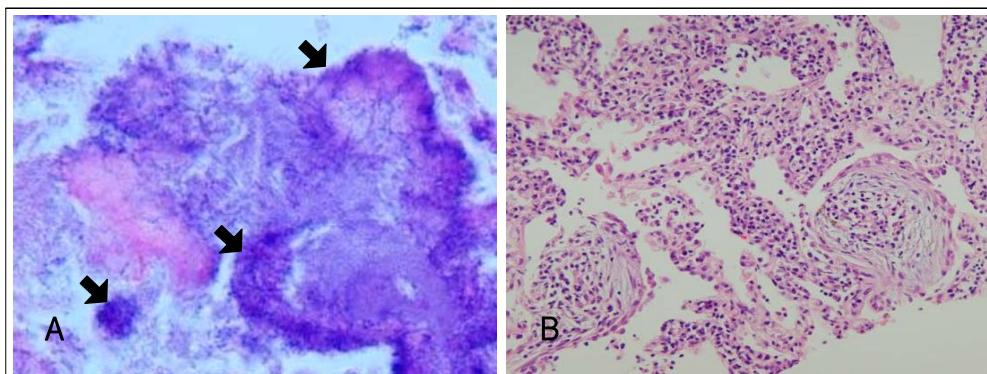


Figure 4. (A) Bronchoscopic biopsy specimen shows several irregularly shaped clumps of basophilic material to be consistent with sulfur granules (arrow) crushed by bronchoscopic biopsy procedure (H & E 200). (B) Percutaneous needle biopsy specimen shows an organizing pneumonia pattern that consists of intraalveolar buds of loose fibrous tissue and inflamed septa with slight fibrosis (x200, H & E stains).

고 찰

기질화 폐렴에 대한 문헌은 150여 년 전부터이지만, ‘폐쇄성 세기관지염 기질화폐렴(bronchiolitis obliterans with organizing pneumonia, BOOP)’이라는 용어가 사용된 것은 1985년 Epler 등에 의하여 전형적인 형태가 기술되고서부터이다⁵. 최근에는 원인이 밝혀지지 않은 폐쇄성 세기관지염 기질화폐렴(idiopathic BOOP)의 경우에 같은 질환을 의미하는 명칭으로서 ‘잠재성 기질화 폐렴(cryptogenic organizing pneumonia, 이하 COP)’라는 용어의 사용을 추천하고 있는데, 이는 이 용어가 질환의 필수적인 특징을 나타내면서도 협착성 폐쇄성 기관지염(constrictive bronchiolitis obliterans)과 같은 세기관지 질환과의 혼동을 피할 수 있는 장점 때문이다⁶. 보고에 따라 차이가 있으나 기질화 폐렴 중 잠재성 기질화 폐렴은 56-69% 정도인 것으로 알려져 있으며⁷, 원인이 밝혀진 것으로는 결체조직 질환 등과 같은 다른 질환에서 동반하여 발생하는 기질화 폐렴과 감염, 약제, 방사선 치료⁸ 등과 관련하여 발생하는 이차성 기질화 폐렴이 있다³.

감염은 기질화 폐렴의 비교적 흔한 원인으로 기질화 폐렴이 병리학적으로 독립된 명칭으로 처음 기술되었던 것도 20세기 초에 폐렴구균성 폐렴으로 사망한 환자의 부검에서였고, 이후 다양한 세균, 바이러스, 기생충, 진균 등이 기질화 폐렴을 일으킬 수 있는 것으로 알려졌다. 기질화 폐렴을 일으킬 수 있는 세균으로는 *Streptococcus pneumoniae* 이외에도 *Chlamydia pneumoniae*, *Coxiella burnetii*, *Legionella pneumophila*, *Mycoplasma pneumoniae*, *Nocardia asteroides*, *Pseudomonas aeruginosa*, *Serratia marcescens*, *Staphylococcus aureus* 등이 알려져 있으나 *Actinomyces* spp.와 관련된 경우는 없었다³.

국내에서는 Han 등⁹에 의하여 보고된 폐쇄성 세기관지염 기질화 폐렴 23예 중 원인을 알 수 없었던 경우가 18예, 결체조직 질환과 동반되어 발생하였던 경우가 5예로, 감염관련 기질화 폐렴이 발생하였던 경우는 없었다. Chang 등¹⁰이 국내에서 발생한 45예를 정

리하여 발표한 바에 따르면 그 중 원인을 알 수 있었던 8예에서 감염이 원인이었던 경우는 *Mycoplasma* 감염에 의하였던 1예로 유일하였다.

본 증례는 기관지 내시경을 통한 기관지내 병변의 조직검사에서 기관지내 방선균증을 진단하였고, 동시에 시행되었던 경피 폐세침 흡인생검으로 기질화 폐렴을 각각 진단 하였다. 잠재성 기질화 폐렴의 통상적인 호발부위가 아닌 폐상엽에 반상의 음영이 발생하였고, 광범위 항생제에 반응하지 않다가 방선균증에 대한 치료와 스테로이드 병행투여 후에 증상과 방사선학 소견이 신속하게 개선을 보였다는 점에서 기질화 폐렴이 방선균증에 의하여 유발된 것으로 판단할 수 있었다.

기질화 폐렴의 진단에 있어 개흉 폐생검이 권장되고 있으나 전형적인 증상과 방사선학적 특징을 보이고 치료 후의 경과가 예상과 같은 양상을 보일 경우에는 경기관지 폐생검(또는 경피 폐세침흡인생검)으로도 진단을 할 수 있는 것으로 알려져 있다³. 본 증례는 방사선 소견에서 전형적인 기질화 폐렴에서 나타나는 폐하부를 주로 침범하는 흉막하 폐포음영은 아니었는데⁷, 기관지내 방선균증의 주된 병소가 폐상엽이었으므로 이와 관련하여 기질화 폐렴 또한 폐상엽에 주로 나타났던 것으로 생각된다.

감염에 의한 이차성 기질화 폐렴의 치료에서 감염 치료만 할 것인지 혹은 감염치료와 부신피질호르몬을 병용할 것인지에 대한 문헌상의 구체적인 언급은 없으나 통상 항생제와 부신피질 호르몬을 병용하였던 경우가 많았고, 항생제 치료만으로도 기질화 폐렴이 신속히 개선되었던 증례들도 보고되었다^{5,11}.

유발된 염증성 반응이 원인균의 제거와 무관하게 폐렴양상으로 지속되는 것이라는 기질화 폐렴의 발생 기전을 고려한다면¹², 기질화 폐렴이 조직검사에서 확인된 경우에 있어서는 적절한 항생제의 투여와 부신피질호르몬을 병행 투여하는 것이 적절할 것으로 보이나, 약제 용량의 선택이나 치료기간 등에 있어 확실하지 않은 면이 있어 추가적인 연구가 필요하다.

방선균증(actinomycosis)은 구인두나 소화관에 상재균으로 존재하는 혐기성균 또는 미산소균(micro-

aerophilic bacteria)인 *Actinomyces* 속(genus)에 의해 발생하며, 주로는 *Actinomyces israelii*에 유발되는 만성 화농성 감염으로 국소적인 염증이나 손상, 수술 등에 의한 점막장벽의 손상이 조직감염의 선행요인이 되는 것으로 알려져 있다¹³. 경-안면부 질환이 50-60%로 가장 흔하며 흉부 질환은 15% 가량 나타난다. 흉부 방사선균증은 해부학적 경계를 넘어 확장되는 흉부의 중앙성 병변이나 늑골의 파괴, 농흉 등으로 나타나는 것이 전형적인 형태이나, 점차 악성종양이나 결핵 등을 시사하는 비특이적인 증상으로 발현하는 빈도가 늘어나는 추세이다¹⁴.

기관지 방사선균증은 빈도가 매우 드문 질환이나 국내에서도 보고가 증가하고 있어, 폐실질내 병변이 퍼져 기관지내 병변을 만들거나 이물질을 흡인한 경우, 원발성 기관지결석(broncholith)과 동반된 경우 등이 보고 되었다¹⁵. 기관지 방사선균증은 폐암이나 기관지 결핵 등으로 오인될 수 있으며, 본 증례의 기관지 내 시경 소견도 건락괴사형 내지는 중앙형의 기관지 결핵으로 오인할 수 있는 것이었다.

기질화 폐렴으로 진단된 환자에서 그 발생 원인을 알 수 있는 경우에는 치료에 부신피질호르몬제와 원인에 대한 치료를 병용하는 것이 반드시 필요하므로 원인을 찾고자 하는 노력이 철저하게 시행되어야 할 것이다. 본 증례는 이차성 기질화 폐렴의 원인으로 방사선균증도 가능성을 보여주고 있다.

요 약

여러 원인균에 의하여 이차성 기질화 폐렴이 발생할 수 있는데, 감염에 대한 활동성의 염증반응이 진행하여 폐포내의 섬유질의 삼출물이 기질화 됨으로서 발생한다. 아급성으로 발생한 기침, 객담, 발열 등을 주소로 내원한 평소 건강하게 지내던 37세 남자에서, 기관지 내시경과 경피 폐세침 흡인생검을 통하여 기관지 방사선균증에 동반된 이차성 기질화 폐렴을 진단하고 치료하였다. 방사선균증이 이차성 기질화 폐렴의 원인이 될 수 있음을 본 증례는 보여주고 있다.

참 고 문 헌

1. Colby TV. Pathologic aspects of bronchiolitis obliterans organizing pneumonia. *Chest* 1992;102:38S-43S.
2. Sulavik SB. The concept of "organizing pneumonia". *Chest* 1989;96:967-9.
3. Cordier JF. Organising pneumonia. *Thorax* 2000;55:318-28.
4. Lohr RH, Boland BJ, Douglas WW, Dockrell DH, Colby TV, Swensen SJ, et al. Organizing pneumonia: features and prognosis of cryptogenic, secondary, and focal variants. *Arch Intern Med* 1997;157:1323-9.
5. Epler GR, Colby TV, McLoud TC, Carrington CB, Gaensler EA. Bronchiolitis obliterans organizing pneumonia. *N Engl J Med* 1985;312:152-8.
6. American Thoracic Society and European Respiratory Society. American Thoracic Society/European Respiratory Society International Multidisciplinary Consensus Classification of the Idiopathic Interstitial Pneumonias. *Am J Respir Crit Care Med* 2002;165:277-304.
7. Schlesinger C, Koss MN. The organizing pneumonias: an update and review. *Curr Opin Pulm Med* 2005;11:422-30.
8. Miwa S, Morita S, Suda T, Suzuki K, Hayakawa H, Chida K, et al. The incidence and clinical characteristics of bronchiolitis obliterans organizing pneumonia syndrome after radiation therapy for breast cancer. *Sarcoidosis Vasc Diffuse Lung Dis* 2004;21:212-8.
9. Han SK, Yim JJ, Lee JH, Yoo CG, Chung HS, Shim YS, et al. Bronchiolitis obliterans organizing pneumonia in Korea. *Respirology* 1998;3:187-91.
10. Chang J, Han J, Kim DW, Lee I, Lee KY, Jung S, et al. Bronchiolitis obliterans organizing pneumonia: clinicopathologic review of a series of 45 Korean patients including rapidly progressive form. *J Korean Med Sci* 2002;17:179-86.
11. Camp M, Mehta JB, Whitson M. Bronchiolitis obliterans and *Nocardia asteroides* infection of the lung. *Chest* 1987;92:1107-8.
12. Cordier JF. Cryptogenic organising pneumonia. *Eur Respir J* 2006;28:422-46.
13. Mabeza GF, Macfarlane J. Pulmonary actinomycosis. *Eur Respir J* 2003;21:545-51.
14. Slade PR, Slessor BV, Southgate J. Thoracic actinomycosis. *Thorax* 1973;28:73-85.
15. Choi JC, Koh W, Kwon YS, Rhy YJ, Yu C, Jeon K, et al. Diagnosis and treatment of endobronchial actinomycosis. *Tuberc Respir Dis* 2005;58:576-81.