

만성활동성C형간염에 대한 인터페론 치료 후 사르코이드증의 악화

이화여자대학교 의과대학 내과학교실, ²방사선과학교실, ³병리학교실

장혜정, 최은화, 김인제, 심윤수, 이진화, 김태현, 문진욱, 천은미, 김유경², 성순희³, 장중현

Exacerbation of Sarcoidosis Following Interferon-alpha Therapy for Chronic Active Hepatitis C

Hye Jung Chang, M.D., Eun Hwa Choi, M.D., In Je Kim, M.D., Yun Su Sim, M.D., Jin Hwa Lee, M.D., Tae Hun Kim, M.D., Jin Wook Moon, M.D., Eun Mi Chun, M.D., Yoo Kyung Kim, M.D.², Sun Hee Sung, M.D.³, Jung Hyun Chang, M.D.

Department of Internal Medicine, ²Radiology, and ³Pathology, Ewha Women University College of Medicine, Seoul, Korea

Interferon alpha is an immunomodulator that is used as an antiviral agent to treat chronic active viral hepatitis C. However, interferon can induce or exacerbate sarcoidosis. We report a case of 42-year-old man with an exacerbation of pulmonary sarcoidosis after the cessation of interferon and ribavirin therapy for chronic hepatitis C. The patient's sarcoidosis improved spontaneously and he continues to be monitored regularly without steroid therapy.

(*Tuberc Respir Dis* 2006; 61: 285-288)

Key Words: Hepatitis C, Interferon, Sarcoidosis.

서 론

인터페론은 여러 종류의 혈액종양질환과 만성바이러스성간염 환자에서 치료효과가 검증되면서 현재 사용이 증가되고 있으며, 그에 따른 부작용에 대한 보고도 증가하고 있다. 인터페론 투약 중 흔하게 나타나는 부작용으로는 전신쇠약, 발열, 오한, 근육통, 두통, 오심, 구토가 있으며, 백혈구감소증과 혈소판감소증도 가끔 볼 수 있으나¹, 사르코이드증은 매우 드물게 나타나는 부작용으로 알려져 있다². 만성C형간염 환자에서 인터페론 치료와 관련된 사르코이드증에 대한 보고가 외국에는 많았으나³⁻⁷, 국내에는 보고된 바가 없으며, 윤 등⁸이 만성C형간염의 인터페론 치료 중 발생한 간질성폐렴을 보고한 바 있다.

저자들은 만성활동성C형간염 환자에서 인터페론과 ribavirin 치료 후에 폐사르코이드증이 악화된 예를 경험하였기에 문헌고찰과 함께 보고하는 바이다.

증 례

환 자: 엄○○, 남자, 42세

주 소: 흉부 불편감

현병력: 만성활동성C형간염 바이러스의 활성화로 1년 동안 인터페론 알파와 ribavirin으로 치료를 받은 후 경과 관찰 중, 흉부 불편감을 호소하여 촬영한 흉부엑스선 사진에서 다발성 속립결절이 발견되어 이에 대한 검사를 위해 입원하였다

과거력: 20년 전에 당뇨병을 진단 받았고, 5년 전에 고혈압과 만성C형간염을 진단 받았다. 5년 전에 조직검사로 피부사르코이드증을 진단 됐고, 3년 전에 경기관지폐생검으로 폐사르코이드증을 진단 됐다.

이학적 진찰: 혈압은 150/90mmHg, 맥박수 82회/분, 호흡수 20회/분, 체온 36.5°C이었으며, 급성병색을 보이지 않았다. 흉부 청진에서 호흡음이 깨끗하였고, 상복부에서 2황지 정도로 비장이 만져졌다.

검사실 결과: 말초혈액검사에서 백혈구 3,200/mm³, 혈색소 16.2g/dL, 헤마토크릿 47.6%, 혈소판 61,000/mm³이었고, 혈청 총칼슘 9.5mg/dL, 크레아티닌 0.9mg/dL, AST 25IU/L ALT 32IU/L로 정상이었다. C형 간염바이러스에 대한 항체는 양성이었으나, C형 간염바이러스 RNA PCR은 음성이었다. 혈청 알파태아단백이 2.2ng/mL이었고, 혈청 C반응단백이 0.3mg/dL 미

Address for correspondence: Jin Hwa Lee, M.D.
Department of Internal Medicine, Ewha Womans University, College of Medicine
911-1 Mokdong Yancheon-gu, Seoul 158-710 Korea
Phone : 02-2650-6007, Fax : 02-2655-2076, E-mail : jinhwalee@ewha.ac.kr
Received : May. 25. 2006
Accepted : Jul. 12. 2006

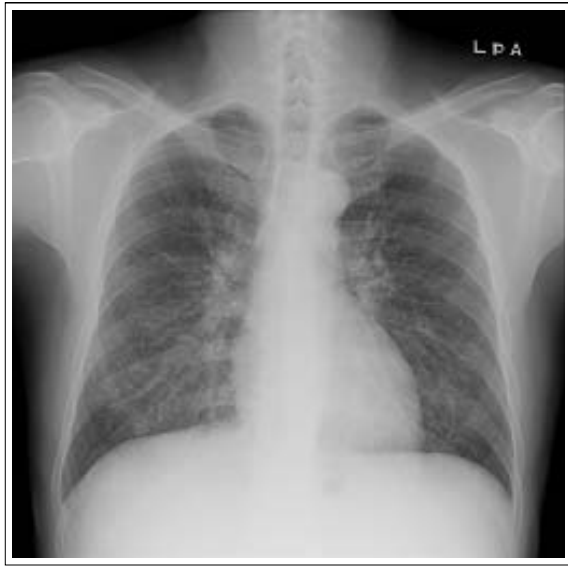


Figure 1. Chest radiograph shows diffuse miliary nodules in both lungs.

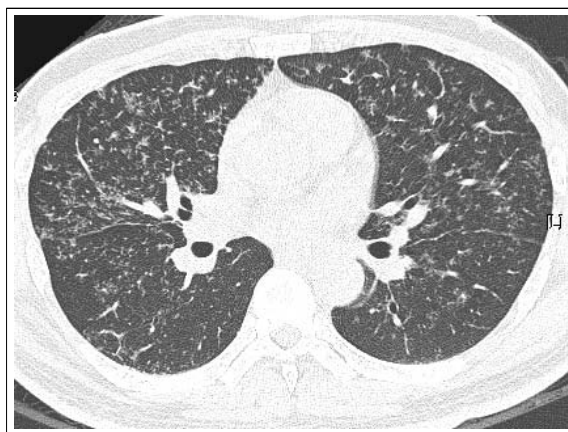


Figure 2. High-resolution computed tomogram of the lungs demonstrates diffuse well-defined miliary nodules with some poorly-defined nodules and branching linear structure. There was interlobular septal thickening and peribronchial interstitial thickening.

만이었으며, 혈청 angiotensin-converting enzyme(ACE)이 54U/L로 정상이었다.

방사선촬영 결과: 흉부엑스선에서 양측 폐에 다발성 속립결절이 보였고(Figure 1), 고해상도흉부전산화단층촬영에서 양측 폐에 미만성 속립결절이 관찰되었다(Figure 2).

폐기능 결과: 강제노력성환기량이 4.39L로 정상에

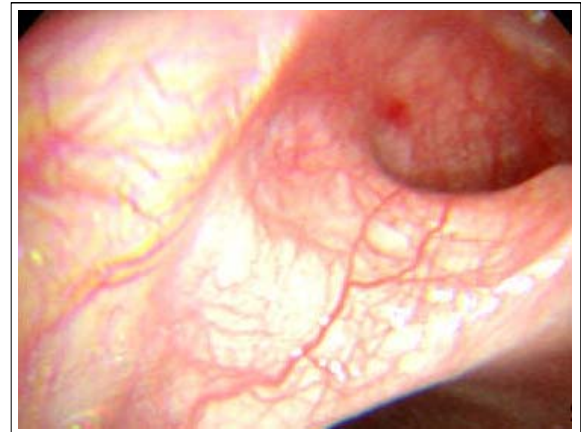


Figure 3. Bronchoscopy shows diffuse engorgement of the mucosal vessels and slight edema.

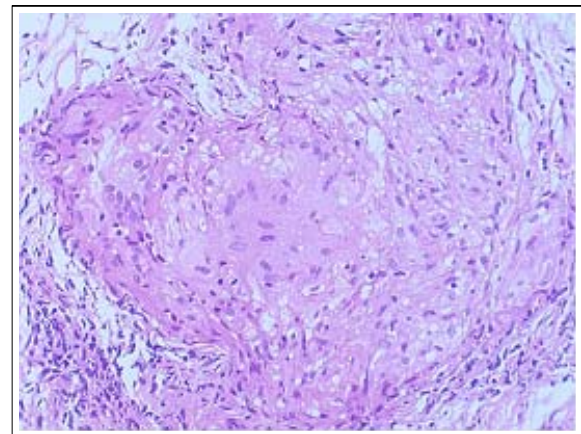


Figure 4. Transbronchial lung biopsy specimen shows noncaseating granulomas (HE stain, x400).

측치의 112%였고, 1초간노력성호기량은 3.82L로 정상예측치의 99%였으며, 전폐용적이 6.40L로 정상예측치의 92%, 폐확산능이 33ml/mmHg/min으로 정상예측치의 123%로 모두 정상이었다.

기관지내시경 결과: 기관지 점막이 전반적으로 약간 부어 있으면서 점막의 혈관이 충혈되어 두드러져서 그물망처럼 보였다(Figure 3). 기관지폐포세척액의 백혈구 수는 1.46×10^8 개였고, 이 중 대식세포가 59%, 림프구가 40%였으며, T 림프구의 CD4:CD8 비는 4.72:1로 증가되어 있었다. 기관지폐포세척액의 세균, 결핵균, 곰팡이에 대한 도말과 배양 결과는 음성 이었고, 결핵균 PCR 검사 결과도 음성이었다.

병리학적 소견: 경기관지폐생검 조직에서 비건락

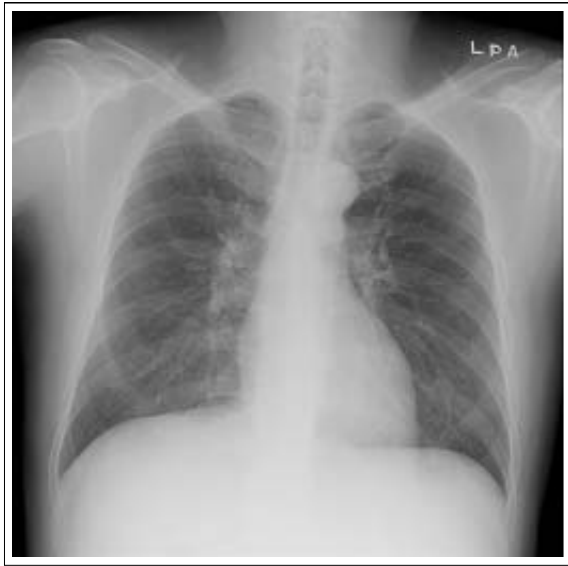

Figure 5. Chest radiograph taken on 5 months after cessation of interferon-alpha and ribavirin shows marked improvement of miliary nodules.

성 육아종이 관찰되었다(Figure 4). 기관지폐포세척액의 세포학적 검사에서 세포 이상이나 다른 미생물은 보이지 않았다.

임상경과: 인터페론과 ribavirin 치료 후 기존의 폐사르코이드증이 악화된 것으로 진단하였으며, 다른 기관 침범이나 폐기능장애가 없고 혈청 칼슘과 ACE가 정상 범위여서, 치료 없이 추적 관찰하였다. 추후 촬영한 흉부엑스선 사진에서 호전되었다(Figure 5).

고 찰

1987년에 Abdi 등⁹이 신세포암에 대한 인터페론 치료 후 발생한 사르코이드증을 처음 보고한 후, 백혈병, 림프종, Kaposi 육종, 흑색종과 같은 악성종양이나 다발성경화증에 대한 인터페론 치료 후 사르코이드증이 발생한 예가 보고되었다^{10,11}. 인터페론이 사르코이드증을 유발시키는 기전에 대해서는 확실하게 밝혀져 있지 않지만, 인터페론의 면역조절 기능과 관련되어 있을 것으로 추측하고 있다. 인터페론은 T 림프구 면역반응 중 Th-1 반응을 유도하여 특징적인 육아종을 형성하는데 기여하며¹², 실제로 활성화된 폐사르코이드증 환자에서 Th-1 사이토카인으로 알려진 인

터루킨(IL)-2, 인터페론 감마와 IL-12의 mRNA와 단백질 발현이 모두 증가되어 있었다¹³.

만성C형간염 환자에서 인터페론 치료 후 발생한 사르코이드증은 1993년에 처음으로 알려졌으며³, 이후 C형간염에 대한 인터페론 또는 인터페론과 ribavirin의 동시 투약 후 피부, 간, 폐사르코이드증이 보고되었다^{4,5}. 최근 Ramos-Dasals 등⁶이 만성C형간염 환자에서 사르코이드증이 병발한 68예를 분석하였는데, 50명은 인터페론 또는 인터페론과 ribavirin의 동시 투약 후에 사르코이드증이 새로 발생하였고, 18명은 항바이러스 치료와 무관하게 두 질환이 동시에 발견되거나 순차적으로 나타났다. 항바이러스제 치료를 받은 만성C형간염 환자에서 사르코이드증의 유병률은 대략 1,000명당 1-2명으로 알려져 있는데^{6,7}, 전체인구의 사르코이드증의 유병률이 100,000명당 1-40명으로 알려진 것과 비교할 때, 만성C형간염 환자에서 항바이러스 치료를 받는 경우 위험도가 증가한다고 볼 수 있다. 한편, 인터페론에 의해 발생하는 일반적인 증상인 전신쇠약, 체중감소, 식욕저하와 같은 증상이 사르코이드증의 증상과 크게 다르지 않기 때문에, 인터페론 등 항바이러스 치료와 관련된 사르코이드증의 발생률이 알려진 것보다 더 높을 가능성도 있다²⁴. 본 증례에서도 흉부 불편감과 같은 비특이적 증상을 호소하였고, 흉부엑스선 촬영에서 이상을 발견하였다.

최근 만성C형간염에 대한 인터페론 단독 치료보다 인터페론과 ribavirin의 병합 치료가 늘어가고 있는데, 이에 따라 사르코이드증 발생 보고도 4배 정도 증가하였다고 한다⁶. 항바이러스제인 ribavirin도 IL-12 mRNA의 생산과 표현을 증가시키고 인터페론 감마와 tumor necrosis factor-alpha(TNF-alpha)의 생산을 증가시켜서 Th1 면역반응을 강화시키는 것으로 알려져 있어서¹⁴, 사르코이드증의 육아종 형성에 기여할 것으로 추측된다. 그러나, ribavirin을 단독으로 사용한 경우에 사르코이드증이 발생한 예는 아직 보고된 바가 없다.

만성C형간염에서 항바이러스 치료 후 발생한 사르코이드증 환자에서, 만성C형간염이 없는 사르코이드증 환자보다 피부와 관절 침범의 빈도가 높은 반면,

폐문과 폐외립프질의 침범 빈도는 낮은 것으로 알려져 있다⁶. 만성C형간염에서 항바이러스 치료 후 발생한 사르코이드증의 임상경과는 대체로 양호하여, 85% 정도가 자연 호전되며, 10% 미만에서 만성화하고, 5% 정도만 스테로이드 치료가 필요하다고 한다⁶. 인터페론에 의하여 발생한 사르코이드증의 치료 원칙은 인터페론을 중단하는 것으로, 인터페론을 끊으면 대부분 호전되나, 인터페론 치료가 지속적으로 필요할 경우 인터페론의 용량을 감소해 볼 수 있다. 사르코이드증이 호전되지 않고 심한 경우에 전신스테로이드 치료의 적응증이 되지만, 스테로이드 투약으로 간염바이러스가 재활성화될 수 있으므로 주의를 요한다. Menon 등¹⁵이 간염바이러스 활성화 때문에 TNF-alpha에 대한 항체인 infliximab으로 치료한 예를 보고한 바 있다. 본 증례의 경우, 항바이러스 치료가 끝난 후에 기존의 사르코이드증이 악화되었는데, 흉부불편감 이외에 전신증상이 없고 혈청 칼슘, ACE 등이 정상 범위였으며 폐기능이 정상이어서, 경과를 관찰하였으며 이후 자연 호전되었다.

악성종양과 C형간염을 포함한 많은 질환에서 인터페론 단독 또는 인터페론과 ribavirin의 병합치료가 이루어지고 있어서, 이에 따른 부작용으로 사르코이드증이 발생할 수 있음을 기억할 필요가 있다.

요 약

인터페론 알파는 만성활동성C형간염 환자에서 항바이러스제로 사용되는 면역조절제로, 인터페론 치료가 사르코이드증을 발생시키거나 악화시킬 수 있다고 알려져 있다. 저자 등은 C형간염바이러스 활성화로 인터페론과 ribavirin으로 치료를 받은 후 기존의 폐 사르코이드증이 악화되었다가 자연 호전된 예를 경험하였기에 보고하는 바이다.

참 고 문 헌

1. Sleijfer S, Bannink M, van Gool AR, Kruit WH, Stoter G. Side effects of interferon-alpha therapy. *Pharm World Sci* 2005;27:423-31.
2. Dusheiko G. Side effects of alpha interferon in chronic hepatitis C. *Hepatology* 1997;26:112S-21S.
3. Blum L, Serfaty L, Wattiaux MJ, Picard O, Cabane J, Imbert JC. Nodules hypodermiques sarcoïdiques au cours d'une hépatite virale C traitée par interféron alpha 2 b. *Rev Med Interne* 1993;14(Suppl 462):1161.
4. Hoffmann RM, Jung MC, Motz R, Gossel C, Emslander HP, Zachoval R, et al. Sarcoidosis associated with interferon-alpha therapy for chronic hepatitis C. *J Hepatol* 1998;28:1058-63.
5. Gitlin N. Manifestation of sarcoidosis during interferon and ribavirin therapy for chronic hepatitis C: a report of two cases. *Eur J Gastroenterol Hepatol* 2002;14:883-5.
6. Ramos-Casals M, Mana J, Nardi N, Brito-Zeron P, Xaubet A, Sanchez-Tapias JM, et al. Sarcoidosis in patients with chronic hepatitis C virus infection: analysis of 68 cases. *Medicine* 2005;84:69-80.
7. Leclerc S, Myers RP, Moussalli J, Herson S, Poynard T, Benveniste O. Sarcoidosis and interferon therapy: report of five cases and review of the literature. *Eur J Intern Med* 2003;14:237-43.
8. Yoon JG, Ahn JH, Ko SH, Lee HS, Kwon SS, Kim YK, et al. A case of interstitial pneumonitis developed by interferon alpha treatment for chronic hepatitis C. *Tuberc Respir Dis* 1996;43:637-44.
9. Abdi EA, Nguyen GK, Ludwig RN, Dickout WJ. Pulmonary sarcoidosis following interferon therapy for advanced renal cell carcinoma. *Cancer* 1987;59:896-900.
10. Pietropaoli A, Modrak J, Utell M. Interferon-alpha therapy associated with the development of sarcoidosis. *Chest* 1999;116:569-72.
11. Raanani P, Ben-Bassat I. Immune-mediated complications during interferon therapy in hematological patients. *Acta Haematol* 2002;107:133-44.
12. Parronchi P, Mohapatra S, Sampognaro S, Giannarini L, Wahn U, Chong P, et al. Effects of interferon-alpha on cytokine profile, T cell receptor repertoire and peptide reactivity of human allergen-specific T cells. *Eur J Immunol* 1996;26:697-703.
13. Baumer I, Zissel G, Schlaak M, Muller-Quernheim J. Th1/Th2 cell distribution in pulmonary sarcoidosis. *Am J Respir Cell Mol Biol* 1997;16:171-7.
14. Tam RC, Pai B, Bard J, Lim C, Averett DR, Phan UT, et al. Ribavirin polarizes human T cell responses towards a Type 1 cytokine profile. *J Hepatol* 1999;30:376-82.
15. Menon Y, Cucurull E, Reisin E, Espinoza LR. Interferon-alpha-associated sarcoidosis responsive to infliximab therapy. *Am J Med Sci* 2004;328:173-5.