

## *Mycobacterium avium*에 의한 기관지 질환 1 예

<sup>1</sup>포천 중문 의과대학 구미 차병원 내과학교실, <sup>2</sup>방사선학교실, <sup>3</sup>경북대학교 의과대학 내과학교실  
이재희<sup>1</sup>, 손경식<sup>2</sup>, 박지현<sup>1</sup>, 김준철<sup>1</sup>, 이현우<sup>1</sup>, 김창호<sup>3</sup>

### *Mycobacterium avium* Infection Presenting as Endobronchial Lesions in an Immunocompetent Patient

Jae Hee Lee, M.D.<sup>1</sup>, Kyung Sik Son, M.D.<sup>2</sup>, Ji Hyun Park, M.D.<sup>1</sup>, Jun Chol Kim, M.D.<sup>1</sup>, Hyun Woo Lee, M.D.<sup>1</sup>, Chang Ho Kim, M.D.<sup>3</sup>

<sup>1</sup>Department of Internal Medicine and <sup>2</sup>Radiology, Gumi CHA Hospital, College of Medicine, Pochon CHA University,

<sup>3</sup>Department of Internal Medicine, School of Medicine, Kyungpook National University

*Mycobacterium avium* has been traditionally described as an opportunistic organism that causes disseminated disease in human immunodeficiency virus-positive patients and acts as a pulmonary pathogen in patients with underlying lung diseases such as chronic obstructive pulmonary disease or previously treated tuberculosis. Infections caused by *M. avium* in immunocompetent hosts usually manifest as 2 distinct subtypes, the upper lobe cavitary form and the nodular bronchiectatic form. However endobronchial lesions due to *M. avium* infections in immunocompetent host are reasonably rare, and there are no reports of this condition in Korea. We report here a case of endobronchial lesions involved in an *M. avium* infection in an immunocompetent 21 year-old female patient with no preexisting lung disease. (*Tuberc Respir Dis* 2006; 60: 571-575)

Key words: *Mycobacterium avium*, Endobronchial lesion, Immunocompetent host.

## 서 론

*Mycobacterium avium*은 *Mycobacterium intracellulare*와 함께 *Mycobacterium avium intracellulare* complex (이하 MAC)를 구성하며 비결핵성 마이코박테리아 (Nontuberculous mycobacteria) 폐질환의 가장 흔한 균주이다. MAC 폐질환은 대개 상엽 공동형과 결절성 기관지 확장증형이라는 두가지 임상상을 가진다고 알려져 있다<sup>1</sup>. 최근 국내에서도 비결핵성 마이코박테리아에 의한 폐질환에 관심이 증가되고 있으며 이에 대한 여러 보고가 이루어지고 있다<sup>2-5</sup>. 이러한 임상상과는 달리 외국 문헌에서는 *M. avium*에 의한 기관지 병변이 후천성 면역 결핍증 환자뿐만 아니라 면역 적격자인 건강한 성인에서도 드

물게 보고되고 있으나<sup>6-12</sup>, 지금까지 국내에서는 비결핵성 마이코박테리아에 의한 기관지 병변이 보고된 예는 없었다.

이에 저자들은 젊은 건강한 성인에서 *M. avium* 감염에 의한 기관지 질환 1 예를 경험하였기에 보고하는 바이다.

## 증 례

환 자: 21세 여자

주 소: 만성 기침 및 운동시 호흡곤란

현병력: 내원 1년 전부터 서서히 진행되는 기침이 발생하였으며 개인 의원을 방문하여 두 차례 시행한 흉부 방사선 사진상 이상 소견을 보이지 않아 이후 불규칙적으로 대증적인 치료를 하며 지내왔다. 내원 3개월 전부터 기침이 심해지면서 소량의 객혈과 발열 및 식욕 부진이 동반되었고, 내원 2주전부터 운동시 호흡곤란이 발생하여 내원하였다.

과거력: 특이 병력 없음.

개인력: 학생으로 비흡연가.

가족력: 특이 병력 없음.

Address for correspondence : Jae Hee Lee, M.D.  
Department of Internal Medicine, Pochon CHA University hospital 855, Hyung-gok dong, Gumi, Gyeongbuk province 730-040, Republic of Korea  
Phone number: 054-450-9551 Fax number: 054-450-9885  
E-mail: rainforfrog@medimail.co.kr  
Received : Mar. 10, 2006  
Accepted : Feb. 28, 2006.

**진찰 소견:** 내원 당시 혈압은 110/70 mmHg, 맥박은 94/분, 호흡수는 22/분, 체온은 37.6°C였다. 흉부 청진시에 좌측 하 폐야에 호흡음의 감소와 함께 국소 천명음이 관찰 되었다. 임파선은 촉진되지 않았고 간 비장 종대도 없었다.

**검사실 소견:** 내원 초기 시행한 말초 혈액 검사에서 백혈구  $4.6 \times 10^3/\text{mm}^3$  (호중구 49.4 %, 림프구 38%, 호산구 0.7%), 혈색소 12.8 g/dL, 혈소판 수는  $268 \times 10^3/\text{mm}^3$  이었다. 혈액 생화학 검사상 총 단백질은 7 g/dL, 알부민 3.8 g/dL, 총비리루빈 1.2 mg/dL, AST 12 U/L, ALT 7 U/L, Alkaline phosphatase 128 U/L, 혈청 요소 7.4 g/dL, 크레아티닌 0.6 mg/dL,  $\text{Na}^+$  142 mEq/L,  $\text{K}^+$  4.2 mEq/L로 모두 정상 범위 내였다. 요검사서 요당과 요단백은 검출되지 않았으며, HIV 항체는 음성이었다.

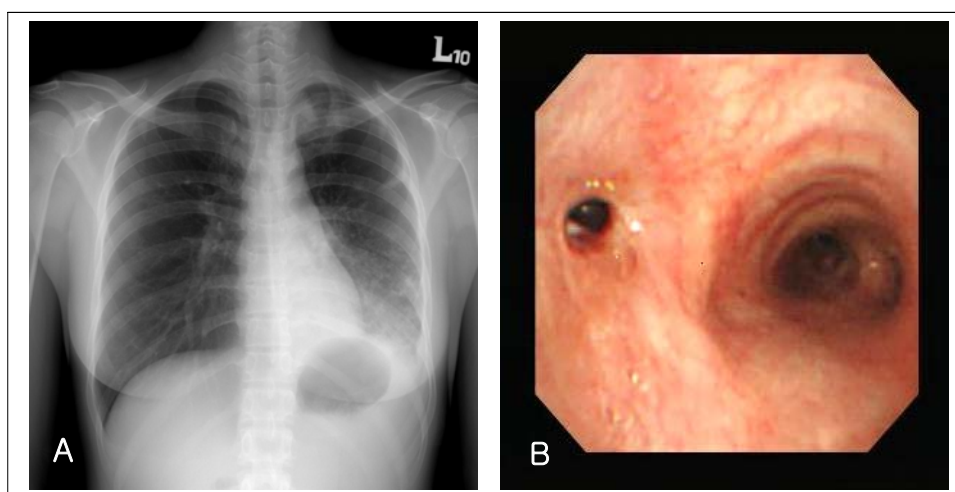
**방사선 소견:** 흉부 X-선 사진에서 좌하엽의 음영 증가 및 용적 감소 소견이 관찰되었다(Figure 1A).

**기관지내시경 소견:** 기관지내시경 상 좌측 주기관지 입구 부위부터 일부 건락성 물질이 관찰되었으며, 기관지 내강이 좁아져 있어 좌측 주기관지 이하 부위로 내시경의 진입이 되지 않았다(Figure 1B).

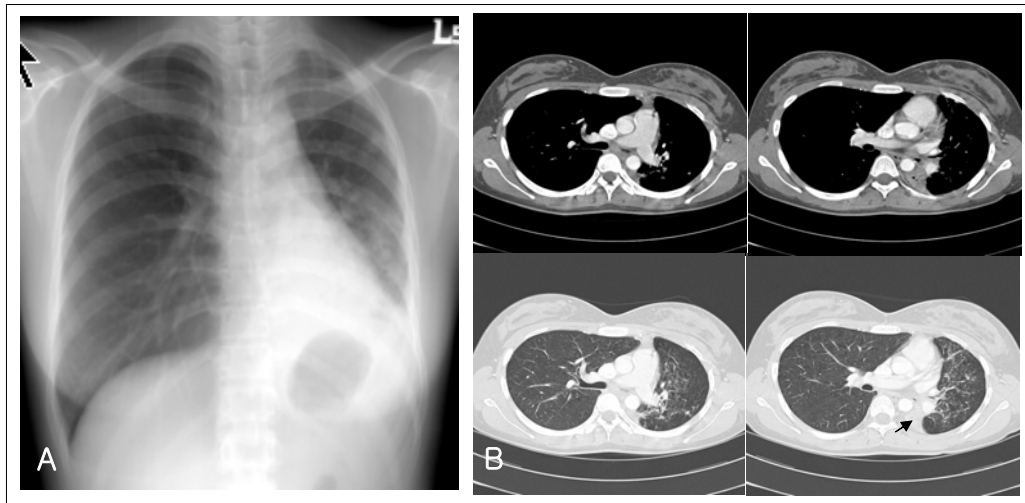
**미생물학 검사 소견:** 초기 객담 검사상 항산균 도말 검사는 음성이었으나 기관지경세척액의 항산균 도말 검사는 양성(2+)이었다. 그러나 결핵균에 대한

기관지경세척액의 중합효소연쇄반응은 음성이었다. 2개월 뒤 기관지경세척액에서 항산균이 배양(2+)되었고 균 감별 검사상 비결핵성 마이코박테리아로 확인되었다. 이후 중합효소연쇄반응과 제한효소법을 이용하여 *M. avium* 이 동정되었다.

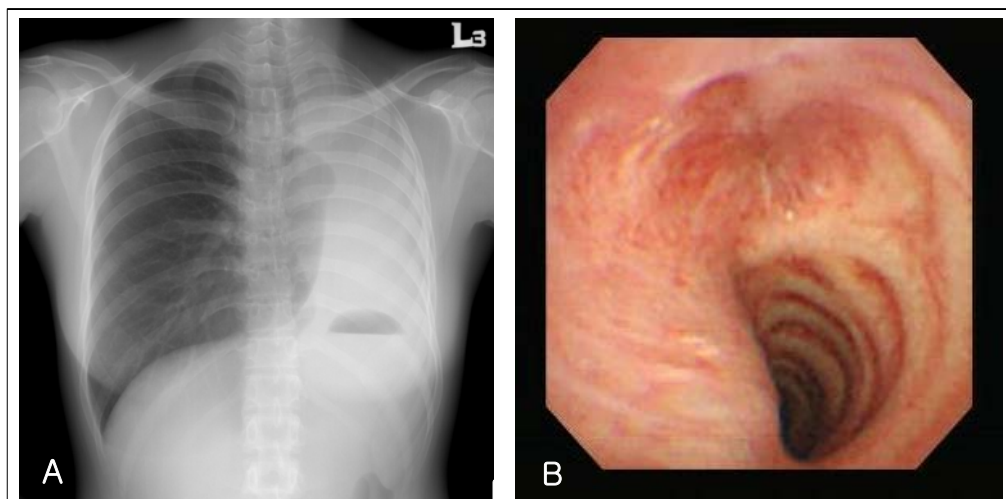
**치료 및 임상 경과:** 기관지경세척액의 항산균 도말 검사상 양성으로 표준 항결핵 화학요법 (isoniazid, rifampicin, ethambutol, pyrazinamide)을 시작하였다. 규칙적으로 항결핵제를 복용하면서 기침 증상은 약간의 호전을 보였으나, 치료 후 3 개월째 시행한 흉부 X-선 사진상 좌하엽의 용적 감소는 더 진행하였으며 (Figure 2A), 흉부전산화단층촬영에서 좌측 주기관지의 협착과 좌하엽 기관지의 폐쇄로 인한 좌하엽의 허탈 소견이 있었다(Figure 2B). 치료 4개월째부터 기침과 객담은 사라졌으나 운동시 호흡 곤란 증상이 악화되었으며, 당시 추적 흉부 X-선 촬영상 좌측 전 무기폐 소견이 관찰되었고(Figure 3A), 기관지내시경상 좌측 주기관지의 완전한 폐쇄가 확인되었다(Figure 3B). *M. avium*을 확인 후 치료 4 개월째부터 clarithromycin, rifampin, ethambutol로 변경하여 투약하였으며 운동시 호흡곤란은 서서히 감소되었고, 체중의 증가 및 전신 증상은 양호한 상태로 외래에서 경과 관찰 중에 있다.



**Figure 1.** Chest radiograph at initial visit shows infiltrations with volume loss of the left lower lung(A). Bronchoscopy demonstrates narrowing of the left main bronchus with some white-yellowish materials covering distal bronchial mucosa(B).



**Figure 2.** After 3 months, progressive volume loss of the left lower lung is noted in chest radiograph(A). CT scan shows narrowing of left main bronchus and complete collapse of the left lower lobe(arrow) with left deviation of the mediastinum(B).



**Figure 3.** After 4 months, complete atelectasis of the left lung is seen in chest radiograph(A) and bronchoscopy demonstrates complete obstruction of the left main bronchus(B).

## 고 찰

결핵균에 의한 기관지 결핵에 관한 많은 연구와는 달리 비결핵성 마이코박테리아 감염에 의한 기관지 질환에 대한 보고<sup>6-12</sup>는 드물었으며, 국내에서는 지금까지 보고된 바 없었다. 현재까지 보고된 HIV 음성 면역 적격자에서 *M. avium*에 의한 기관지 결핵은 외국에서 3 예<sup>7,8,11</sup> 보고 되었는데, Kazuya 등<sup>7</sup>은 위암 수술 후 6년이 지난 57세 남자 환자에서 좌상엽 침부 구

역 기관지를 막고 있는 흰색의 건락성 물질로 덮인 폴립성 병변으로부터 얻은 기관지경세척액에서 *M. avium*을 동정하고 화학 요법 후 호전된 증례를 보고 하였다. 또 다른 예로 10개월 영아에서 좌측 주기관지를 막고 있는 육아종성 조직을 수술적 절제후 조직 배양검사상 *M. avium*을 동정하고 화학 요법을 시행한 예가 있었으며<sup>8</sup>, 그리고 Shih 등<sup>11</sup>은 전신 임파선 종대, 간비종대, 흉수, 폐 및 기관지내 병변을 동반한 파종성 *M. avium* 감염증을 보고 하였다. 최근에는

HIV 음성 면역 적격자에서 *M. kansasii* 에 의한 기관지 결핵도 보고 된 바 있다<sup>14</sup>.

저자들의 예에서는 처음 내원 당시 단순 흉부 방사선 사진 소견 및 기관지경을 통한 검체에서 항산균 도말 양성으로 결핵균에 의한 기관지 결핵으로 판단하여 치료를 시작하였다. 이후 기관지경세척액에서 비결핵성 마이코박테리아가 배양되고 *M. avium*이 동정됨으로서 다른 보고에서와 같이<sup>14</sup> 과거 결핵 치료력이 없었고 진행되는 흉부 방사선 사진 및 기관지경 소견 등을 고려할 때 이전의 기관지 병변에 *M. avium*의 집락 혹은 오염이라기 보다는 *M. avium*에 의한 진성 질환으로 판단되며, 따라서 본 증례는 증상, 방사선적 및 세균학적 기준으로 1997년 미국 흉부학회<sup>1</sup>의 비결핵성 마이코박테리아 감염에 의한 진단 기준을 만족하는 것으로 생각된다.

본 증례에서처럼 첫 진단 당시 기관지경세척액의 항산균 도말 양성인 상태에서 결핵균 중합효소연쇄반응이 음성이었던 것은 비결핵성 마이코박테리아 감염을 시사하는 중요한 소견일 수 있다. 이 등<sup>5</sup>은 임상적으로 결핵의 가능성이 높지 않은 항산균 도말 양성 객담 환자에서 도말 양성 검체를 대상으로 한 결핵균 중합효소연쇄반응검사가 결핵을 확진하거나 비결핵 마이코박테리아의 가능성을 제시할 수 있음을 보여주었다. Martin 등<sup>15</sup>도 항산균 도말검사는 양성이나 결핵균 중합효소 연쇄반응이 음성인 경우 즉시 표준 항결핵 화학요법을 시작하되 비결핵성 마이코박테리아 감염의 가능성을 배제하기 위해 반드시 배양 결과를 확인하도록 권장하였다. 저자들의 예에서는 항산균 도말 양성인 반면 중합효소연쇄반응이 음성이므로 비결핵성 마이코박테리아 감염을 시사하였으나 검체 의뢰 및 회신 등에 따른 기간 경과로 MAC가 확인되기까지는 약 4개월이 소요되었다. 본 증례와 같이 심각한 후유증을 고려할 때 조기에 보다 적절한 치료가 될 수 있도록 비결핵성 마이코박테리아의 균 동정까지 소요되는 시간의 단축을 위해 신속한 검사법 개발 등의 노력이 필요할 것으로 생각된다. 그리고 결핵균에 비해 상대적으로 낮은 균음전율과 함께 더 장기적인 치료를 요하는 비결핵성 마이코박테리아의 특성은 반드시 원인균 규명을 위한 배양 검사가 필요

하다는 것을 강조한다.

외국의 문헌뿐만 아니라 저자들의 증례를 통해 살펴 볼 때 기관지 질환은 면역 억제자 뿐만 아니라 면역 적격자에서도 비결핵성 마이코박테리아에 의한 가능성이 고려되어야 한다. 그리고 이처럼 비결핵성 마이코박테리아 감염의 다양한 임상 양상에 대한 보고가 점차 증가되고 있어, 앞으로도 비결핵성 마이코박테리아 감염의 병인과 임상 양상에 대한 지속적인 연구가 필요할 것으로 사료된다.

## 요 약

최근 비결핵성 마이코박테리아 폐질환에 대한 관심이 증가되고 있으며 이에 대한 다양한 보고가 이뤄지고 있다. 외국 문헌에서는 *M. avium* 감염의 대표적인 임상상인 상엽 공동형과 결절성 기관지 확장증형과는 다른 형태의 *M. avium* 기관지 질환이 후천성 면역 결핍증 환자뿐만 아니라 면역 적격자인 건강한 성인에서도 드물게 보고 되고 있으나, 국내에서는 지금까지 이에 대한 보고가 없었다. 본 저자들은 이전 폐질환이 없는 건강한 면역 적격자에서 *M. avium* 감염에 의한 기관지 질환을 경험하고 이 환자의 임상적인 소견과 경과를 문헌 고찰과 함께 보고하는 바이다.

## 참 고 문 헌

1. American Thoracic Society. Diagnosis and treatment of disease caused by nontuberculous mycobacteria. Am J Respir Crit Care Med 1997;156:S1-25.
2. Koh WJ, Kwon OJ, Jeon K, Kim TS, Lee KS, Park YK, et al. Clinical significance of nontuberculous mycobacteria isolated from respiratory specimens in Korea. Chest 2006;129:341-8.
3. Choi SP, Lee BK, Min JH, Kim JH. Pathogenic classification and clinical characteristics of nontuberculous mycobacterial pulmonary disease in a national tuberculosis hospital. Tuberc Respir Dis 2005;59:606-12.
4. Koh WJ, Kwon OJ, Yu CM, Jeon KM, Suh GY, Chung MP, et al. Recovery rate of non-tuberculous mycobacteria from acid-fast bacilli smear-positive sputum specimens. Tuberc Respir Dis 2003;54:22-32.
5. Lee JS, Ji HS, Hong SB, Oh YM, Lim CM, Lee SD,

- et al. Clinical utility of polymerase chain reaction for the differentiation of nontuberculous mycobacteria in patients with acid-fast bacilli smear-positive specimens. *Tuberc Respir Dis* 2005;58:452-8.
6. Bartley PB, Allworth AM, Eisen DP. *Mycobacterium avium* complex causing endobronchial disease in AIDS patients after partial immune restoration. *Int J Tuberc Lung Dis* 1999;3:1132-6.
7. Fukuoka K, Nakano Y, Nakajima A, Hontsu S, Kimura H. Endobronchial lesions involved in *Mycobacterium avium* infection. *Respir Med* 2003;97:1261-4.
8. Litman DA, Shah UK, Pawel BR. Isolated endobronchial atypical mycobacterium in a child: a case report and review of the literature. *Int J Pediatr Otorhinolaryngol* 2000;55:65-8.
9. Mehle ME, Adamo JP, Mehta AC, Wiedemann HP, Keys T, Longworth DL. Endobronchial *Mycobacterium avium-intracellulare* infection in a patient with AIDS. *Chest* 1989;96:199-201.
10. Packer SJ, Cesario T, Williams JH Jr. *Mycobacterium avium* complex infection presenting as endobronchial lesions in immunosuppressed patients. *Ann Intern Med* 1988;109:389-93.
11. Shih JY, Wang HC, Chiang IP, Yang PC, Luh KT. Endobronchial lesions in a non-AIDS patient with disseminated *Mycobacterium avium-intracellulare* infection. *Eur Respir J* 1997;10:497-9.
12. Zakowski P, Fligiel S, Berlin GW, Johnson L Jr. Disseminated *Mycobacterium avium-intracellulare* infection in homosexual men dying of acquired immunodeficiency. *JAMA* 1982;248:2980-2.
13. Prince DS, Peterson DD, Steiner RM, Gottlieb JE, Scott R, Israel HL, et al. Infection with *Mycobacterium avium* complex in patients without predisposing conditions. *N Engl J Med* 1989;321:863-8.
14. Manali ED, Tomford WJ, Liao DW, Farver C, Mehta AC. *Mycobacterium kansasii* endobronchial ulcer in a nonimmunocompromised patient. *Respiration* 2005;72:305-8.
15. Martin G, Lazarus A. Epidemiology and diagnosis of tuberculosis: recognition of at-risk patients is key to prompt detection. *Postgrad Med* 2000;108:42-4, 47-50, 53-4.