

내독소로 유도된 급성폐손상에서 Diltiazem 전처치가 호중구성 산화성 스트레스에 미치는 효과

대구 가톨릭대학교 의과대학 ¹생리학교실, ²흉부외과학교실, ³내과학교실
장유석¹, 이영만¹, 안옥수², 이상채³, 김경찬³, 현대성³

Pretreatment of Diltiazem Ameliorates Endotoxin-Induced Acute Lung Injury by Suppression of Neutrophilic Oxidative Stress

Yoo Suk Jang, M.D.¹, Young Man Lee, M.D.¹, Wook Su Ahn, M.D.², Sang Chae Lee, M.D.³, Kyung Chan Kim, M.D.³, Dae Sung Hyun, M.D.³

¹Department of Physiology, ²Chest Surgery, ³Internal Medicine, School of Medicine, Daegu Catholic University, Daegu, Korea

Background : Acute respiratory distress syndrome (ARDS) is characterized by severe inflammatory pulmonary edema of unknown pathogenesis. To investigate the pathogenesis of ARDS associated with neutrophilic oxidative stress, the role of phospholipase A₂ (PLA₂) was evaluated by the inhibition of calcium channel.

Methods : In Sprague-Dawley rats, acute lung injury (ALI) was induced by the instillation of E.coli endotoxin (ETX) into the trachea. At the same time, diltiazem was given 60 min prior to tracheal instillation of ETX. Parameters of ALI such as lung and neutrophil PLA₂, lung myeloperoxidase (MPO), BAL neutrophils, protein, surfactant were measured. Production of free radicals from neutrophils was measured also. Morphological studies with light microscope and electron microscope were carried out and electron microscopic cytochemistry for detection of free radicals was performed also.

Results : Diltiazem had decreased the ALI parameters effectively in ETX given rats and decreased the production of free radicals from neutrophils and lung tissues. Morphological studies denoted the protective effects of diltiazem.

Conclusion : Diltiazem, a calcium channel blocker, was effective in amelioration of ALI by the suppression of neutrophilic oxidative stress mediated by PLA₂ activation. (*Tuberc Respir Dis* 2006; 60: 437-450)

Key words : ARDS, PLA₂, Free Radicals, Neutrophils

서 론

급성호흡곤란증후군 (acute respiratory distress syndrome, ARDS)은 multiple organ dysfunction syndrome (MODS)이나 systemic inflammatory response syndrome (SIRS)과 연관된 폐장의 심한 염증성 질환으로서 폐장내 모세혈관의 손상 및 alveolar barrier의 손상에 따른 폐부종을 주소로 하는 질환이다. 1967년 Ashbaugh¹는 성인에 있어서의 다양한 원인 즉 다발성외상, 감염, 고농도 산소투여 등에 의해

발병하는 호흡곤란을 주 증상으로 하는 이 질환을 성인에 있어서의 원인불명의 호흡곤란 증후군으로 정의하였다. 그 뒤로 계속된 ARDS의 병인론 연구는 이 질병에 대한 상당한 이해를 가져왔으나 최근에 와서는 ARDS의 원인에 따라 그 병인론(pathogenesis)도 다양하며 이에 따른 특정한 치료가 없이는 사망률의 감소는 기대하기 어렵다는 보고²도 있다.

지금까지 알려진 ARDS의 특징적인 병리학적인 소견은 염증세포의 침윤, 그 중에서도 호중구의 침윤이 두드러지며 이때 산화성 스트레스에 따른 세포의 변형이 눈에 띈다. 즉 Martensson 등이 주장하는 폐장내 산화성 스트레스의 주 특징인 제 2형 폐포세포의 팽대 및 lamellar body의 변형이 현저하게 나타난다³. ARDS 모델을 이용한 병인론 연구에서도 부분적이기는 하나 폐장의 산화성 스트레스가 ARDS의 병인론 중의 중요한 부분을 차지하고 있다고 생각된다⁴. 따라서 폐장의 염증성반응이 산화성 스트레스와 관

Address for correspondence : **Dae Sung Hyun, M.D.**,
Department of Internal Medicine Daegu Catholic
University, School of Medicine 3056-6 Namgu Daemyung
4 Dong 705-718 Daegu, Korea
Phone : 010-7127-7502 Fax : 053-621-4106
E-mail : hdsomn@cu.ac.kr
Received : Jan. 17. 2006
Accepted : Apr. 19. 2006

계가 있을 것으로 생각된다.

즉 조직의 소견상 호중구의 침윤이 현저하므로 짧은 시간내에 호중구에서 산소기의 생성이 과다하면 이에 따른 조직의 손상이 가능할 것이다⁵. 그러나 현재까지도 어떤 원인에 의해 호중구가 폐장에 침윤하는지는 명확하지 않다. 지금까지의 보고로 미루어 혈중 염증성 사이토카인 및 지질 분자의 증가에 의해 유착분자가 활성화되는 것이 중요한 원인인 듯하다⁶. 염증성 사이토카인이 일차적으로 호중구에 의한 산화성 스트레스의 조건을 제공하는 것으로 해석하는 보고⁷도 있다. 예로서 cytokine-induced neutrophil chemoattractant (CINC) 같은 사이토카인은 폐장내 대식세포에서 유리되어 폐 세척액 내의 농도가 증가하면 호중구에 대한 화학주성을 유발한다⁸. 또한 transforming growth factor- β (TGF β) 같은 사이토카인도 호중구의 화학주성 및 respiratory burst에 관여한다⁹. 그러나 침윤한 호중구에서의 산소기의 생성에는 또 다른 기전이 작용하는 것 같다. Lee 등은¹⁰⁻¹² 다양한 ARDS 모델에서 phospholipase A₂ (PLA₂)의 활성화가 호중구에 의한 산소기 생성의 주된 원인이라며 PLA₂의 억제제, 비록 실험동물에서 나타나는 현상이기는 하나, 급성 폐손상을 현저히 감소시킨다고 주장하고 있다.

이를 뒷받침하는 다른 보고들에서도 PLA₂, 또는 PLA₂에 의한 대사물들은 호중구에서의 산소기 생성을 자극하는 것을 확인하고 있다. Mepacrine 같은 비특이성(non-specific) PLA₂ 억제제에 의한 효과뿐만 아니라 최근 계속적으로 발견되는 PLA₂의 다양한 아형도 폐장에서의 산화성 스트레스에 관여함을 시사하고 있다. PLA₂의 억제제 폐장의 산화성 스트레스를 감소시켜 급성 폐손상을 감소시킨다면 부신피질 호르몬 같은 PLA₂ 억제제도 효과가 있어야 할 것이나 임상적, 실험적 결과는 만족스럽지 못하다¹³. 이것은 PLA₂ 억제제의 기전에 따른 효과의 차이가 아닌가 생각되는데 부신피질 호르몬은 호중구막의 PLA₂의 억제에는 효과가 없다는 보고¹⁴는 이에 대한 해석의 실마리를 제공한다. 즉 호중구에서의 산소기 생성이 PLA₂에 의한 산화성 스트레스와 관계가 있다는 것을 시사한다. 호중구의 산화성 스트레스에 따른 폐장조

직의 손상기전 중 임상적으로 중요한 병인 중 하나가 패혈증, 그 중에서도 그람음성균에 의한 패혈증이다. 패혈증에 의한 ARDS의 병인론 연구는 방대하나 아직 근본적인 기전은 밝혀지지 않고 있고 이 중 산소기에 의한 조직의 손상도 한 부분을 차지한다¹⁵. 최근의 연구는^{16,17} 분명히 PLA₂의 다양한 아형들이 패혈증에 의한 ARDS의 발병에 관여함을 보여주고 있다. 이러한 PLA₂의 아형들은 칼슘이온의 존재 하에서 대부분 활성화된다¹⁸. ARDS의 치료를 목적으로 칼슘통로 억제제를 사용한 보고들은 만족스럽지 못하며 특히 패혈증에 의한 ARDS에 대한 보고는 거의 없는 실정이다. 이에 더하여 ARDS의 치료목적으로 사용되는 특정한 약물이 개발되어 있지 않은 상태이므로 본 연구에서는 패혈증에 의한 ARDS 모델에서 칼슘통로 억제제인 diltiazem의 전처치에 따른 PLA₂의 억제가 폐장내 산화성스트레스를 감소시켜 폐손상의 억제를 가져오는지 알아보는 것을 그 목적으로 하였다.

본 연구에서 패혈증 ARDS모델에서 칼슘통로 차단제를 사용한 이유는 첫째 내독소에 의한 급성 폐손상시 PLA₂가 관여하는 것이 분명하며, 둘째 대부분의 PLA₂가 활성화 되는 데는 칼슘이온이 필수 불가결한 요소이며, 셋째는 계속 발견되는 PLA₂의 아형에 작용하는 특이성 있는 약물개발에는 시간과 노력이 많이 요구되므로 알려진 칼슘통로 억제제인 diltiazem을 시도해 보기로 하였다. 흥미로운 보고들 중에는 ARDS시에 보이는 산화성 스트레스의 반응속도조절 (rate limiting) 인자는 PLA₂를 다시 활성화하는 소위 양성 되먹이기 작용을 나타낸다고 하므로¹⁹ PLA₂의 효과적인 억제는 패혈증에 의한 급성 폐손상을 감소시킬 가능성 특히 호중구에 의한 산화성 스트레스 감소에 의한 효과가 있는지를 알아보기 위하여 본 연구를 시행하였다.

대상 및 방법

1. 시약 및 실험동물 :

Enflurane (아리레인[®])은 일성신약주식회사, xylazine은 Haver사 (New York, NY, USA), PLA₂의 활

성도 검사를 위해 사용한 palmitoyl-2(9,10(N)- ^3H) palmitoyl-phosphatidylcholine (^3H -DPPC)은 NEN life science product (Boston, MA, USA)에서 구입하였고 그 외의 모든 시약은 Sigma Chemical Company (St. Louise, USA)에서 구입하였다. 실험동물은 체중 300 gm 내외의 무균성 *Sprague-Dawley* 종 수컷 흰 쥐를 사용하였다. 실험군은 생리적 식염수를 기도로 투여한 대조군, 내독소 투여군, 내독소 및 diltiazem을 투여한 군으로 하였다.

2. 흰쥐에서의 급성폐손상의 유도 :

내독소를 이용하여 급성폐손상을 유발하기 위해서는 대장균의 내독소 (*E. coli* endotoxin, type 0127; B8) 100 μg 을 0.5 ml의 생리적 식염수에 녹여 기도내로 직접 분무 (insufflation)하였다. 내독소 투여후 5시간이 경과한 뒤 급성폐손상이 일어났음을 확인하였다. Diltiazem의 효과를 확인하기 위하여 diltiazem (3.0 mg/kg)을 생리적 식염수에 녹인 후 내독소 투여 60분 전에 복강 내로 투여하였다.

3. 폐장내 PLA₂ 활성도 변화의 측정 :

내독소에 의한 폐장의 PLA₂ 활성도의 변화 및 칼슘이온통로 차단에 따른 PLA₂ 활성도의 변화를 Katsumata 등의 방법²⁰에 따라 측정하였다.

내독소를 기도내로 분무 후 5시간이 경과한 뒤 실험동물을 ketamine hydrochloride (60 mg/kg) 및 xylazine (10 mg/kg)으로 마취하고 개흉술을 시행하였다. 그 후 폐동맥에 삽관 한 뒤 관을 Masterflex 관류 펌프 (Cole-Parmer, USA)에 연결하여 생리적 식염수로 폐장을 관류하여 혈액을 제거하고 적출하여 -70°C에 동결보존 하였다. 동결보존된 우측폐장을 1 mM의 DTT, 0.25 M sucrose 용액 4.0 ml에 녹인 후 Polytron homogenizer (Kinematica AG, Swizland)로 마쇄하였다. 마쇄 후 4°C에서 60초간 Vibracell (Sonics & Material Inc. USA)을 이용하여 초음파 처리한 후 cell lysate를 얻었고 이중 0.1 ml를 PLA₂ 활성도 검사에 이용하였다. 즉 0.1 ml의 cell lysate는

900 μl 의 2.0 μCi 의 ^3H -dipalmitoylphosphatidylcholine이 함유된 완충용액 (100 mM glycine, 10 g/L BSA, 2.5 mM deoxycholate, 0.1 mM lecithin, 20 mM CaCl_2 , 1.75 mM ethanol, pH 9.0)과 혼합한 후 37°C의 항온수조에서 30분간 반응시켰다. 그 뒤 1 gm의 Na_2SO_4 를 각 시료의 시험관에 첨가하여 단백질을 침전시키고 0.1 %의 빙초산이 함유된 5.0 ml의 acidic hexane을 가하여 혼합한 뒤 hexane층을 분리하고 이중 1.0 ml를 3.0 ml의 scintillation cocktail과 혼합한 뒤 β -scintillation spectrometry를 시행하였다. PLA₂의 표준시료로는 *Crotalus adamanteus* PLA₂ 0.01 unit를 매 실험마다 사용하였고 PLA₂ 1.0 unit는 1분당 유리지방산 1 μmol 이 생산되는 것으로 정의하였다.

4. 호중구에서의 PLA₂ 활성도의 검사 :

내독소가 호중구의 PLA₂의 활성도에 미치는 영향을 알아보기 위하여 Haslett등의 방법²¹에 따라 호중구를 분리한 뒤 2×10^6 개의 호중구가 포함된 10 % normal pooled serum이 함유된 1.0 ml의 HBSS 완충용액에 10 μg 의 내독소를 가한 뒤 15분간 37°C의 항온수조에서 반응시켰다. 그 후 20,000 rpm에서 3분간 원심분리를 시행하여 호중구를 분리하고 여기에 0.1 ml의 0.2 mM DTT, 0.25 mM sucrose 용액에 부유시킨 뒤 4 °C에서 10초간 초음파처리 (sonication; Vib-racell, Sonics & Material Inc. USA)하여 호중구의 lysate를 분리하였다. 이 lysate를 이용하여 Katsumata 등의 방법²⁰에 따라 PLA₂의 활성도를 측정하였다. 이때 PLA₂의 기질로는 ^3H -DPPC를 사용하였다. 반응은 호중구의 lysate와 2 μCi 의 ^3H -DPPC가 함유된 완충용액(100 mM glycine, 10 g/L BSA, 2.5 mM deoxycholate, 0.1 mM lecithin, 20 mM CaCl_2 , 1.75 mM ethanol, pH 9.0) 과 혼합후 37 °C의 항온수조에서 30분간 반응시킨 후 200 μl 의 20 mM EDTA로 반응을 중지시키고 acidic hexane을 이용 유리지방산을 분리 후 β -scintillation spectrophotometry를 시행하였다.

5. 폐장의 호중구 침윤의 확인 :

내독소를 투여 5시간 후 폐장 내 호중구의 침윤을 반영하는 지표를 보기 위해, Goldblum 등의 방법²²에 따라 폐장 내 myeloperoxidase(MPO)의 활성도를 측정하였다. 내독소 투여 후 5시간이 경과한 뒤 실험동물을 ketamine hydrochloride (60 mg/kg) 및 xylazine (10 mg/kg)으로 마취한 뒤 Masterflex perfusion pump (Cole-Parmer, USA)를 이용하여 생리적 식염수로 폐장을 관류하여 혈액을 제거한 뒤 액체질소에 담귀 즉시 동결하고 이어 -70℃에서 보존하였다. 동결 보관하던 좌측폐장을 4.0 ml 20 mM potassium phosphate (pH 7.4) 용액에 담근 뒤 4℃에서 분쇄하여 균질액을 만들고 4℃, 40,000 g (Beckman, USA)에서 30분간 원심분리 하였다. 그 후 상등액은 버리고 침전층을 4.0ml의 0.5% hexadecyl tetramethyl ammonium bromide가 함유된 50mM potassium phosphate (pH 6.0)용액에 부유시킨 후 4℃에서 90초간 V-ibracell (Sonics & Materials Inc. USA)를 이용하여 초음파처리를 해서 세포를 분쇄하였다. 그 뒤 균질액을 60℃ 항온수조에서 120분간 반응시킨 후 1.0 ml를 취하여 0.168 gm의 o-dianisidine이 함유된 500 µM 과산화수소용액 3.0 ml와 반응시켜 이때 시간의 경과에 따른 흡광도의 변화를 측정하였다. 이때 구한 dA/dt의 값에 13.5를 곱한 값을 폐장의 무게로 나누어 MPO의 활성도 (U/g of wet lung)를 계산하였다.

6. 내독소에 의한 호중구의 폐포강내 이동 (migration)의 확인 :

내독소 투여 5시간이 경과한 후 혈중 호중구의 폐포강 내로의 이동을 확인하기 위하여 폐세척액내의 호중구의 수를 산정 (enumeration)하였다. 즉 8.0 ml의 생리적 식염수로 폐세척 (bronchoalveolar lavage, BAL)을 시행한 후 폐세척액을 상온, 1500 rpm에서 원심분리를 시행하였다. 그 후 상등액을 분리하고 침전층에 0.1 ml의 생리적 식염수를 첨가, 혼합하여 재부유한 다음 hemocytometer를 이용, 백혈구의 수를 산정 하였다. 또한 70-100 µl의 세포부유액을 cytos-

pin을 이용하여 슬라이드를 제작한 다음 Wright stain을 시행하고 이중 호중구의 백분율을 구하여 호중구의 수를 산출하였다. 동시에 내독소와 diltiazem 투여 후 폐세척액내의 세포성분을 확인하기 위하여 Wright stain한 슬라이드를 검경하였다.

7. 호중구의 산소기 생성에 미치는 diltiazem의 효과의 검사 :

NADPH oxidase assay

호중구에서 산소기생성에 미치는 diltiazem의 효과를 알아보기 위하여 Haslett등의 방법²¹에 따라 인체의 혈액으로부터 호중구를 분리한 후 Botha등의 방법²³에 따라 cytochrome-c reduction assay를 시행하였다. 즉 2개의 50 ml 주사기에 15 ml의 pentaspan과 0.1 ml의 heparin (1,000 U)를 혼합한 뒤 30 ml의 혈액을 뽑아 혼합한 뒤 수직으로 세워 40분간 방치하여 혈장층을 분리하였다. 분리된 혈장층은 55%, 74% 등장성 percoll 용액을 이용하여 상온, 1,500rpm에서 20분간 비중차 원심분리 (gradient centrifugation)를 시행하였다. 원심분리후 55%, 74% 경계면에 모인 호중구층만을 분리 한 뒤 이 호중구를 생리적 식염수와 혼합후 1,000rpm에서 2회 원심분리 하여 세척하였다. cytochrome-c reduction assay는 호중구 2×10^6 개가 든 시험관에 phorbol myristate acetate (2.5 µg/ml), diltiazem (100 nmol)을 가하여 37℃의 항온수조에서 15분간 반응시켰고 그후 파장 550 nm에서 Spectrophotometer (Shimazu, Japan)를 이용하여 흡광도의 변화를 검사하였다.

8. 내독소에 의한 혈관내피세포 손상의 확인 :

내독소 투여 5시간 경과 후 폐세척을 시행하여 폐세척액내의 호중구의 수를 산정하고 상등액 속의 단백질의 함량을 Brown 등의 방법²⁴에 따라 측정하였다. Alveolar flooding시에는 혈관내피세포의 손상때문에 혈중 단백질의 유출이 간질 및 폐포강내로 일어나므로 이를 확인하기 위하여 폐세척액내의 단백질의 함량을 측정하고, 각 실험군에서의 함량을 비교하

었다.

9. Pulmonary surfactant의 정량 :

Pulmonary surfactant의 정량을 위해서는 주성분인 인지질을 측정하였다. 인지질의 함량을 측정하기 위해서는 실험동물에서 8.0 ml의 생리적 식염수로 폐세척을 시행하여 6.0 ml정도의 폐세척액을 얻었다. 이 폐세척액을 상온 4℃ 1,500 rpm에서 원심분리하여 세포성분을 가라앉힌 후 상등액을 이용하여 인지질을 정량하였다. 폐세척액에서 인지질을 분리하기 위해서는 Bligh와 Dyer법²⁵을 이용하였다. 즉 폐세척액 1.0 ml에 2.0 ml의 chloroform-methanol혼합액 (v/v, 1:2)을 첨가한 뒤 혼합하고 다시 1.0 ml의 chloroform을 첨가하여 혼합한 다음 강하게 교반한 뒤 다시 1.0 ml의 생리적 식염수를 첨가하여 혼합하였다. 그 뒤 상온, 2000rpm에서 5분간 원심분리하여 chloroform층만을 분리한 뒤 질소가스하에서 건조시켰다. 이렇게 분리된 지질에서 인지질만을 정량하기 위해서는 Hess와 Derr의 방법²⁶에 따라 인 (phosphorus)을 정량한 뒤 Corbet 등²⁷에 따라 인지질로 환산하였다. 즉 분리된 지질은 60 % perchloric acid 및 10N의 황산용액하에서 250 ℃이상의 silicon oil bath에서 가열하여 유기물을 제거한 뒤 malachite green이 함유된 ammonium molybdate용액과 반응시켜 이때의 발색 정도를 660nm에서 spectrophotometer (Shimazu, UV - Vis spectrophotometer, Japan) 비색정량하였다.

10. 형태학적인 관찰 :

1)광학현미경을 이용한 관찰

광학현미경을 이용한 관찰; 내독소가 폐장내 형태학적인 변화를 일으키는 것을 관찰하고 동시에 내독소에 의한 급성 폐손상시 diltiazem이 미치는 효과를 형태학적으로 알아보기 위하여 내독소 투여 후 5시간이 경과한 뒤 폐장을 적출 하였다. 적출된 폐장은 적당한 크기로 절제된 뒤 10 % formalin용액이 담긴 캡이 있는 용기에 담근 뒤 용기 내에 주사기를 이용하

여 진공상태를 만들어 조직 내의 공기를 제거한 뒤 고정하였다. 그 후 고정이 끝난 조직을 세척, 탈수의 과정을 거쳐 파라핀에 포매하고 Reichert - Jung microtome2040으로 박절한 뒤 hematoxylin - eosin용액으로 염색 후 검경하였다.

2) 전자현미경을 이용한 미세구조변화의 관찰 :

내독소에 의한 폐손상시 diltiazem에 의한 효과를 미세구조의 변화를 관찰함으로써 알아보기 위하여 절제된 폐조직을 2.5 % glutaraldehyde로 고정하고 밀폐된 용기에서 진공상태를 유발하여 조직내의 공기를 제거하였다. 전(前)고정이 끝난 조직은 1.0 M phosphate buffer (pH 7.4)로 수세한 후 1 % osmium tetroxide로 후(後)고정하였다. 그 뒤 alcohol-propylene 계열로 순차적으로 농도를 증가시켜 탈수한 뒤 epoxy-resin에 포매 하였다. 포매된 조직을 37 ℃에서 12시간, 60 ℃에서 24시간 동안 열중합 시키고 60-70nm로 초박절편을 만든 뒤 uranyl acetate와 lead citrate로 염색한 뒤 투과전자현미경 (9H-600, Hitachi)으로 관찰하였다.

3) 폐장내 산소기 형성의 관찰 :

내독소 및 diltiazem에 의한 폐장내 산소기 형성을 검사하기 위하여 Hobson등의 방법²⁸에 따라 CeCl_3 cytochemical electron microscopy를 시행하였다. 호중구에서 생성되는 O_2^- 는 SOD 및 catalase에 의해 과산화수소로 변환되며 cerium chloride는 이 과산화수소와 반응하여 cerous perhydroxide과립을 형성한다. 전자현미경하에서 이 cerous perhydroxide는 전자의 밀집도가 높은 과립으로 나타난다. 폐장조직을 적출 즉시 2.0 mM cerium chloride, 10 mM 3-amino-1,2,4-triazol, 0.1 M tris- maleate buffer (pH 7.5), 7 % sucrose, 0.002% Triton X-100로 조제된 기질에 담그고 37℃에서, 30분간 반응시켰다. 반응이 끝난 조직을 0.1 M tris-maleate buffer (pH 7.4)와 0.1 M cacodylate buffer로 수세하고 alcohol-propylene oxide 계열로 농도를 증가시키며 탈수시킨 다음 epoxy-

resin에 포매하였다. 포매된 조직을 열중합 시켜 블록을 제작한 뒤 ultramicrotome (Recher Supernova)을 이용하여 60-70 nm의 두께로 초박절편하여 uranyl acetate로 염색한 뒤 투과전자현미경으로 관찰하였다.

11. 통계처리 :

모든 성적은 Student-Newmann-Keuls test를 이용하여 검정하였고, p value가 0.05 이하인 것을 유의하다고 판정하였다.

결 과

1. PLA₂의 활동도

PLA₂ 활동도는 내독소 투여군에서 대조군보다 높았고, diltiazem 투여군에서는 낮았다. 즉 대조군에서의 폐장 PLA₂의 활동도(mU/g of wet lung)는 37.

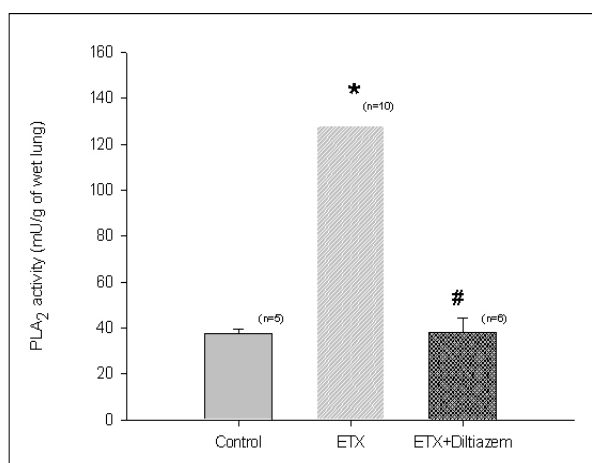


Figure 1. Changes in PLA₂ activity in the lung. Comparing with control rats, ETX-treated rats show higher ($P<0.001$) PLA₂ activity in the lung, however the PLA₂ activity was down to the control level by the effect of diltiazem ($P<0.001$).

Number of experiments are in the parentheses.

* $P<0.001$, Control vs ETX

$P<0.001$, ETX vs ETX+diltiazem

ETX: endotoxin-treated

ETX+diltiazem: Diltiazem was treated prior to endotoxin

64±1.71이었으나 내독소 투여군은 128.24±5.18로 높았고 ($P<0.001$), 내독소 투여 전 diltiazem을 투여한 군에서는 38.03±6.53으로 유의하게 ($P<0.001$) 낮았다 (Figure 1). 분리된 호중구에 있어서도 대조군에서의 PLA₂ 활성도 (mU/2×10⁶cells)는 0.46±0.01 이었으나 내독소를 첨가하여 반응시킨 경우에 있어서는 0.74±0.02로 높았고 ($P<0.01$) 내독소 및 diltiazem을 첨가하여 반응시킨 경우에는 0.38±0.01로 내독소만 첨가한 경우와 비교시 유의하게 ($P<0.01$) 낮았다 (Figure 2).

2. MPO활동도의 변화

폐장내 MPO 활동도(U/g of wet lung)는 대조군에서 8.66±1.56 이었으나 내독소투여 군에서는 57.16±3.49로 높았고 ($P<0.001$), 내독소 투여 전 diltiazem을 투여한 군에서는 29.52±3.39로 내독소 투여군에 비하여 낮았다 ($P<0.001$) (Figure 3).

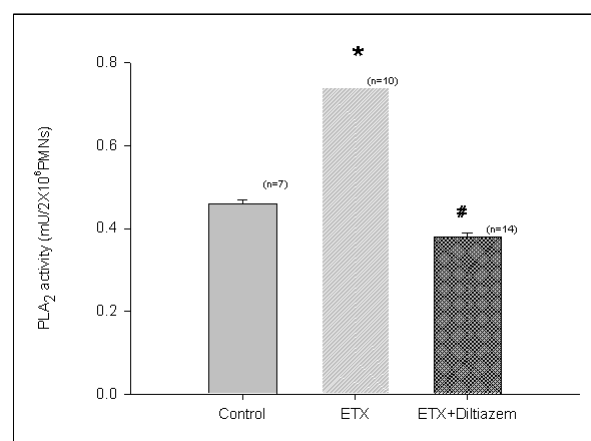


Figure 2. Comparison of PLA₂ activity in the isolated human neutrophils. Endotoxin had increased ($P<0.01$) the production of oxidants from neutrophils compared with that of non-stimulated neutrophils. In contrast, pretreatment of diltiazem had decreased ($P<0.01$) the production of oxidants from endotoxin-charged neutrophils.

Number of experiments are in the parentheses.

* $P<0.01$, Control vs ETX

$P<0.01$, ETX vs ETX+diltiazem

ETX: endotoxin-treated

ETX+diltiazem: Diltiazem was treated prior to endotoxin

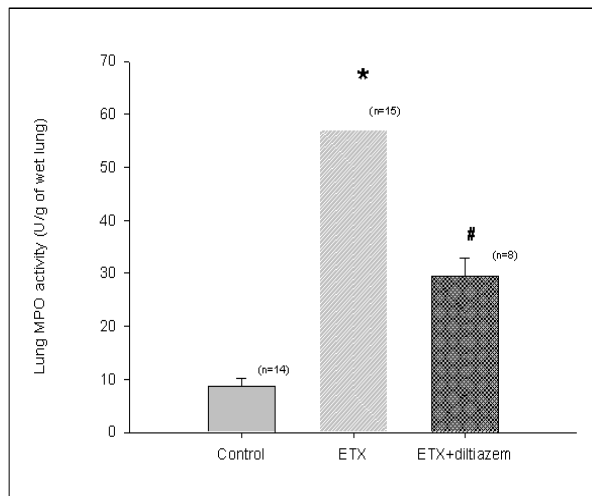


Figure 3. Changes in MPO activity in endotoxin and diltiazem treated rats. Endotoxin had increased ($P < 0.001$) the pulmonary MPO activity which was reversed ($P < 0.001$) by pretreatment of diltiazem before endotoxin insult in rats.

Number of experiments are in the parentheses.

* $P < 0.001$, Control vs ETX

$P < 0.001$, ETX vs ETX+diltiazem

ETX; endotoxin-treated

ETX+diltiazem; Diltiazem was treated prior to endotoxin

3. 폐세척액내 호중구의 산정

대조군에서의 폐세척액내 호중구의 수(millions/two lungs)는 0.06 ± 0.01 이었고 내독소 투여군에서는 33.02 ± 5.20 으로 높았으며 ($P < 0.001$) diltiazem 투여 후 내독소를 투여한 군에서는 9.61 ± 1.99 로 유의하게 낮았다 ($P < 0.001$) (Figure 4).

4. NADPH oxidase assay

분리된 호중구에 아무런 자극을 가하지 않은 경우에 있어서는 cytochrome-c의 reduction ($\text{nmol}/2 \times 10^6$ cell)이 3.88 ± 0.66 이었으나, phorbol myristate acetate (PMA)로 자극한 군에서는 60.60 ± 11.91 로 대조군에 비해 높았고 ($P < 0.001$), PMA 및 diltiazem을 동시에 시험관내에 첨가 후 반응시킨 경우에는 18.30 ± 1.88 로서 PMA만 첨가한 군에 비해 낮았다 ($P < 0.001$) (Figure 5). 이러한 결과는 diltiazem이 PMA에 의해 생성되는 산소기의 생성을 억제함을 의미한다.

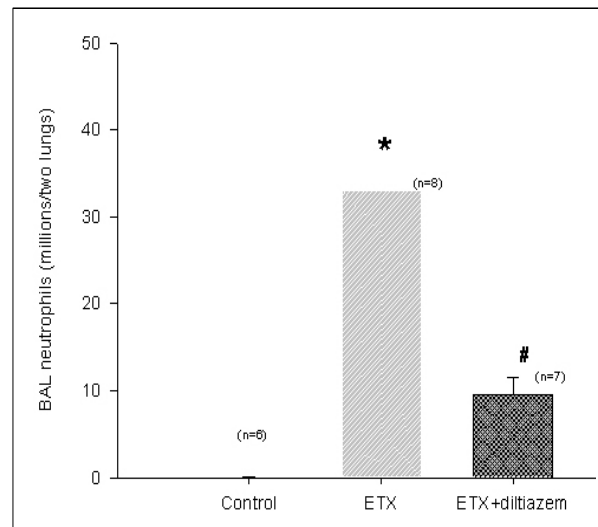


Figure 4. Comparison of the degree of neutrophilic migration into the alveolar lumen in rats. Comparing with control rats, ETX-treated rats showed increased ($P < 0.001$) migration of neutrophils into alveolar lumen denoted in the increased number of neutrophils in BAL fluid. In contrast, pretreatment of diltiazem before endotoxin charge had decreased ($P < 0.001$) the migration of neutrophils into alveolar lumen denoted in the decreased number of neutrophils in BAL fluid compared with that of endotoxin-treated rats.

Number of experiments are in the parentheses.

* $P < 0.001$, Control vs ETX

$P < 0.001$, ETX vs ETX+diltiazem

ETX; endotoxin-treated

ETX+diltiazem; Diltiazem was treated prior to endotoxin

5. 폐세척액내 단백질량의 변화

내독소 투여 후 5시간 경과 후 폐세척액내의 단백질량은 대조군의 2.72 ± 0.12 에 비해 5.68 ± 0.66 으로 유의하게 높았고 ($P < 0.01$), 내독소 투여 전 diltiazem을 투여한 군에서는 2.31 ± 0.14 로서 내독소 투여군에 비하여 낮았다 ($P < 0.001$) (Figure 6).

6. Pulmonary surfactant 함량의 변화

내독소 및 내독소 투여 전 diltiazem을 투여했을때의 pulmonary surfactant 함량($\mu\text{mol}/\text{ml}$ of BAL)의 변화는 Figure 7 과 같다. 대조군에서는 1.56 ± 0.16 이었으나 내독소 투여 군에는 3.69 ± 0.36 으로 높았고

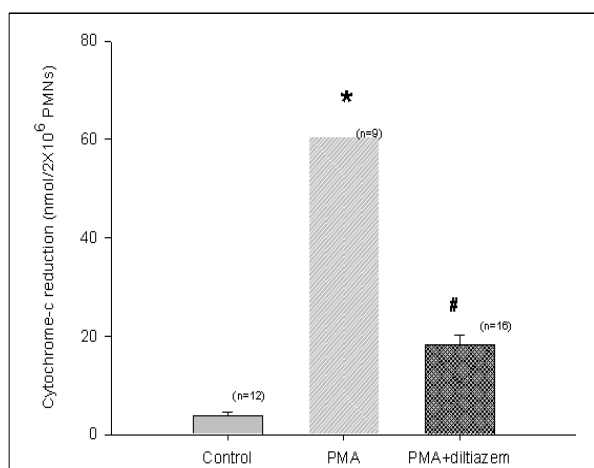


Figure 5. The effect of diltiazem on the generation of oxidants from isolated neutrophils. By stimulation of neutrophils by PMA, there was significant increased production of oxidants ($P<0.001$), which was down to significant lower level ($P<0.001$) by diltiazem.

Number of experiments are in the parentheses.

* $P<0.001$, Control vs ETX

$P<0.001$, ETX vs ETX+diltiazem

ETX; endotoxin-treated

ETX+diltiazem; Diltiazem was treated prior to endotoxin

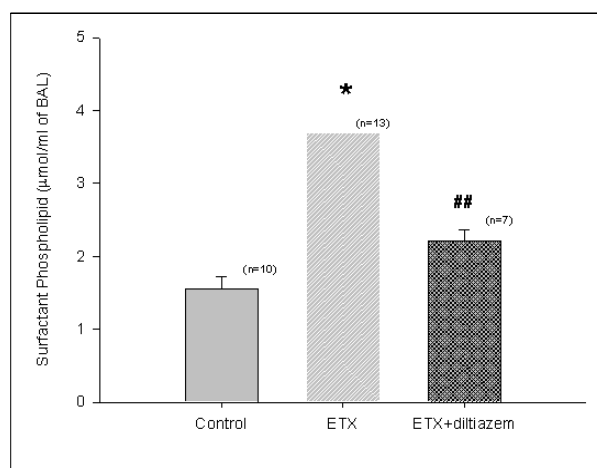


Figure 7. The changes in the amount (μmol/ two lungs) of pulmonary surfactant in BAL. Endotoxin had increased ($P<0.001$) the secretion of phospholipid compared with that of control rats. Pretreatment of diltiazem decreased the secretion of phospholipid ($P<0.01$) in endotoxin-charged rats.

Number of experiments are in the parentheses.

* $P<0.001$, Control vs ETX

$P<0.01$, ETX vs ETX+diltiazem

ETX; endotoxin-treated

ETX+diltiazem; Diltiazem was treated prior to endotoxin

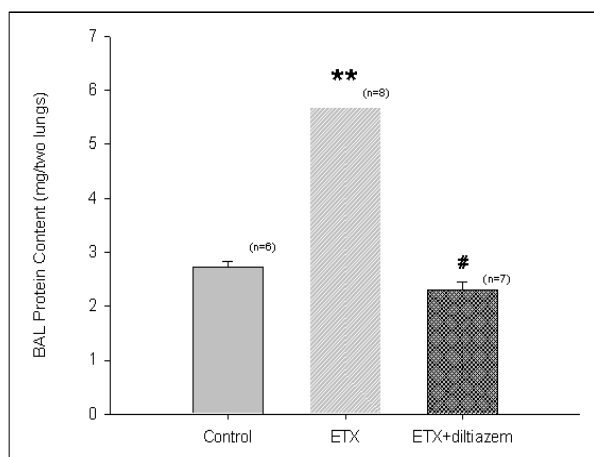


Figure 6. Effect of diltiazem on the lung leak caused by endotoxin. Endotoxin had increased ($P<0.01$) lung leak denoted by the protein content (mg/ two lungs) in BAL compared with that of control rats. Diltiazem decreased ($P<0.001$) the lung leak denoted by the decreased content of BAL protein compared with that of endotoxin-treated rats.

Number of experiments are in the parentheses.

** $P<0.01$, Control vs ETX

$P<0.001$, ETX vs ETX+diltiazem

ETX; endotoxin-treated

ETX+diltiazem; Diltiazem was treated prior to endotoxin

($P<0.001$), 내독소 투여 전 diltiazem을 투여한 군에서는 내독소 투여군에 비하여 낮았다 ($P<0.01$).

7. 폐세척액내의 세포의 구성

Figure 8 은 폐세척액내의 백혈구를 cytopsin하여 검정한 결과이다. 대조군에서는 대부분의 백혈구의 구성이 거의 단핵구로 구성되어 있으나 (Figure 8-a) 내독소투여 5시간 후에는 거의 호중구로 구성되어 있음을 보여주고 있으며 (Figure 8-b) 내독소 투여전 diltiazem을 투여한 군에서는 단핵구 및 호중구의 혼재가 나타나고 있다(Figure 8-c).

8. 형태학적인 소견

광학현미경을 이용한 병리학적 검사의 소견은 Figure 9와 같다. 대조군에 있어서는 정상적인 조직학적 소견을 보이고 있고 (Figure 9-a), 이에 비해 내독소를 투여한 군에서는 혈관주위의 부종 (periva-

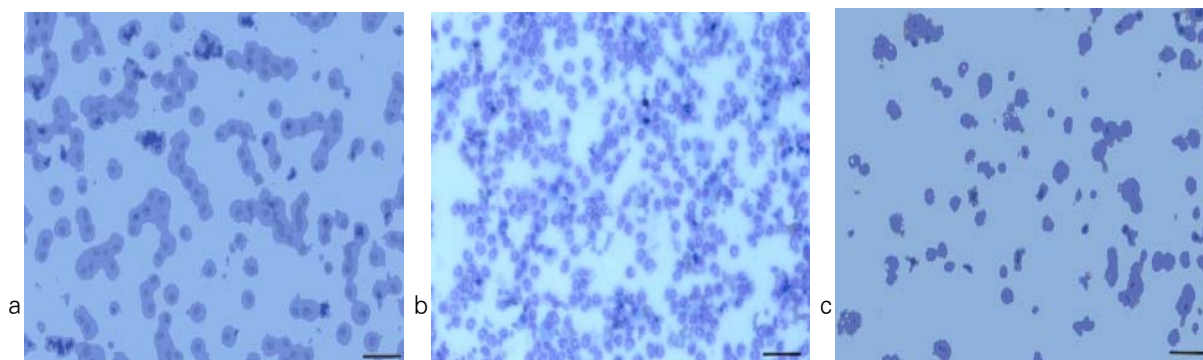


Figure 8. Photographs of BAL-cytospinned film. 5h after in saline insufflated rats the compositions of cellular components in BAL were almost monocytes (a). In contrast, the cellular components were almost neutrophils in ETX-treated rats (b). In diltiazem and ETX-treated rats, the cellular components of BAL fluid were monocytes and neutrophils and they were intermingled (c). Bar indicates 50 μ m.

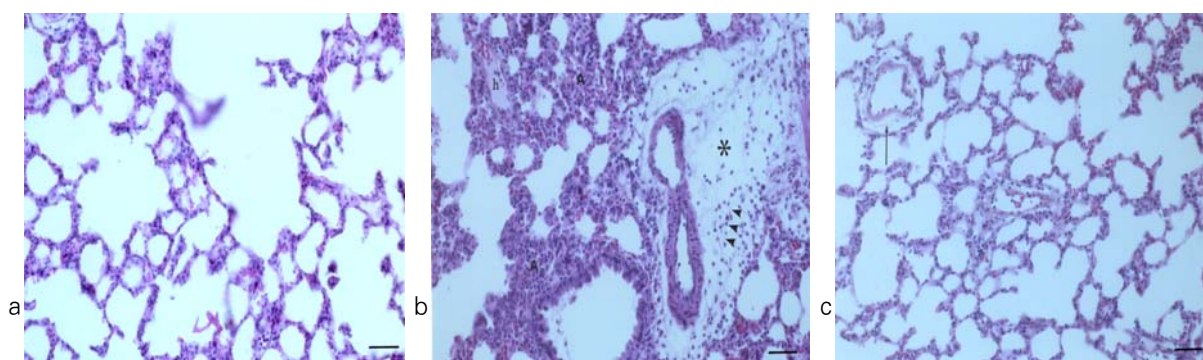


Figure 9. Histological changes in the lungs of rats given ETX and diltiazem with ETX. In control rats, alveolar septa and lumen are well preserved (a). 5h after ETX challenge, perivascular edema (asterik) and migration of inflammatory cells (arrow head) were observed. Atelectasis was found also(A, b) (b). Hyaline membrane was also found in alveolar lumen(h, 9-b). However, in rats given diltiazem and ETX, alveolar septa and lumen were relatively well preserved and pervascular edema was minimal (arrow head, c.) Bar indicates 50 μ m.

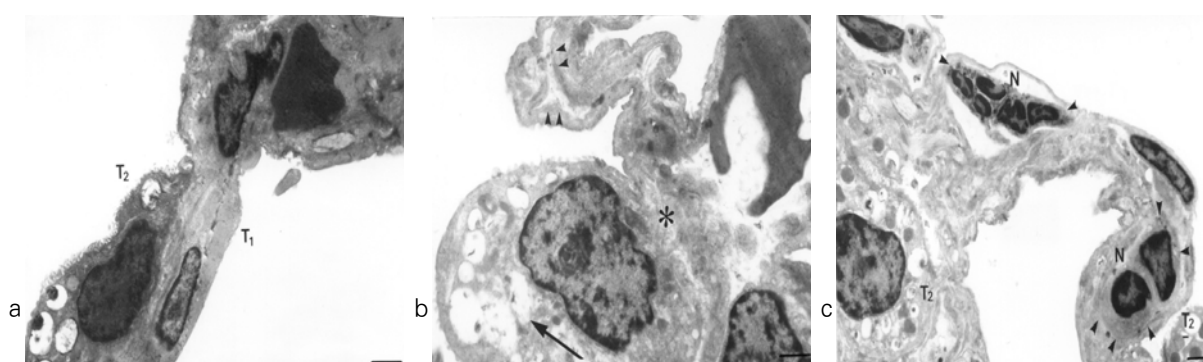


Figure 10. Ultrastructural changes of the lung in endotoxin and endotoxin with diltiazem treated rats. Well preserved alveolar type II cells and type I cell were shown (a). After ETX challenge, there were interstitial edema (asterik), thinning of basement membrane (arrow head) and endothelial edema (arrow) were noted. Particularly, hypertrophy and vacuolization of lamellar bodies were prominent in alveolar type II cell (b). Bar indicates 2 μ m. In contrast, pretreatment of diltiazem reduced interstitial edema. And lamellar structure of the alveolar type II cells were relatively well preserved also (c). Adhesion of neutrophils were noted (arrow head in ETX-treated rats). but surrounding structures were relatively intact(10-c). Bar indicates 3 μ m. T2 : alveolar type II pneumocyte

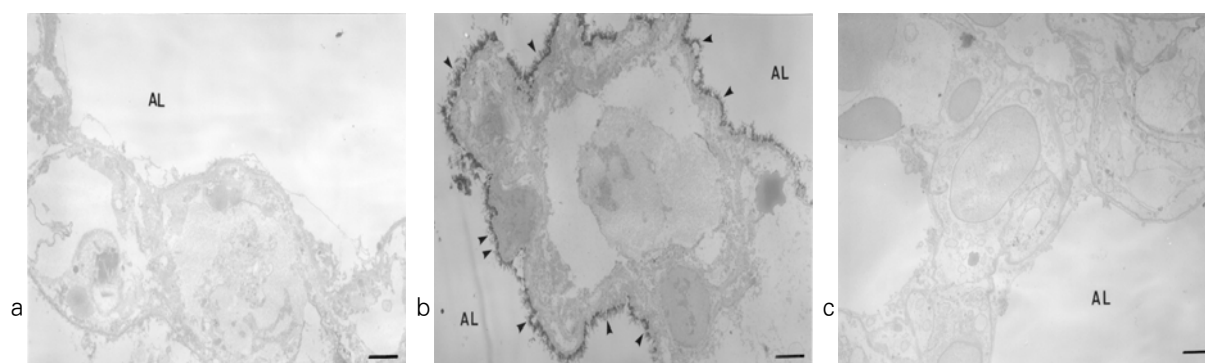


Figure 11. Detection of hydrogen peroxide with CeCl_3 cytochemical electron microscopy. In control and diltiazem with endotoxin treated rats, few cerrous perhydroxide deposits were found (a,c), however, dense deposits of cerrous perhydroxide granules were found along the alveolar lining (arrow head) of ETX-treated rats. Bar indicates $3\mu\text{m}$.

scular cuffing), 폐포강내의 호중구의 유주 및 무기폐가 관찰되었다 (Figure 9-b). 이에 비하여 diltiazem을 투여한 군에서는 내독소군에 비해 이러한 병리학적 소견이 적게 관찰되었다 (Figure 9-c).

전자현미경을 이용한 미세구조의 변화를 관찰한 결과 정상적인 조직 (Figure 10-a)에 비하여 기저막의 변화, 제 2형 폐포세포의 변형 및 세포질내 lamellar body의 팽대가 관찰되고 또한 혈관내피세포의 괴사 및 호중구의 침윤이 관찰되었다 (Figure 10-b). 이에 비하여 diltiazem 투여군에서는 제 2형 폐포세포의 변형이 적었고 혈관내피세포도 비교적 정상적으로 보존되었다 (Figure 10-c).

폐장내 산소기의 생성을 관찰한 CeCl_3 cytochemical electron microscopy의 결과는 Figure 11과 같다. 정상조직 (Figure 11-a)에 비하여 내독소 투여군에서는 cerrous perhydroxide 과립이 전반적으로 많이 관찰되었고 특히 제 1, 2형 폐포세포의 막을 따라 많이 관찰되었다 (Figure 11-b). 이에 비하여 diltiazem을 투여한 후에는 폐장내 cerrous perhydroxide의 과립이 적게 관찰됨으로 미루어 폐장내 산소기 생성이 감소함을 알 수 있었다 (Figure 11-c).

고 찰

내독소에 의한 급성 폐손상 시 폐장내 PLA_2 의 활성도는 증가해 있고 또한 호중구에서의 PLA_2 의 활성

도도 내독소에 의해 증가한다. 내독소가 어떤 원인에 의해 조직이나 호중구에서의 PLA_2 의 활성도를 증가시키는지는 명확하지가 않다. 내독소는 폐장의 대식세포를 자극하여 TNF, IL-1, IL-8같은 다양한 염증성 사이토카인을 유리하며 이 중 TNF나 IL-1은 PLA_2 의 활성도를 증가시킨다고 한다²⁹. 또한 PLA_2 에 의해 생성되는 platelet-activating factor (PAF)는 NFkB같은 transcriptional factor를 활성화시켜 PLA_2 의 생성을 촉진하거나³⁰ PAF자체가 PLA_2 를 활성화시킨다는 주장³¹도 있다.

PLA_2 의 활성화는 칼슘이온의 작용에 의존하는 type이 많으므로 본 연구결과에서 보듯이 칼슘통로 차단제에 의해 그 활성도가 감소하고 있다. PLA_2 의 활성도 자체는 칼슘이온의 영향을 받으므로 칼슘농도의 감소나 칼슘의 침전 등이 PLA_2 활성도의 감소를 가져오는 당연하나 칼슘통로 차단제가 PLA_2 활성도를 억제하는 기전은 명확하지 않다. 칼슘통로 차단제는 일반적으로 세포외액속의 칼슘이온을 세포내로 이동하는 것을 차단하므로 세포질내의 칼슘농도를 감소시킬 것으로 생각된다. PLA_2 는 최근까지도 계속 아형이 발견되고 있으며 크게는 세포질형 (cytosolic type)의 PLA_2 와 분비형 PLA_2 와 구분되며 분비형 PLA_2 는 계속적으로 그 아형이 발견되고 있다³². Nakashima 등³³은 PLA_2 의 작용에 의해 아라키돈산이 세포막에서 유리될 때 세포외액의 칼슘이온은 아라키돈산의 유리와는 관계가 없고 세포내액의 칼슘농

도 증가가 아라키돈산의 유리를 증가시킨다고 하였다. 따라서 본 연구결과에서 보이는 칼슘통로 차단제의 효과는 주로 세포질형 PLA_2 의 억제에 의한 효과가 아닌가 생각된다. 세포질형 PLA_2 는 활성화되는데 칼슘이온이 필요하므로 본 실험결과에서 보듯이 칼슘통로 차단제에 의해 그 활성도가 감소한 듯하다.

내독소에 의해 폐장내 PLA_2 가 활성화됨으로써 생성되는 lysophosphatidylcholine, 아라키돈산, PAF 같은 염증성 지질분자들은 호중구의 화학주성을 유발하며 폐장내 호중구의 침윤을 유발한다³⁴. 내독소의 이러한 효과는 내독소 자체의 작용에 의한 것 같지는 않다. 본 실험결과에 의하면 내독소 투여후 1시간 후에 폐세척을 시행하면 폐세척액내에는 주로 단핵구만 관찰되며 5시간이 경과하면 PLA_2 의 활성도의 증가와 더불어 거의 호중구만 폐세척액내에서 관찰된다. 이것은 내독소의 작용에 의해 대식세포가 활성화되어 염증성 사이토카인이 유리되고 이에 따른 PLA_2 의 활성화 및 사이토카인 자체효과에 의해 호중구의 침윤이 일어나는 것을 의미한다. PLA_2 의 활성화는 칼슘통로 차단제에 의해 억제되므로 폐장내 호중구의 침윤 및 폐포강측으로의 호중구의 이동 (migration)이 감소하여 폐세척액내의 호중구의 수가 감소한다.

PLA_2 의 활성화는 호중구에서의 산소기 생성과도 밀접한 관계가 있다³⁵. 본 연구에서 보듯이 호중구에서의 PLA_2 활성도는 내독소에 의해 증가하고 또한 칼슘통로 차단제에 의해 감소하고 있는데 동시에 칼슘통로 차단제는 호중구에서의 산소기의 생성을 억제하고 있다. 호중구에서의 산소기 생성은 PLA_2 에 의해 생성되는 아라키돈산, PAF의 NADPH oxidase의 활성화에 의하며 이때 생성된 과산화수소에 의해 PLA_2 는 다시 활성화된다³⁶. 즉 PLA_2 는 호중구에서 산소기를 생성 조절하는 일종의 반응속도조절인자 (rate limiting) 효소로 생각된다. 내독소는 본 연구결과에서 보듯이 폐장내 혈관내피세포의 손상을 가져와 폐포강내로 단백질을 유출시키는데 이때 폐장조직의 손상기전은 호중구의 단백분해효소나 산소기의 작용에 의함이 유력하다³⁷. 이에 대한 실험적 증거로 노 등³⁸은 내독소에 의한 폐장의 손상 시 폐장조직내

의 lipid peroxide의 일종인 malondialdehyde의 농도가 현저히 증가한다고 보고하고 있다. 칼슘통로 차단제인 diltiazem은 PLA_2 의 작용을 억제함으로써 폐세척액내의 단백질량을 감소시키고 있다.

PLA_2 의 작용의 억제에 의한 급성 폐손상 감소에 대한 보고³⁹들 중 많은 보고들이 PLA_2 의 억제가 산소기 생성을 감소시킴으로써 조직의 손상을 감소시킨다고 주장하고 있고 이러한 보고들은 본 실험의 결과와 일치한다.

급성 폐손상시 폐장내 surfactant대사의 변화는 아직 명확히 밝혀지지 않았다. Nakos 등⁴⁰은 ARDS환자에 있어서의 폐세척액내 surfactant의 함량은 ARDS 초기에는 증가하나 시간이 경과하면서 폐장의 손상이 심해지면 surfactant의 분비가 감소한다고 보고하고 있다. 본 연구에서는 내독소에 의해 surfactant의 양이 증가하고 있고 PLA_2 의 억제에 의해 대조군 수준으로 감소하고 있다. 이러한 현상은 내독소에 의해 유발된 산화성 스트레스에 의해 제2형 폐포세포에서의 surfactant의 분비가 증가한 것이 아닌가 추정된다. 폐장내 산화성 스트레스는 제2형 폐포세포의 특징적인 형태학적인 변화를 가져온다. 즉 제2형 폐포세포내의 lamellar body의 심한 팽대, 공포화 및 lamellar body 내의 인지질이 폐포강내로의 이동하는 것들⁴¹이다. Surfactant자체가 항산화작용이 있어서 그 분비의 증가가 유발된다는 보고⁴²도 있고 N-nitroso-N-methylurethane (NNNMU)에 의한 급성폐손상시 PLA_2 의 활동도 증가와 더불어 제 2형폐포 내의 lamellar body의 심한 팽대가 surfactant의 유리증가 및 산화성 스트레스와 관계가 있다는 보고⁴³도 있다. 이러한 보고들을 근거로 할 때 본 실험의 결과에서 보이는 폐세척액내 surfactant 함량의 증가는 호중구 침윤에 따른 산화성 스트레스에 의한 것으로 생각된다. 또한 diltiazem의 작용에 따른 PLA_2 활성도의 감소로 산화성 스트레스가 억제되어 surfactant의 분비가 정상화 된 것으로 추정된다. 본 연구에서의 형태학적인 연구결과들은 위에서 언급한 추론 내지 결론을 뒷받침하고 있다.

광학현미경적인 소견상 내독소는 폐장내 호중구의 침윤, 폐포강내 호중구의 유주 및 혈관주위 부종 등의

소견을 보이며 칼슘통로 차단제는 이러한 변화를 감소시키고 있다. 전자현미경에 의한 미세구조의 변화도 이를 뒷받침한다. 내독소에 의한 호중구의 혈관내 피세포 유착, 혈관내피세포의 괴사 및 간질의 부종이 관찰되며 diltiazem은 이러한 소견을 감소시키고 있다. 형태학적인 산화성 스트레스의 증거는 전자현미경을 이용한 세포화학적검사 (cytochemistry)에서도 잘 나타나고 있다. 내독소는 폐장내의 과산화수소의 생성을 증가시키고 특히 제1, 2형 폐포세포의 막에 밀집된 형태를 보인다.

Lee 등¹⁰⁻¹²은 반복해서 PLA₂에 의한 호중구성 산화성 스트레스가 이러한 변화의 원인이라고 주장하고 있다. 즉 다양한 형태의 ARDS 실험동물모델에서 PLA₂의 활성화가 호중구성 산화성 스트레스를 유발하며 이때 과산화수소의 생성을 전자현미경을 이용한 세포화학적 검사법으로 증명할 수 있다고 주장한 바 있다. 또한 호중구막의 NADPH oxidase의 작용에 의해 생성되는 산소기의 생성을 형태학적으로 규명하였다. 폐장내의 과산화수소의 생성도 칼슘통로 차단제에 의하여 현저히 감소하고 이어서 diltiazem이 폐장의 산화성 스트레스 또한 감소시킴을 알 수 있다. 이러한 실험적 증거들은 PLA₂의 작용억제가 폐장내 산화성 스트레스, 특히 호중구의 침윤에 따른 산화성 스트레스의 감소를 통해 조직의 손상을 감소시킴을 시사한다.

현재까지의 PLA₂와 산화성 스트레스에 관한 문헌들^{44,45}은 PLA₂의 억제에 따른 ARDS의 치료효과에 대해 긍정적으로 보는 측면이 많으나 실질적으로는 임상적 적용의 예가 거의 없고, 새로운 약제도 개발된 것이 거의 없다. 본 연구는 그러한 점에서 기존의 약물 중 PLA₂를 억제하는 효과가 있는 것을 선택하여 동물실험을 통해 그 효과를 알아보았으며, 결과적으로 PLA₂의 억제를 통해 산화성 스트레스감소에 따른 긍정적인 결과를 얻었다고 볼 수 있으나 ARDS의 병인론이 단순히 호중구성 산화성 스트레스에 의한 것만은 아니므로 다른 각도에서의 연구도 차후 필요할 것으로 사료된다. 또한 본 실험은 급성폐손상 발현 전에 diltiazem을 전처치한 결과이므로 ARDS 발병 후

의 효과에 대해서는 추가 연구가 필요할 것으로 사료된다.

요 약

연구배경 :

급성호흡곤란증후군의 병인론 중 산화성 스트레스는 폐 모세혈관손상의 중요한 기전의 일부이다. 본 연구에서는 호중구에 의한 유리 산소기의 형성이 PLA₂의 활성화와 관계가 있음을 근거로 하여 calcium channel blocker인 diltiazem이 내독소에 의한 급성 폐손상에 미치는 영향을 알아보고자 하였다.

방 법 :

체중 300 gm 내외의 수컷 Sprague-Dawley 흰쥐에서 내독소를 이용하여 급성 폐손상을 유도하고 동시에 내독소 투여 60분 전에 diltiazem (3 mg/kg)을 복강 내로 투여하였다. 급성 폐손상이 유도된 흰쥐에서 폐장의 PLA₂, 사람에게서 분리된 호중구에서의 PLA₂, 폐장의 MPO의 활성화도, 폐세척액내의 호중구의 수, surfactant, 단백함량, 호중구에서의 유리 산소기의 생성 등을 측정하였다. 또한 광학 현미경 및 전자현미경을 이용하여 형태학적인 변화를 관찰하였고, 동시에 전자현미경 세포화학법을 이용하여 폐장내의 유리 산소기의 생성도 검사 하였다.

결 과 :

내독소 투여 후 5 시간 후에는 급성 폐손상이 유발되고 폐장 및 호중구의 PLA₂, MPO, 폐세척액내의 호중구수, 단백함량 및 surfactant의 함량이 높게 측정되었다. 형태학적으로는 내독소에 의한 급성 폐손상이 확인되었고 전자현미경을 이용한 세포화학적 검사에서는 폐장 내 유리 산소기의 생성이 증가되었음을 확인하였다. Diltiazem은 이러한 모든 변화를 감소시키고, 호중구에서의 산소기의 생성도 감소시켜 내독소에 의한 급성 폐손상을 감소 시켰다.

결 론 :

Diltiazem을 이용한 PLA₂의 억제는 내독소에 의한 급성 폐손상에서 호중구에 의한 산화성 스트레스를 경감함으로써 그 손상을 줄일 것으로 사료된다.

참 고 문 헌

- Ashbaugh DG, Bigelow DB, Petty PL, Levine BE. Acute respiratory distress in adults. *Lancet* 1967; 2:319-23.
- Connelly KG, Repine JE. Markers for predicting the development of acute respiratory distress syndrome. *Ann Rev Med* 1997;48:429-45.
- Martensson J, Jain A, Frayer W, Meister A. Glutathione metabolism in the lung : inhibition of its synthesis leads to lamellar body and mitochondrial defects. *Proc Natl Acad Sci* 1989; 86:5296-300.
- Matthay MA. Conference summary : Acute lung injury. *Chest* 1999;116:119S-26S.
- Fujishima S, Aikawa N. Neutrophil-mediated tissue injury and its modulation. *Int Care Med* 1995;21: 227-85.
- Pittet JF, Mackersie RC, Martin TR, Matthay MA. Biological markers of acute lung injury : prognostic and pathogenetic significance. *Am J Respir Crit Care Med* 1997;155:1187-205.
- Pruzanski W, Vadas P. Phospholipase A2-a mediator between proximal and distal effectors of inflammation. *Immunol Today* 1991;12:143-46.
- Koh T, Hybertson BM, Jepson EK, Cho OJ, Repine JE. Cytokine induced neutrophil chemoattractant is necessary for interleukin-1 induced lung leak in rats. *J Appl Physiol* 1995 ;79:472-78.
- Hybertson BM, Jepson DK, Allard JD, Cho OJ, Lee YM, Huddleston JR, Weinman JP, Oliva AM, Repine JE. Transforming growth factor β contributes to lung leak in rats given interleukin-1 intracheally. *Exp Lung Res* 2003;29:361-73.
- Lee YM, Hypertson BM, Terada LS, Repine AJ, Cho HG, Repine JE. Mepacrine decreases lung leak in rats given interleukin-1 intratracheally. *Am J Respir Crit Care Med* 1997;155: 1624-28.
- Lee YM, Hybertson BM, Cho HG, Terda LS, Repine AJ, Repine JE. Platelet-activating factor contributes to acute lung leak in rats given interleukin-1 intratracheally. *Am J Physiol (Lung Cell Mol Physiol)* 2000;279:L75-L80.
- Lee YM, Park Y. PAF contributes to intestinal ischemia reperfusion induced acute lung injury through neutrophilic oxidative stress. *Korean J Physiol Pharmacol* 1999;3:405-14.
- Canham EM, Shoemaker SA, Tate RM, Harada RM, McMurtry IF, Repine JE. Mepacrine but not methylprednisolone decreases acute edematous lung injury after injection of phorbol myristate acetate in rabbits. *Am Rev Respir Dis* 1983;127:594-98.
- Crystal RG, West JB, Weibel ER, Barnes PJ. The lung. Lippincott Raven, New York, Philadelphia Vol 1, Chapter 4 ; glucocorticoid receptors. 1997;p 45.
- Viejo A, Goodyear-Bruch C, Pierce JD. Oxidative stress in critically ill patients. *Am J Crit Care* 2002;11:543-51.
- Partrick DA, Moore EE, Silliman CC, Barnett CC, Kuypers FA. Secretory PLA2 activity correlates with postinjury multiple organ failure. *Crit Care Med* 2001;29:42-6.
- Nagase T, Uozumi N, Ishii S, Kume K, Izumi T, Ouchi Y, Shimizu T. Acute lung injury by sepsis and acid aspiration : a key role for cytosolic phospholipase A2. *Nature Immunol* 2000;1:42-6.
- Vernon LP, Bell JD. Membrane structure, toxins and phospholipase A2 activity. *Pharmac Ther* 1992;54: 269-95.
- Kwon YS. Changes in phospholipase A2 activity in the pulmonary oxidative stress of the platelet-activating factor-induced acute lung injury. Doctoral Thesis, Daegu catholic University, 2002.
- Katsumata M, Gupta C, Goldman AS. Rapid assay for activity of phospholipase A2 using radioactive substrate. *Anal Biochem* 1986;154:676-81.
- Haslett C, Guthrie LA, Kopaniak MM, Johnston JrBB, Henson PM. Modulation of multiple neutrophil functions by preparative methods or trace concentration of bacterial lipopolysaccharides. *Am J Pathol* 1985;119:101-10.
- Goldblum SE, Wu KE, Jay M. Lung myeloperoxidase as a measurement of leukostasis in rabbits. *J Appl Physiol* 1985;59:1978-85.
- Botha AJ, Moore FA, Moore EE, Fontes B, Banerjee A, Peterson VM. Post injury neutrophil priming and activation state : therapeutic challenges. *Shock* 1995; 3:537-66.
- Brown RE, Jarvis KL, Hyland KJ. Protein measurement using bicinchoninic acid : elimination of interfering substance. *Anal Biochem* 1989;180:136-39.
- Bligh EG, Dyer WJ. A rapid method of lipid extraction and purification. *Can J Biochem Physiol* 1959;37:911-17.
- Hess HH, Derr JE. Assay of inorganic and organic phosphorus in the 0.1-5 nanomolar range. *Anal Biochem* 1975;63:607-13.
- Corbet A, Creegan J, Frink J, Rudolph AJ. Distension produced phospholipid secretion in postmortem in situ lungs of normal rabbits. *Am Rev Respir Dis* 1983;128:695-701.
- Hobson J, Wright J, Chung A. Histochemical evidence for generation of active oxygen species on the apical surface of cigarette smoke exposed tracheal explants.

- Am J Pathol 1991;139:573-80.
29. Pruzanski W, Vadas P, Browning J. Secretory non-pancreatic group II phospholipase A2 : role in physiologic and inflammatory process. *J Lipid Mediat* 1993;8:161-67.
30. Lee YM, Hybertson BM, Cho HG, Repine JE. Platelet-activating factor induces lung inflammation and leak in rats: Hydrogen peroxide production along neutrophil-lung endothelial cell interfaces. *J Lab Clin Med* 2002;140:312-19.
31. Sun X, Caplan MS, Hsueh W. Tumor necrosis factor and endotoxin synergistically activate intestinal phospholipase A2 in mice. Role of endogenous platelet activating factor and effect of exogenous platelet activating factor. *Gut* 1994;35:215-19.
32. Kramer RM, Sharp JD. Structure, function and regulation of Ca²⁺-Sensitive cytosolic phospholipase A2 (PLA2). *FEBS Letters* 1997;410:49-53.
33. Nakashima S, Suganuma A, Sato M, Tohmatsu T, Nozawa Y. Mechanism of arachidonic acid liberation in platelet-activating factor stimulated human polymorphonuclear neutrophils. *J Immunol* 1989;143:1295-1302.
34. Bomalaski JS, Baker DG, Brophy L, Resurrecion NV, Spilberg I, Muniain M, Clark MA. A phospholipase A2 activating protein (PLAP) stimulates human neutrophil aggregation and release of lysosomal enzymes, superoxide, and eicosanoids. *J Immunol* 1989;142:3957-62.
35. Koike K, Moore EE, Moore FA, Kim FJW, Carl VS, Banerjee A. Gut Phospholipase A2 mediates neutrophil priming and lung injury after mesenteric ischemia-reperfusion. *Am J Physiol* 1995;268:G397-G403.
36. Dana R, Leto TL, Levy R. Essential requirement of cytosolic phospholipase A2 for activation of the phagocyte NADPH oxidase. *J Biol Chem* 1998;273:441-5.
37. Delclaux C, Rzaiguia-Delclaux S, Delacourt C, Brun-Buisson C, Lafuma C, Harf A. Alveolar neutrophils in endotoxin-induced and bacteria-induced acute lung injury in rat. *Am J Physiol* 1997;273:L104-L112.
38. Roh WS, Koo BU, Lee YM. Inhibition of phospholipase A2 ameliorates the acute lung injury induced by E coli endotoxin via reduced production of oxygen free radicals in the lung. *Korean J Anesthesiol* 2001; 41:86-97.
39. Tsukahara Y, Morisaki T, Horita Y, Torisu M, Tanaka M. Phospholipase A2 mediates nitric oxide production by alveolar macrophages and acute lung injury in pancreatitis. *Ann Surg* 1999;229:385-92.
40. Nakos G, Kitsioulis EI, Tsangaris I, Lekka ME. Bronchoalveolar lavage fluid characteristic of early intermediate and late phase of ARDS. Alterations in leukocytes, proteins, PAF and surfactant components. *Intensive Care Med* 1998;24:296-303.
41. Martensson J, Jain A, Stole E, Frayer W, Auld PAM, Meister A. Inhibition of glutathione synthesis in the newborn rabbit : A model for endogenously produced oxidative stress. *Proc Natl Acad Sci* 1991;88:9360-64.
42. McIntosh JC, Swyers AH, Fisher JH, Wright JR. Surfactant proteins A and D increase in response to intratracheal lipopolysaccharide. *Am Respir Cell Mol Biol* 1996;15:509-19.
43. Lee YM, Park Y, Koh Y. Effects of high dose of dexamethasone on PLA2, GGT activity and lung morphology in NNNMU-induced ARDS rats. *Tuberculosis Respir Dis* 1996; 43:925-35.
44. Ortolani O, Conti A, De Gaudio AR, Masoni M, Novelli G. Protective effects of N-acetylcysteine and rutin on the lipid peroxidation on the lung epithelium during the adult respiratory distress syndrome. *Shock* 2000;13:14-8.
45. Koike K, Yamamoto Y, Hori Y, Ono T. Group II phospholipase A2 mediates lung injury in intestinal ischemia-reperfusion. *Ann Surg* 2000;232:90-7.