DOI: 10.4046/trd.2010.69.3.196
ISSN: 1738-3536(Print)/2005-6184(Online)
Tuberc Respir Dis 2010;69:196-200
Copyright©2010. The Korean Academy of Tuberculosis and Respiratory Diseases. All rights reserved.

Case Report

장결핵으로 인한 성인 장중첩증 1예

가톨릭대학교 의과대학 [1]내과학교실, [2]외과학교실
강혜선[1], 강지영[1], 강현희[1], 김현진[1], 임근준[1], 김승경[1], 이상학[1], 문화식[1], 박종경[2]

A Case of Adult Intussusception Induced by Intestinal Tuberculosis

Hye Sun Kang, M.D.[1], Ji Young Kang, M.D.[1], Hyeon Hui Kang, M.D.[1], Hyun Jin Kim, M.D.[1], Keun Joon Lim, M.D.[1], Seung Kyoung Kim, M.D.[1], Sang Haak Lee, M.D.[1], Hwa Sik Moon, M.D.[1], Jong Kyung Park, M.D.[2]
Departments of [1]Internal Medicine, [2]Surgery, The Catholic University of Korea College of Medicine, Seoul, Korea

Intussusception primarily occurs in children and is uncommon in adults. Moreover, intussusception caused by intestinal tuberculosis is very rare. We report a case of intussusception induced by intestinal tuberculosis. A 53-year-old man presented to our hospital with complaints of cough and sputum for 2 weeks. We started anti-tuberculosis medication as the patient's sputum acid-fast staining was positive. After 4 days of treatment, the patient developed abdominal cramping pain. Imaging studies showed ileo-ileal type intussusception. The patient underwent segmental resection of the small bowel and intestinal tuberculosis was confirmed on histological examination. He recovered after surgery and was discharged on anti-tuberculosis medication.

Key Words: Intussusception; Adult; Tuberculosis, Gastrointestinal

서 론

장중첩증은 상부 장이 하부 장으로 망원경같이 말려 들어가는 질환으로 소아에서는 비교적 흔한 질환이나 성인에서의 발생은 전체 장중첩증의 5%만을 차지할 정도로 흔하지 않다. 소아에서는 대부분 특발성으로 발생하지만 성인에서는 90% 정도에서 2차적인 원인에 의해 발생하는 것으로 알려져 있다. 원인 질환으로는 악성 종양, 폴립, 멕켈곁주머니(Meckel's diverticulum), 협착, 양성 종양 등이 알려져 있으며 장결핵에 의한 경우는 매우 드물다[1,2]. 저자 등은 활동성 폐결핵으로 항결핵제 치료중인 성인 환자에서 장결핵에 의한 장중첩증이 발생한 증례를 경험하였기에 이를 문헌 고찰과 함께 보고하는 바이다.

Address for correspondence: **Sang Haak Lee, M.D.**
Department of Internal Medicine, St. Paul's Hospital, The Catholic University of Korea College of Medicine, 620-56, Jeonnong 1-dong, Dongdaemoon-gu, Seoul 130-709, Korea
Phone: 82-2-958-2445, Fax: 82-2-968-7250
E-mail: mdlee@catholic.ac.kr
Received: Feb. 28, 2010
Accepted: Apr. 5, 2010

증 례

환 자: 53세, 남자
주 소: 기침, 가래
현병력: 평소 특이 병력 없이 지내던 자로, 2주 전 시작된 기침, 가래로 본원 외래 내원하여 시행한 흉부 X-ray 검사에서 활동성 폐결핵이 의심되는 소견 보여 입원하였다.
과거력 및 가족력: 10갑년의 흡연자
이학적 소견: 내원 시 활력 징후는 혈압 110/70 mm Hg, 체온 37.9°C, 맥박수 80회/분, 호흡수 22회/분으로 미열 소견 보였고 청진 시 오른쪽 상부 폐하에서는 수포음이 들렸으며 오른쪽 하부 폐하에서는 호흡음이 감소되었다. 결막의 빈혈이나 공막의 황달 소견은 관찰되지 않았고 만져지는 림프절은 없었다. 복부는 평탄하고 유연하였으며 만져지는 종물은 없었고 특별한 장음 항진이나 압통 소견은 없었다.
검사실 소견: 말초 혈액 검사에서 백혈구 5,600/mm^3, C-반응성 단백질 4.71 mg/dL, 적혈구 침강 속도 18 mm/hr로 상승되어 있었다. 혈액 화학 검사에서 총단백 6.2 g/dL, 알부민 3.2 g/dL, 요소질소 25.4 mg/dL, 크레아티닌

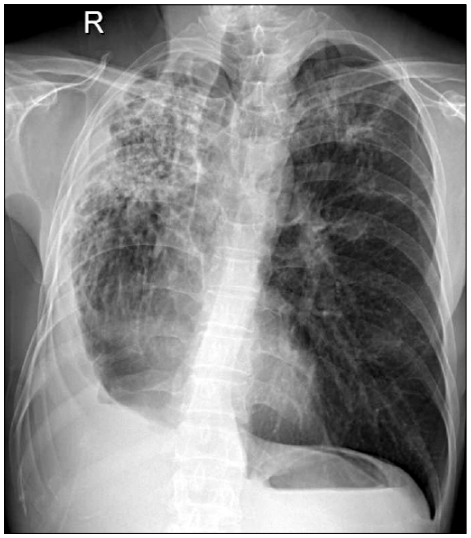

Figure 1. Chest X-ray shows multiple nodules and fibrotic scars in the left and right upper lungs with fluid collection in the right hemithorax.

Figure 2. Abdomen plain X-ray shows multiple air-fluid levels in the dilated loops suggesting small bowel obstruction.

0.8 mg/dL, 알라닌아미노 전이효소 43 IU/L, 아스파르테이트아미노 전이효소 37 IU/L이었다.

방사선 소견: 단순 흉부 방사선에서 우측 및 좌측 폐 상부에서 작은 결절들과 섬유성 반흔 소견이 관찰되었으며, 우측의 흉수 소견도 같이 관찰되었다(Figure 1).

치료 및 경과: 내원 3일째 객담 항산균 도말 검사에서 양성 소견을 보여 항결핵제를 투여하기 시작하였다. 투약

Figure 3. Computed tomography scan of the abdomen shows invagination of ileum to ileum with multiple fluid-filled and dilated loops of the small bowel. Collapse of the terminal ileum and colon is also shown.

Figure 4. A small intestine shows the ilio-ileal intussusception (29 cm in length) with thickened wall and hemorrhagic necrotic areas.

4일째 환자는 우하복부의 통증을 호소하였고 복부 진찰에서 우하복부의 압통 및 반동압통을 보였다. 복부 단순 방사선에서는 소장 가스의 확장이 동반된 반월상 공기 음영이 계단모양으로 관찰되어 기계적 장폐쇄가 의심되었다(Figure 2). 복부 조영증강 전산화단층촬영에서는 회장 대회장 함입 소견과 더불어 액체 저류를 동반한 소장의 확장 소견이 관찰되었다(Figure 3). 이상의 검사 결과로 장중첩증으로 진단하고 응급 개복술을 시행하였다. 수술 시 회맹 판막의 10 cm 상부에서 29 cm 길이의 회장-회장 장중첩증 소견 보여 장분절 절제술 시행하였으며 수술 후 얻어진 육안 조직에서는 장전벽에 걸친 출혈성 응고 괴사 및 궤양 소견이 관찰되었다(Figure 4). 병리학적으로는 국소적인 육아종성 염증이 관찰되어 장결핵에 합당한 소견 보

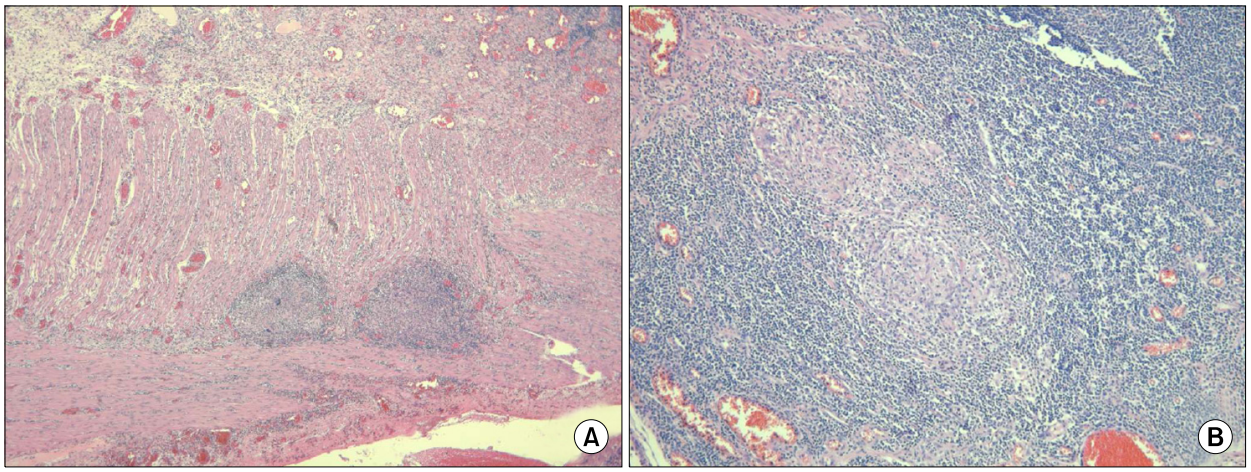

Figure 5. (A) Two granulomas are located in the muscularis propria and the subserosal area (H&E stain, ×100). (B) Focal granulomatous inflammation is shown (H&E stain, ×400).

였다(Figure 5).

환자는 수술 후 5일째부터 항결핵제를 다시 복용하였고 이후 증상 호전되어 퇴원하였다.

고 찰

성인에서 장중첩증이 발생하는 정확한 기전은 아직 알려져 있지 않으나 장벽 내 병변이나 자극 물질 등이 정상적인 연동운동을 방해하여 병변이 있는 장부위가 원위부로 함입(invagination)이 시작된다고 알려져 있다[3]. 특히 소장 장중첩증의 약 30%와 대장 장중첩증의 66%가 악성 종양으로 인한 것으로 되어 있어 성인에서 장중첩증이 발견된 경우에는 악성 종양의 가능성을 항상 생각해야 한다[4]. 장결핵에 의한 장중첩증은 매우 드물어 상대적으로 결핵이 흔한 국내에서도 장결핵에 의한 장중첩증 발생 예는 보고가 많지 않다[5-8].

성인 장중첩증이 발생하는 부위는 크게 1) 소장-소장(entero-enteric), 2) 대장-대장(colo-colic), 3) 회장-대장(ileo-colic)으로 나눌 수 있으며 소장-소장형과 회장-대장형 장중첩증의 빈도수가 높은 것으로 되어 있다[4]. 본 환자에서의 경우도 흔한 형태인 소장-소장형 장중첩증이었다. 임상 양상은 한 연구 결과에 따르면 46%의 환자에서 3일 미만의 급성 증세를 나타내고 나머지는 7～90일간의 아급성에서 만성 경과를 나타낸다. 쥐어짜는 듯한 복통, 혈성 설사, 압통과 같이 소아에서의 전형적인 증상으로 발현하는 경우는 드물다. 복부 증상으로는 복통이 가장 흔하며 장폐색의 위치와 정도에 따라 오심, 구토, 혈변 등 다양한 증세가 나타날 수 있다[9].

성인 장중첩증의 진단 검사는 전산화 단층촬영이 가장 민감도가 높은 검사법이며 진단적 정확도는 58～100% 정도로 보고되고 있다. 본 증례에서도 복부 전산화 단층촬영을 통해 진단을 내릴 수 있었는데, 불균일한 과녁 모양 또는 소시지 모양의 종괴가 장중첩을 시사하는 특징적인 소견이다. 전산화 단층 촬영은 그 이외에도 장중첩증의 위치, 종괴의 성질, 주위 조직과의 관계, 악성 의심시 병기 결정에 도움이 되며 선두부(leading point)의 유무 판별에도 도움이 된다[1]. 촉지 되는 종괴가 있는 경우에는 초음파 검사로도 진단할 수 있으나 비만한 경우, 그리고 장내에 가스가 많은 경우에는 진단에 어려움이 있을 수 있다[4]. 단순 복부 촬영은 일반적으로 가장 먼저 시행하게 되는 검사인데 본 증례에서와 같이 장폐쇄를 시사하는 소견을 보여주는 경우가 많고 또한 폐쇄 부위에 대한 정보를 얻을 수 있다.

성인 장중첩증의 치료는 소아에서 바륨이나 공기로 정복술을 시행하는 것과 달리 수술적 치료가 대부분 요구된다. 특히 60세 이상의 환자에서 회장-대장형, 대장-대장형의 장중첩증이 의심될 경우 악성 종양의 가능성을 생각하여 암 수술에서 하듯이 표준 장절제술 및 정상적인 조직끼리의 문합이 필요하다[7,8]. 중첩된 장의 정복술이 위험한 이유는 암종의 장내 파종 또는 혈관 내 전이 그리고 장파열의 가능성, 세균이나 암세포의 복강 내 파종 가능성 등을 들 수 있으며, 특히 장벽의 염증 또는 허혈성 변화가 의심되는 경우에 정복술은 시도되어서는 안 된다. 본 환자에서도 복막 자극 증세가 있고 환자의 나이가 50대임을 고

려하여 장괴사 또는 악성 종양의 가능성을 고려하여 수술을 시행하였다.

하지만, 수술전 검사에서 양성 병변에 의한 장중첩증이 확실할 때는 정복술 및 제한된 장절제술 만으로도 장중첩증의 재발이 적어 불필요한 장절제를 줄일 수 있다. 요즘은 개복수술 외에 복강경을 시행하여 양성과 악성 병변을 감별 후 정복술 시행 또는 장절제술을 시행하는 치료도 소개되고 있다[10]. 또한, 회장-대장(ileo-colic)형, 대장-대장(colo-colic)형의 장중첩증의 대부분 선두부는 대장내시경으로 발견될 수 있기 때문에 대장내시경을 통한 조직검사로 원인을 확인하여 불필요한 장절제술을 줄일 수 있다는 보고가 있다[3]. 본 환자에서는 폐결핵을 진단받고 치료하던 중 급성 복통과 복막 자극 증세가 나타나 장괴사가 의심되어 바로 개복수술을 시행하였기 때문에 대장내시경이나 복강경을 시행하지는 못했다.

활동성 장결핵의 진단은, 첫째, 조직 검사에서 건락성 육아종이나 항산균이 발견된 경우, 둘째, 조직 배양에서 결핵균이 증명된 경우, 셋째, 장 이외의 다른 부위에 활동성 결핵 병변이 존재하고 임상 및 내시경 소견에서 장결핵이 의심되며 항결핵 요법에 반응이 있는 경우, 넷째, 다른 부위에 증명된 결핵은 없지만 임상 및 내시경 소견에서 장결핵이 의심되고 경험적 항결핵제의 투여로 치유되어 재발이 없는 경우 중 한 가지 이상을 만족하여야 한다[11]. 본 환자에서 수술로 절제한 장조직은 항산균 염색검사에서는 음성 소견이었으나 점막층에서부터 점막하 및 근육판층까지 육아종 소견 관찰되었고 폐결핵으로 이미 진단된 상태임을 고려하여 장결핵으로 진단할 수 있었다.

장결핵의 합병증으로는 장폐쇄가 전체의 12～60%를 차지할 정도로 가장 흔하며 장천공, 복막염, 누공 형성, 장출혈 등이 생길 수 있다[12,13]. 장결핵의 치료는 폐결핵의 치료와 마찬가지로 항결핵제 경구 투여가 필요하며, 합병증으로 비후성 병변이 생겨 종양과 감별이 되지 않거나 장천공, 장폐쇄 등의 합병증이 발생하는 경우에는 본 증례와 같이 수술적 치료가 필요하다[14].

감사의 글

I would like to thank a number of people who have encouraged me to write this, including the following: Professor, Hwa Sik Moon, M.D., Assistant Professor, Sang Haak Lee, M.D., Fellow, Ji Young Kang, M.D., Kook Jin Lee, M.D., Hye Yeon Lee, M.D. - all from Department of Internal Medicine, St. Paul`s hospital, Catholic University of Korea. Also, my colleague - Su Jin Choi, M.D., Eun Hye Ji, M.D., Ka Young Kim. M.D. It would not have been possible without their help. Not least, perhaps, I should thank my long lasting friend - Joon Young Seok, my family - Mom, Dad, and my younger brother - for their patience and forbearance whilst I have spent many hours working on it. Finally, I always wish my patients will be up and around soon.

참 고 문 헌

1. Marinis A, Yiallourou A, Samanides L, Dafnios N, Anastasopoulos G, Vassiliou I, et al. Intussusception of the bowel in adults: a review. World J Gastroenterol 2009;15:407-11.
2. Pollack CV Jr, Pender ES. Unusual cases of intussusception. J Emerg Med 1991;9:347-55.
3. Nakamura S, Yanagihara K, Izumikawa K, Seki M, Kakeya H, Yamamoto Y, et al. Severe pulmonary tuberculosis complicating Ileocecal intussusception due to intestinal tuberculosis: a case report. Ann Clin Microbiol Antimicrob 2008;7:16.
4. Wang N, Cui XY, Liu Y, Long J, Xu YH, Guo RX, et al. Adult intussusception: a retrospective review of 41 cases. World J Gastroenterol 2009;15:3303-8.
5. Hong ES, Kwon KS, Jeong S, Kim SH, Cho HG, Kim PS, et al. A case of intussusception induced by intestinal tuberculosis. Korean J Gastrointest Endosc 1998;18:99-104.
6. Kim AR, Kim SN, Lee YH, Oh CK. A case of intestinal tuberculosis associated with intussusception. New Med J 1990;33:83-6.
7. Yang WJ, Yoon DS, Lee JJ, Park CJ, Kim DH. Clinical review of the intussusception in adults. J Korean Surg Soc 1998;55:388-93.
8. Park SH, Moon HY. Adult intussusception in Korea. J Korean Surg Soc 1992;43:829-37.
9. Chang CC, Chen YY, Chen YF, Lin CN, Yen HH, Lou HY. Adult intussusception in Asians: clinical presentations, diagnosis, and treatment. J Gastroenterol Hepatol 2007;22:1767-71.
10. McKay R. Ileocecal intussusception in an adult: the laparoscopic approach. JSLS 2006;10:250-3.
11. Lee YJ, Yang SK, Myung SJ, Byeon JS, Park IG, Kim JS, et al. The usefulness of colonoscopic biopsy in the diagnosis of intestinal tuberculosis and pattern of con-

comitant extra-intestinal tuberculosis. Korean J Gastroenterol 2004;44:153-9.
12. Ha HK, Ko GY, Yu ES, Yoon K, Hong WS, Kim HR, et al. Intestinal tuberculosis with abdominal complications: radiologic and pathologic features. Abdom Imaging 1999;24:32-8.
13. Pettengell KE, Larsen C, Garb M, Mayet FG, Simjee AE, Pirie D. Gastrointestinal tuberculosis in patients with pulmonary tuberculosis. Q J Med 1990;74:303-8.
14. Sharma MP, Bhatia V. Abdominal tuberculosis. Indian J Med Res 2004;120:305-15.