

체외수정 시술 후 프로게스테론 근육주사와 연관된 급성 호산구성 폐렴 1예

가천의과학대학교 내과학교실

박성근, 최병호, 전수연, 김유진, 경선영, 이상표, 정성환, 박정웅

A Case of Acute Eosinophilic Pneumonia Associated with Intramuscular Administration of Progesterone Following *In Vitro* Fertilization

Sung Keun Park, M.D., Byoung Ho Choi, M.D., Su Yeon Chon, M.D., Yu Jin Kim, M.D., Sun Young Kyung, M.D., Sang Pyo Lee, M.D., Sung Hwan Jeong, M.D., Jeong-Woong Park, M.D.

Department of Internal Medicine, Gachon University of Medicine and Science, Incheon, Korea

Acute eosinophilic pneumonia (AEP) is characterized by idiopathic acute febrile illness, diffuse pulmonary infiltration, severe hypoxemia, and pulmonary eosinophilia. We report a case of AEP associated with intramuscular administration of progesterone as luteal phase support after in vitro fertilization. A 33-year-old woman presented to our emergency room with tachypnea and hypoxemia, complaining of fever and cough for 4 days, and dyspnea for 2 days. The symptoms began 9 days after the first injection of progesterone. Chest radiograph showed bilateral infiltrates, located predominantly in the periphery of the lungs, with blunting of the costophrenic angle. Symptoms and chest radiograph dramatically improved after corticosteroid therapy and shifting the progesterone from an intramuscular form of administration to a vaginal form of administration.

Key Words: Pulmonary Eosinophilia; Progesterone; Eosinophilia

서 론

급성 호산구성 폐렴은 급성 열성 질환, 미만성 폐 침윤, 폐의 호산구 증가(pulmonary eosinophilia)를 특징으로 하는 특발성 질환으로 만성 호산구성 폐렴에 비해 드물고 종종 호흡부전을 일으키며 스테로이드에 반응이 좋다¹. 급성 호산구성 폐렴은 원인 미상의 특발성 질환이나 감염, 약물, 화학 약품(chemical agents) 등의 노출이 비교적 건 강한 개체에게 과민 반응을 일으키는 것으로 알려져 있다². 체외수정 시술 후 황체기 유지를 위한 프로게스테론 근육

주사와 연관된 급성 호산구성 폐렴이 국외에서는 몇몇 보고가 있었으나^{3,6} 국내에서의 문헌보고는 없었다. 이에 저자들은 체외수정 시술 후 황체기 유지를 위한 프로게스테론 근육주사와 연관된 급성 호산구성 폐렴 1예를 경험하였기에 문헌고찰과 함께 보고하고자 한다.

증 례

환 자: 이○○, 33세, 여자

주 소: 발열, 호흡곤란

현병력: 환자는 내원 13일 전 지역 산부인과병원에서 배란유도를 하고, 3일 후 체외수정 시술을 받았다. 환자는 그 후 특이 증상 없이 지내다가 내원 4일 전부터 발열, 기침, 배뇨곤란이 발생하여 지역 산부인과병원에서 해열제처방을 받고 복용하였으나 발열이 지속되었다. 본원 내원 2일 전부터는 호흡곤란이 동반되어 다시 지역 2차 의료기관에 방문하여 방사선검사, 혈액검사를 받고 폐렴, 신

Address for correspondence: Jeong-Woong Park, M.D., Ph.D.
Division of Pulmonology and Allergy, Department of Internal Medicine, Gachon University Medical School, 1198, Guwol-dong, Namdong-gu, Incheon 405-760, Korea
Phone: 82-32-460-8416, Fax: 82-32-469-4320
E-mail: jwpark@gilhospital.com

Received: Aug. 12, 2009

Accepted: Oct. 1, 2009

우신염 의증으로 정주용 항생제(Ceftriaxone 2 g/day) 치료를 받았다. 하지만 이후에도 증상 호전이 없어 내원 당일 타 대학병원 응급실을 경유하여 지역 산부인과병원에서 과난소자극증후군을 배제한 후 본원 호흡기내과로 전원 되었다.

과거력: 2년 전에 첫 아이를 동일한 지역 산부인과병원에서 체외수정 시술로 출산하였다.

흡연력 및 음주력: 없었다.

직업력: 주부

가족력: 특이사항 없었다.

진찰 소견: 내원 당시 혈압은 140/100 mm Hg, 맥박은 분당 114회, 호흡수는 분당 36회, 체온은 37.8°C였고, 급성 병색을 보였으나 의식은 명료하였다. 진찰 소견에서 폐의 우하엽에서 수포음(crackles)이 청진되었고 심음은 규칙적이며 잡음이 청진되지 않았고 복부 압통, 늑골척추 각 압통(costovertebral angle tenderness), 피부 병변 등은 관찰되지 않았다.

검사 소견: 내원 당일 타 대학병원에서 시행한 동맥혈 가스검사는 pH 7.428, PaCO₂ 25.7 mm Hg, PaO₂ 51.5 mm Hg, HCO₃ 16.7 mEq/L, SaO₂ 89.3%이었고, 본원 내원 당시 비강 케눌라(nasal cannula)로 O₂ 3 L/min 유량의 산소를 흡입하면서 시행한 동맥혈 가스검사에서 pH 7.47, PaCO₂ 27 mm Hg, PaO₂ 65 mm Hg, HCO₃ 19.7 mEq/L, SaO₂ 94%이었다. 말초혈액 검사에서 백혈구 7,390/mm³ (호중구 57.8%/호산구 14.3%), 혈색소 14.3 g/dL, 혈소판

242,000/mm³이었다. 혈청 생화학 검사에서 총 단백 6.2 g/dL, 알부민 3.6 g/dL, 총 빌리루빈 0.3 mg/dL, alkaline phosphatase 36 IU/L, aspartate aminotransferase 31 IU/L, alanine aminotransferase 44 IU/L, BUN/creatinine 6.1/0.7 mg/dL이었다. 소변 검사에서 glucose 4+, protein +, blood 1+, RBC 1~3/HPF, WBC 10~15/HPF, epithelial cell 0~1/HPF이었다. C반응성단백질은 19.88 mg/dL로 증가되었으며, 적혈구침강속도는 15 mm/hour이었다. 객담 도말 배양 검사에서 구강 내 정상 상재균이 검출되었고 말초 혈액 배양 및 소변 배양 검사에서 균 검출은 없었다.

방사선학적 소견: 내원 당시 촬영한 단순 흉부 방사선 검사에서 양측 폐야의 주변(periphery)으로 미만성 폐침윤 및 양측 늑골횡경막각의 둔화가 관찰되었다(Figure 1A).

치료 및 경과: 입원 후 첫째 날 지역사회획득폐렴에 준하여 항생제(ceftriaxone, roxithromycin)를 투여하였고, 입원 2일째 중단하였다. 환자는 내원 13일 전부터 내원 당일까지 매일 체외수정 시술 후 황체기 유지를 위한 프로게스테론 근육주사를 투여하고 있었으며, 단순 흉부 방사선 소견과 프로게스테론 근육주사의 기왕력 등을 고려하였을 때 일반적인 지역사회획득폐렴보다 약제에 의한 급성 호산구성 폐렴으로 의심되었다. 환자는 임신 반응검사서 양성 소견이었으나 초음파검사상 착상을 확인할 수는 없었다. 기관지내시경검사는 환자가 동의하지 않아 시행하지 못하였다. 입원 2일째부터 전신 스테로이드(meth-

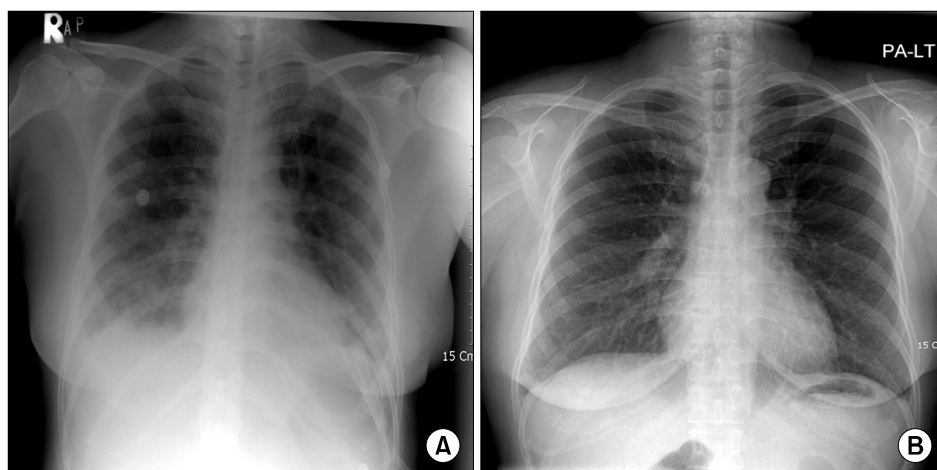


Figure 1. (A) Chest radiograph on admission (hospital day 1) shows bilateral infiltrates, predominantly located in the periphery of the lungs, with blunting of costophrenic angle. (B) Chest radiograph shows dramatic improvement of previous bilateral infiltrates, disappeared blunting of costophrenic angle 3 days after systemic corticosteroid therapy and shifting the progesterone from an intramuscular form to vaginal form.

ylprednisolone) 60 mg을 3일 동안 투여하였으며, 입원 3일째부터 호흡곤란이 호전되었고 입원 4일째 촬영한 단순 흉부 방사선 검사에서 양측 폐야의 침윤 및 양측 늑골 횡경막각의 둔화가 사라졌다(Figure 1B). 또한 입원 4일째 시행한 말초혈액 검사에서 백혈구 $15,480/\text{mm}^3$ (호중구 74.2%/호산구 1.0%)로 호산구 분획의 감소를 확인할 수 있었다. 입원 2일째부터 프로게스테론 근육주사를 질내 프로게스테론 투여로 전환하였고, 입원 4일째까지 전신 스테로이드 투여 후 입원 5일째 증상 호전되어 퇴원하였다. 환자는 현재 임신을 유지한 상태로 지역 산부인과 병원에서 통원중이다.

고 찰

1952년에 Crofton 등⁷이 단순 흉부 방사선상 침윤 소견과 혈액 내 호산구 증가를 특징으로 하는 폐 호산구 증가증을 처음으로 명시하였다. 1969년에 Carrington 등⁸이 이 동성 폐포 침윤, 호흡기 증상 및 혈액 내 호산구 증가를 특징으로 하는 만성 호산구성 폐렴을 처음으로 명시하였고 만성적으로 재발하는 간질성 폐질환으로 구분하고 있다. 그 후 1989년에 Badesch 등⁹이 급성 호산구성 폐렴을 최초로 보고하였으며 만성 호산구성 폐렴에 비해 비교적 드문 질환이고 스테로이드에 반응이 좋고 재발이 드물지만 종종 급성 호흡 부전으로 발전할 수 있어 초기 진단이 중요하다고 하였다. Pope-Harman 등¹⁰이 제시한 급성 호산구성 폐렴의 진단 기준은 1) 급성 발병: 7일 이내로 증상의 발현, 2) 발열: 화씨 99도 이상, 3) 흉부 방사선 사진상 양측성 폐 침윤, 4) 심한 저산소증: 산소 투여 없이 시행한 동맥혈 가스검사상 PaO_2 가 60 mm Hg 이하, 산소포화도가 90% 미만, 또는 A-a gradient가 40 초과, 5) 폐의 호산구 증가증: 기관지폐포세척액에서 25% 이상의 호산구 증가나 폐 조직 검사상 호산구의 침윤, 6) 약물로 인한 과민반응의 기왕력이 없고 감염의 증거가 없으며, 급성 호산구성 폐질환을 일으킬 수 있는 알려진 원인이 없을 것 등이다.

본 증례에서는 내원 4일 전에 발열, 기침 증상의 발현, 38°C 이상의 발열, 단순 흉부 방사선 검사에서 양측 폐야의 주변으로 미만성 폐침윤, 타 대학병원 응급실에서 실내 공기에서 호흡하는 상태로 시행한 동맥혈 가스검사서 심한 저산소증, 약물로 인한 과민반응의 기왕력이나 감염의 증거, 기타 급성 호산구성 폐질환을 일으킬 수 있는 원인이 없는 상태로 '5) 폐의 호산구 증가증: 기관지폐포

세척액에서 25% 이상의 호산구 증가나 폐 조직 검사상 호산구의 침윤'을 제외한 모든 진단 기준에 만족한다.

현재 체외수정 시술 후 황체기 유지를 위한 호르몬의 보충은 일반적으로 이루어지고 있다. 체외수정 시술 전 배란유도 과정에서 사용되는 성선자극호르몬 분비호르몬 효능제(GnRH agonist)가 황체의 장애와 상대적인 프로게스테론의 부족과 연관성이 있으며¹¹ 이를 근거로 황체기 유지를 위한 호르몬의 보충이 출산율 향상에 많은 도움을 주고 있다고 한다¹². 그 중 대중적으로 사용되고 있는 프로게스테론의 보충 방법으로는 경구 투여, 근육주사, 질내 투여가 있으며 본 증례의 경우 배란유도를 한 시점에서부터 프로게스테론(Tai Yu Chemical Pharmaceutical Co., Shing Ju, Taiwan)을 매일 75 mg씩 자가 근육주사 하였다. 본 프로게스테론 제제는 환자가 2년 전에 사용한 프로게스테론 제품과 달랐으며 그 당시에도 자가 근육주사를 하였으나 특별한 증상이 없었고 정상적인 출산을 했다고 한다.

지금까지의 문헌보고에 의하면 체외수정 시술 후 황체기 유지를 위한 프로게스테론 투여와 연관된 급성 호산구성 폐렴이 국외에서는 총 5예^{3,6}가 있으며 모든 예에서 말초혈액 내 호산구 증가를 동반하고 있었다. 근육주사용 프로게스테론은 약물운반체로 oil (sesame 혹은 peanut oil)을 사용하고 있는데 급성 호산구성 폐렴의 원인이 첨가제인 oil에 의한 것인지 혹은 프로게스테론 자체에 의한 것인지 아직 확실하지는 않다. 치료는 스테로이드 투여 및 프로게스테론 보충 방법의 변화나 프로게스테론 제품의 변화를 제시하고 있다. 본 증례에서도 스테로이드 치료와 프로게스테론 근육주사를 질내 프로게스테론 투여로 전환함으로써 급적인 증상 호전 및 단순 흉부 방사선의 완화를 보였다.

본 증례의 경우 체외수정 시술 후 착상이 불분명한 상태에서 흉부 전산화 단층촬영이나 기관지폐포세척술은 시행하지 못하였으나, 호흡곤란 등의 임상양상, 말초혈액 내 호산구 증가, 흉부 방사선 소견을 종합하여 볼 때 프로게스테론 근육주사와 연관된 급성 호산구성 폐렴의 가능성이 높을 것으로 생각되어 보고하는 바이다.

참 고 문 헌

1. Allen JN, Pacht ER, Gadek JE, Davis WB. Acute eosinophilic pneumonia as a reversible cause of noninfectious respiratory failure. *N Engl J Med* 1989;321:569-74.
2. Allen JN, Davis WB. Eosinophilic lung diseases. *Am J*

- Respir Crit Care Med 1994;150:1423-38.
3. Bouckaert Y, Robert F, Englert Y, De Backer D, De Vuyst P, Delbaere A. Acute eosinophilic pneumonia associated with intramuscular administration of progesterone as luteal phase support after IVF: case report. *Hum Reprod* 2004;19:1806-10.
4. Khan AM, Jariwala S, Lieman HJ, Klapper P. Acute eosinophilic pneumonia with intramuscular progesterone after in vitro fertilization. *Fertil Steril* 2008;90:1200.e3-6.
5. Phy JL, Weiss WT, Weiler CR, Damario MA. Hypersensitivity to progesterone-in-oil after in vitro fertilization and embryo transfer. *Fertil Steril* 2003;80:1272-5.
6. Veysman B, Vlahos I, Oshva L. Pneumonitis and eosinophilia after in vitro fertilization treatment. *Ann Emerg Med* 2006;47:472-5.
7. Crofton JW, Livingstone JL, Oswald NC, Roberts AT. Pulmonary eosinophilia. *Thorax* 1952;7:1-35.
8. Carrington CB, Addington WW, Goff AM, Madoff IM, Marks A, Schwaber JR, et al. Chronic eosinophilic pneumonia. *N Engl J Med* 1969;280:787-98.
9. Badesch DB, King TE Jr, Schwarz MI. Acute eosinophilic pneumonia: a hypersensitivity phenomenon? *Am Rev Respir Dis* 1989;139:249-52.
10. Pope-Harman AL, Davis WB, Allen ED, Christoforidis AJ, Allen JN. Acute eosinophilic pneumonia: a summary of 15 cases and review of the literature. *Medicine (Baltimore)* 1996;75:334-42.
11. Smits J, Devroey P, Camus M, Deschacht J, Khan I, Staessen C, et al. The luteal phase and early pregnancy after combined GnRH-agonist/HMG treatment for superovulation in IVF or GIFT. *Hum Reprod* 1988;3:585-90.
12. Soliman S, Daya S, Collins J, Hughes EG. The role of luteal phase support in infertility treatment: a meta-analysis of randomized trials. *Fertil Steril* 1994;61:1068-76.