

면역 저하 환자에서 발생한 파종성 *Mycobacterium intracellulare* 감염 1예

울산대학교 의과대학 서울아산병원 호흡기내과학교실

김선영, 오동욱, 유지희, 김동희, 노세희, 노재형, 정상수, 유동준, 심태선

A Case of Disseminated *Mycobacterium intracellulare* Infection in an Immunocompromised Host

Sun Young Kim, M.D., Dong Wook Oh, M.D., Ji Hee Yu, M.D., Donghoi Kim, M.D., Sehui Noh, M.D., JaeHyung Roh, M.D., Sang-Su Jung, M.D., Dong-Jun Yoo, M.D., Tae Sun Shim, M.D.

Division of Pulmonary and Critical Care Medicine, Department of Internal Medicine, Asan Medical Center, University of Ulsan College of Medicine, Seoul, Korea

We report a case of disseminated *Mycobacterium intracellulare* infection in a 31-year-old man who had been diagnosed as having dermatomyositis and systemic lupus erythematosus 3-years prior. The patient developed a left pleural effusion *M. intracellulare* was repeatedly isolated from the pleural fluid. After antimycobacterial treatment, the patient's pleural effusion resolved, but a left knee joint effusion developed newly and *M. intracellulare* was cultured from the joint fluid. At present, the patient has been taking antimycobacterial medication for 15 months but his left knee joint fluid remains positive for *M. intracellulare*. To our knowledge, this is the second reported case of disseminated NTM infection in a non-HIV infected patient in Korea.

Key Words: *Mycobacterium avium* complex, Disseminated infection, Immunocompromised host, Pleural effusion, Arthritis

서 론

비결핵항산균(nontuberculous mycobacteria, NTM)은 자연환경에 널리 분포 하고 있으나 병원성이 낮다. 면역 기능이 정상인 경우 NTM이 질환을 일으키는 경우는 드물지만 폐, 피부, 흉수염과 같은 국소적인 부위에 질환을 유발할 수 있다¹⁻³. 그러나 세포 매개성 면역 저하의 대표적 질환인 후천성면역결핍증후군(acquired immunodeficiency syndrome, AIDS)에서는 파종성 *M. avium-intracellulare* complex (MAC) 질환이 대표적인 기회감염성 질환으로 알려져 있다. AIDS 외에 다른 면역 저하 환자에서도

다양한 NTM 감염증이 보고되고 있으나 파종성 질환의 빈도는 드물다^{2,4}. 지금까지 국내에서 AIDS가 아닌 면역저하 환자에서 MAC에 의한 관절염⁵, 척추염⁶, 흉수⁷ 등이 보고되었고 두 장기 이상을 침범하는 파종성 MAC 감염은 태반과 폐가 침범된 1예가 보고되었다⁸. 본 저자들은 결체 조직질환으로 면역억제제를 복용 하고 있는 환자에서 *M. intracellulare*에 의한 파종성 감염 1예를 경험하였기에 문헌 고찰과 함께 보고하는 바이다.

증 례

환 자: 이○○, 남자, 31세

주 소: 좌측 흉막염성 흉통

현병력: 내원 2주 전부터 발생한 좌측의 흉통을 주소로 본원에 내원 하였다. 흉통은 흡기 시나 기침할 때 악화되었고 객담, 호흡곤란 등의 호흡기 증상이나 발열, 체중 감소, 야간 발한 등의 전신적인 증상은 없었다.

과거력: 3년 전 전신성 홍반성 루프스와 피부 근염의

Address for correspondence: Tae Sun Shim, M.D.

Division of Pulmonary and Critical Care Medicine, Asan Medical Center, University of Ulsan College of Medicine, 388-1, Pungnap-dong, Songpa-gu, Seoul 138-736, Korea
Phone: 82-2-3010-3892, Fax: 82-2-3010-6968
E-mail: shimts@amc.seoul.kr

Received: May, 28, 2009

Accepted: Jun, 22, 2009

중첩 증후군으로 진단 받고 corticosteroid를 지속적으로 복용 하는 중이었으며 당뇨, 고혈압, 간염 및 결핵력은 없었다.

가족력: 특이 소견 없었다.

진찰 소견: 내원 시 혈압 130/80 mmHg, 맥박 84회/분, 호흡수 20회/분, 체온 36.9°C이었고 의식은 명료하였다. 두경부 진찰상 양측 경부 및 쇄골상부에서 만져지는 림프절 종대는 없었다. 청진 소견에서 악설음, 천명음은 들리지 않았고 좌측 후하폐야의 호흡음이 감소되었다. 심음은 규칙적이고 심잡음은 들리지 않았으며 복부 촉진 시간이나 비장 종대는 없었고 압통 및 반사 압통도 없었다. 하지에 부종이나 액와 및 서혜부 림프절 종대는 없었고 피부에 발진과 같은 병변은 관찰 되지 않았으며 좌측 상완에 Bacillus Calmette-Guerin (BCG) 흉터가 있었다.

검사소견: 입원 당시 말초혈액검사상 백혈구 $6,200/\text{mm}^3$ (중성구 84.6%), 혈색소 10.2 g/dL, 혈소판 $118,000/\text{mm}^3$ 이었고 혈액화학검사는 공복혈당 103 mg/dL, 뇨질소 17 mg/dL, 크레아티닌 0.7 mg/dL, 나트륨 141 mmol/L, 칼륨 4.4 mmol/L, 총단백 7.0 g/dL, 알부민 3.2 g/dL, 총 빌리루빈 0.5 mg/dL, aspartate aminotransferase 36 IU/L, alanine aminotransferase 36 IU/L, alkaline phosphatase 53 IU/L, 콜레스테롤 142 mg/dL이었으며 혈액 응고 검사는 정상 범위였다. 소변 검사는 단백뇨 1+ 외에 정상 소견이었으며 혈중 보체는 정상 범위이고 HIV 항체 음성이었다. 내원 당시 시행한 혈액 배양 검사나 객담 항산균 도말 및 배양검사서 균은 배양되지 않았다. 흉수 검사상 적혈구 $150/\text{mm}^3$, 백혈구 $3,750/\text{mm}^3$ (다핵구 8%, 림프

구 10%, 조작구 81%), 단백 5.5 g/dL, lactic dehydrogenase 2,597 U/L, 포도당 68 mg/dL로 삼출액 소견이었다. 흉수의 아데노신 탈아미노효소(adenosine deaminase, ADA) 124.8 U/L이었고 항산균 도말 검사는 양성이었으나 결핵균 중합효소 연쇄반응(polymerase chain reaction, PCR) 검사는 음성이었다. 기관지내시경 검사상 정상 소견이었고 항산균 도말 및 배양은 모두 음성이었으며 이후 흉수 항산균 배양검사서 NTM이 배양되었다. 투베르쿨린 검사상 경결의 크기는 13 mm이었다.

방사선 소견: 단순 흉부방사선촬영상 새롭게 발생한 좌측 흉수가 관찰되었고(Figure 1A) 측와위 촬영에서 이동성이 확인되었다. 내원 2달 전 시행한 흉부 전산화 단층촬영에서 결체조직질환의 폐 침범에 의한 간질성 폐질환 소견이 관찰되었으며 변화가 없었다. 결핵을 의심할만한 소견은 관찰되지 않았다.

임상 경과: 최초 흉수검사에서 ADA가 증가된 림프구 우세성 삼출액이고 항산균 도말 양성으로 표준 4제 항결핵치료 시행하였다. 그러나 결핵균 PCR 결과가 음성이어서 NTM 가능성 고려하여 ABSOLUTE™ NTM & MTB PCR 검사(Bioseum, Seoul, Korea) 시행하였고 NTM band가 검출되어 항결핵치료 시작 28일 후부터 clarithromycin 추가하여 사용하였다. 배양 결과 NTN이 2회 배양되었고 2균주 모두 *tpoB* 유전자의 PCR-RFLP (restriction fragment length polymorphism) 법으로 *M. intracellulare*로 동정되었다^{6,9}. *M. intracellulare*에 의한 흉수염 진단 하에 rifampicin (600 mg/day), ethambutol (800 mg/day), clarithromycin (1,000 mg/day), strepto-

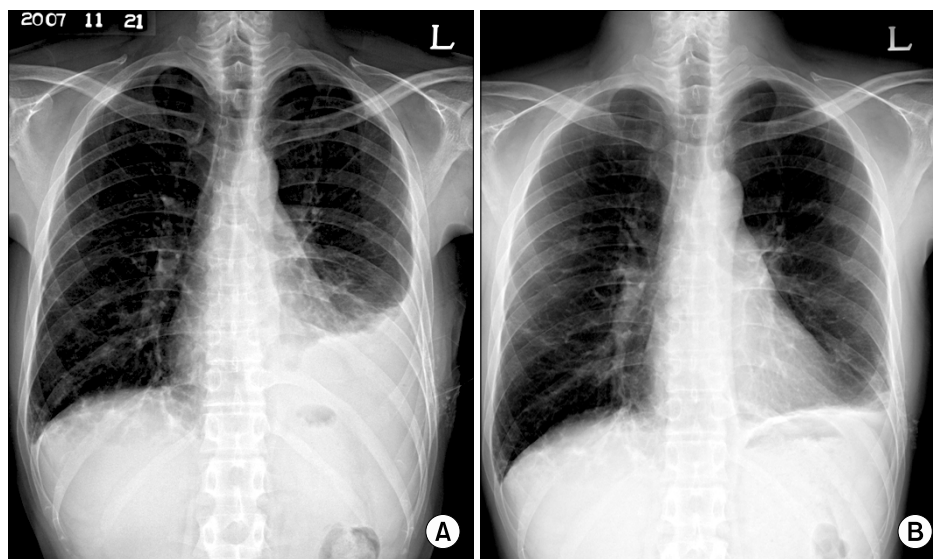


Figure 1. (A) Chest X-ray shows left pleural effusion on admission and (B) decreased left pleural effusion after 8 months.

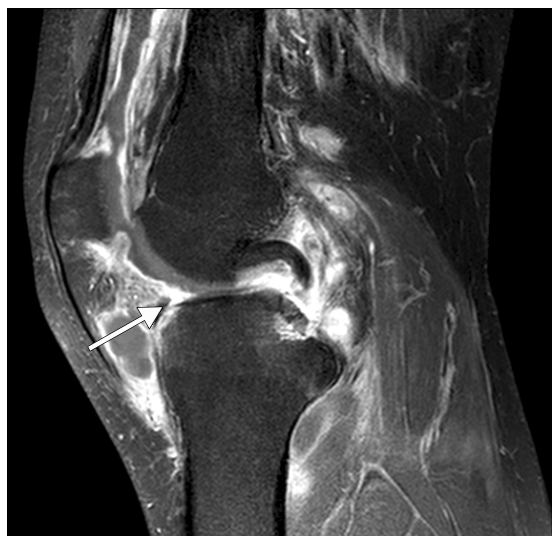

Figure 2. Sagittal T1-weighted enhanced fat-suppressed magnetic resonance image shows synovial thickening with well enhancement and effusion (arrow) in left knee joint; and poorly defined bone marrow signal change in medial femoral condyle and tibial plateau. These findings are consistent with septic arthritis with osteomyelitis.

mycin (1 g 주 5회 근육 주사, 3개월)으로 치료 하였다. 치료 8개월 짜 흉부 방사선 촬영상 좌측 흉수는 감소하였으나(Figure 1B) 좌측 무릎 관절의 통증 및 종창이 새로 발생하였고 관절 천자액 검사에서 백혈구 $9,950/\text{mm}^3$ (호중구 7%, 림프구 45%), 항산균 도말 양성이었으며 *M. intracellulare*가 반복적으로 7회 배양되었고 2회의 동정검사에서 모두 *M. intracellulare*로 동정되었다. 자기공명영상에서는 무릎관절의 관절염 및 대퇴골 하부와 경골 상부의 골수염 소견이 관찰되었다(Figure 2). 이후 corticosteroid를 20 mg/day에서 7.5 mg/day로 감량 하고 rifampicin (600 mg/day), ethambutol (800 mg/day), clarithromycin (1,000 mg/day)에 streptomycin (1 g 주 5회 근육 주사, 5개월), moxifloxacin (400 mg/day)을 추가하면서 무릎 관절 종창은 호전되고 관절 천자액 검사에서 백혈구가 감소하였다. 그러나 치료 15개월 짜 좌측 무릎 통증이 악화되어 반복 검사한 관절 천자액에서도 *M. intracellulare*가 다시 배양되었다. 이후 관절경을 이용한 활막 절제술을 시행 받았으며 조직 소견상 비특징적인 육아종이 관찰되었으며 AFB염색은 음성이었다. 수술 시 채취한 관절액에서 *M. intracellulare*가 동정되었으며 약제 감수성 검사 결과(Sensititre MAISLOW panel; TREK Diagnostic Systems, Cleveland, OH, USA) clarithromycin

에 감수성을 나타내었다(MIC=2 $\mu\text{g}/\text{mL}$). 이후 amikacin (7개월째 투여 중)을 추가하였고 순차적으로 isoniazid, moxifloxacin를 추가한 상태로 치료 중이나 지속적으로 관절액에서 균이 동정되어 수술을 고려 중이다.

고 찰

파종성 NTM 질환은 혈액 배양에서 양성을 보이거나 2개 이상 장기를 침범한 경우로 정의한다⁴. 대부분 AIDS 환자에서 발생하며 CD4 양성 T 림프구가 $50/\mu\text{L}$ 이하로 감소한 경우에 위험도가 증가한다. AIDS가 아닌 원인으로 면역기능이 저하된 환자에서는 매우 드물게 파종성 NTM 질환이 발생한다. 지금까지 보고된 증례들에서의 기저 원인 질환은 신장 또는 심장 이식, 혈액 종양, 장기간의 corticosteroid 사용, 항암 화학 요법 등이었다^{4,10}.

파종성 NTM 질환의 원인균은 90% 이상이 MAC이며 *M. kansasii*가 다음으로 빈도가 높다. AIDS에서 MAC에 의한 파종성 감염은 폐, 림프절, 심장막, 골수, 피부나 연조직, 성기, 중추 신경계 등을 침범할 수 있고 혈액과 골수 등 무균적인 체액에서 균이 동정 된다¹¹. AIDS 환자가 아닌 경우 침범 장기는 림프절이 빈도가 높고 피부 연조직, 폐, 뼈와 관절 순이었다¹². 국내에서 보고된 파종성 MAC 질환은 AIDS환자에서 림프절, 폐, 골수를 침범한 증례가 있고¹³, AIDS가 아닌 환자에서 *M. intracellulare*에 의한 흉수염⁷, 관절염¹⁴, 척추염⁶이 발생한 보고는 있었고 임신 부에서 파종성 감염이 1예 있었으나⁸ 흉수와 관절염이 동시에 발생한 파종성 감염의 보고는 없었다.

파종성 질환의 경우 90% 이상에서 혈액 배양 양성이나 음성인 경우에는 골수나 간 조직 배양검사가 적응이 될 수 있으며 림프절 비대가 있는 경우 조직검사를 시행할 수도 있다¹³. 본 증례에서 혈액 배양은 음성이었으며 골수 및 간 조직 검사는 시행되지 않았으나 무균성 체액인 흉수와 관절액에서 *M. intracellulare*가 동정되었으므로 파종성 감염으로 진단할 수 있었다.

파종성 NTM 질환의 임상 증상은 다양하다. 대부분 발열(80%)을 동반하며 야간 발한(35%), 체중 감소(25%) 및 상당수에서 복통이나 설사를 동반한다¹⁵. 복부 압통이 있는 경우는 있으나 림프절 비대는 흔하지 않으며 심한 빈혈, alkaline phosphatase와 lactic dehydrogenase 증가가 보고되고 있다¹⁶.

파종성 MAC 질환의 치료는 약물치료와 면역 상태의 회복을 함께 고려해야 하기 때문에 쉽지 않다. AIDS가 아닌

환자에서 과종성 MAC 질환이 발생한 경우 아직 확립된 치료법은 없으나 AIDS 환자에서의 치료를 적용할 수 있다¹⁰. 초기 치료는 clarithromycin (1,000 mg/day) 또는 azithromycin (500 mg/day)와 ethambutol (15 mg/kg)을 기본으로 하며 rifampicin 또는 rifabutin, amikacin을 비롯한 amonoglycoside, fluoroquinolone 등을 병합할 수 있다^{4,10}. 치료 기간은 폐질환이 있을 경우 객담 배양 음전 후 최소 12개월 더 치료하여야 하며 혈액 배양 양성인 경우에는 면역기능 회복 후 적어도 6~12개월 더 유지하는 것을 권장하고 있다⁴. AIDS가 아닌 환자에서 발생한 과종성 NTM 감염증의 치료 성적에 대한 한 보고에서 사망률은 *M. kansasii* (100%), 신속 성장균(25%), MAC (12.5%) 순이었다¹⁷. 본 증례의 경우 MAC 질환이 진단된 이후 corticosteroid를 감량하고 감수성이 확인된 clarithromycin을 포함한 약제로 15개월 이상 투여하여 흉수는 호전되었으나 관절염은 지속되었고 균이 지속적으로 관절액에서 배양되어 현재 치료를 지속하면서 수술을 기다리고 있다.

요 약

본 증례는 AIDS가 아닌 면역저하 환자에서 *M. intracellulare*에 의하여 관절염 및 흉수가 발생한 과종성 질환의 예로 국내에서 두 번째로 보고되는 바이다.

참 고 문 헌

1. Park SU, Koh WJ, Kwon OJ, Park HY, Jun HJ, Joo EJ, et al. Acute pneumonia and empyema caused by *Mycobacterium intracellulare*. Intern Med 2006;45:1007-10.
2. Koh WJ, Kwon OJ. Diagnosis and treatment of nontuberculous mycobacterial lung disease. Korean J Med 2008;74:120-31.
3. Kim SS, Rhie EJ, Ko GJ, Choi HS, Oh HE, Kim JM, et al. A Case of *Mycobacterium avium* pulmonary disease with massive pleural effusion in an HIV-negative, non-immunosuppressed patient: using PCR-restriction fragment length polymorphism assay. Infect Chemother 2004;36:381-5.
4. Griffith DE, Aksamit T, Brown-Elliott BA, Catanzaro A, Daley C, Gordin F, et al. An official ATS/IDSA statement: diagnosis, treatment, and prevention of nontuberculous mycobacterial diseases. Am J Respir Crit Care Med 2007;175:367-416.
5. Lee CW, Sung HD, Choi BM, Kim CW, Jun SJ, Min SJ. *Mycobacterium Avium* arthritis with extra-articular abscess in a patient with mixed connective tissue disease. Korean J Intern Med 2003;18:119-21.
6. Jang EY, Kim MY, Kim JW, Song EH, Pack KM, Chung YP, et al. A case of vertebral osteomyelitis due to *Mycobacterium intracellulare*. Infect Chemother 2007;39:172-5.
7. Kwak SY, Bae SY, Yun WK, Kim MY, Kim YJ, Choi MK, et al. *Mycobacterium intracellulare* pulmonary infection accompanied with pleural effusion. Korean J Med 2008;75:475-8.
8. Song JY, Park CW, Kee SY, Choi WS, Kang EY, Sohn JW, et al. Disseminated *Mycobacterium avium* complex infection in an immunocompetent pregnant woman. BMC Infect Dis 2006;6:154.
9. Lee H, Park HJ, Cho SN, Bai GH, Kim SJ. Species identification of mycobacteria by PCR-restriction fragment length polymorphism of the *rpoB* gene. J Clin Microbiol 2000;38:2966-71.
10. Inderlied CB, Kemper CA, Bermudez LE. The *Mycobacterium avium* complex. Clin Microbiol Rev 1993;6:266-310.
11. Benson CA, Kaplan JE, Masur H, Pau A, Holmes KK. Treating opportunistic infections among HIV-infected adults and adolescents: recommendations from CDC, the National Institutes of Health, and the HIV Medicine Association/Infectious Diseases Society of America. MMWR Recomm Rep 2004;53:1-112.
12. Chetchotisakd P, Kiertiburanakul S, Mootsikapun P, Assanasen S, Chaiwarith R, Anunnatsiri S. Disseminated nontuberculous mycobacterial infection in patients who are not infected with HIV in Thailand. Clin Infect Dis 2007;45:421-7.
13. Yi SH, Choi JH, Choi MH, Shin DW, Choi JH, Kim TY, et al. Disseminated *Mycobacterium avium* complex infection in a patient with acquired immunodeficiency syndrome. Infect Chemother 2008;40:297-300.
14. Park KW, Kwon HH, Chung SH, Kim KC, Choe JY, Lee YH. A case of tenosynovitis due to *Mycobacterium intracellulare* in a patient with rheumatoid arthritis. Infect Chemother 2007;39:59-62.
15. Nightingale SD, Byrd LT, Southern PM, Jockusch JD, Cal SX, Wynne BA. Incidence of *Mycobacterium avium-intracellulare* complex bacteremia in human immunodeficiency virus-positive patients. J Infect Dis 1992;165:1082-5.
16. Horsburgh CR Jr, Gettings J, Alexander LN, Lennox JL. Disseminated *Mycobacterium avium* complex disease among patients infected with human immunodeficiency

- virus, 1985-2000. Clin Infect Dis 2001;33:1938-43.
17. Lai CC, Lee LN, Ding LW, Yu CJ, Hsueh PR, Yang PC. Emergence of disseminated infections due to non-tuberculous mycobacteria in non-HIV-infected patients, including immunocompetent and immunocompromised patients in a university hospital in Taiwan. J Infect 2006;53:77-84.
-