

## 방사선 조사 후 흰 쥐의 폐에서 염증성 Cytokine의 발현 양상

한국원자력의학원 <sup>1</sup>내과, <sup>2</sup>실험병리학연구소, <sup>3</sup>중앙대학교 의과대학 내과학교실

최윤정<sup>1</sup>, 노진경<sup>1</sup>, 장원석<sup>2</sup>, 이선주<sup>2</sup>, 이승숙<sup>2</sup>, 고재수<sup>2</sup>, 김재열<sup>3</sup>, 김혜련<sup>1</sup>, 김철현<sup>1</sup>, 이재철<sup>1</sup>

## Biphasic Increase of Pro-inflammatory Cytokines in Mice Lung after Irradiation

Yun Jung Choi<sup>1</sup>, Jin Kyung Rho<sup>1</sup>, Won Seok Jang<sup>2</sup>, Seon Joo Lee<sup>2</sup>, Seung Sook Lee, M.D.<sup>2</sup>, Jae Soo Koh, M.D.<sup>2</sup>, Jae Yeol Kim, M.D.<sup>3</sup>, Hye-Ryoun Kim, M.D.<sup>1</sup>, Cheol Hyeon Kim, M.D.<sup>1</sup>, Jae Cheol Lee, M.D.<sup>1</sup>

Departments of <sup>1</sup>Internal Medicine and <sup>2</sup>Laboratory of Pathology, Korea Cancer Center Hospital, <sup>3</sup>Department of Internal Medicine, College of Medicine, Chung-Ang University, Seoul, Korea

**Background:** The pathophysiologic mechanisms of radiation-induced lung injury should be elucidated to enhance the therapeutic efficacy of radiotherapy and to manage patients exposed to serious radiation by accident. It has been suggested that pro-inflammatory cytokines play an important role in radiation-induced effect on the lung. This study was aimed to investigate changes in pro-inflammatory cytokines such as TNF- $\alpha$ , MIP-2, IL-1 $\beta$  and HMGB1, a newly recognized inflammatory mediator.

**Methods:** The chests of BALB/c mice were selectively irradiated with single fraction of 20 Gy and then sacrificed at indicated times. Pathologic changes in the lung were examined after H&E staining. The expression level of pro-inflammatory cytokines was evaluated by ELISA kits in lung homogenate and in serum.

**Results:** Radiation induced inflammatory changes and mild fibrosis in lung. Biphasic increase of TNF- $\alpha$  and IL-1 $\beta$  was found in lung homogenate at 4 hours and at 3 weeks after radiation. The elevation in the second phase tended to be more intense. However, there was no similar change in serum. MIP-2 level was slightly increased in lung homogenate at 4 hours, but not at 3 weeks. HMGB1 was increased at 3 weeks in serum while there was no significant change in lung homogenate.

**Conclusion:** Radiation induced a biphasic increase in TNF- $\alpha$  and IL-1 $\beta$ . The effective control of second phase cytokine elevation should contribute to preventing severe lung fibrosis caused by radiation.

**Key Words:** Radiation, Lung injury, Cytokines

## 서론

방사선은 폐암의 치료에 있어 수술, 항암화학요법과 더불어 중요한 한 축을 담당하고 있다. 방사선의 조사량에 비례하여 치료 효율이 높아진다는 것은 이미 잘 알려진

사실이지만 정상 조직이 받는 손상으로 인해 방사선의 조사량을 무한정 늘릴 수 없다는 점이 한계로 지적된다. 통상적으로 폐암의 근치적 치료 목적으로 조사되는 양은 60~80 Gy 정도에 머무르고 있다<sup>1</sup>. 정상조직이 받는 손상의 기전을 보다 잘 이해하고 이를 극복할 수 있는 방안을 마련할 수 있다면 조사량을 늘려 치료 효율을 향상시킬 수 있다는 점에서 이에 대한 더 많은 연구가 이루어져야 할 것으로 보인다. 또한 원자력 발전 및 동위 원소 사용의 증가로 인해 방사능 유출 사고의 가능성도 높아지고 있는데, 이러한 연구는 방사능에 피폭된 환자의 치료에 있어서도 중요한 역할을 할 것으로 기대되고 있다. 방사선에 의한 폐를 포함한 여러 장기의 손상을 해결하고자 하는 연구

Address for correspondence: Jae Cheol Lee, M.D.

Department of Internal Medicine, Korea Cancer Center Hospital, 215-4, Gongneung-dong, Nowon-gu, Seoul 139-706, Korea

Phone: 82-2-970-1206, Fax: 82-2-970-2438

E-mail: jcllee@kcch.re.kr

Received: Jun, 4, 2009

Accepted: Jul, 7, 2009

는 지금까지 많이 이루어져 왔으나 아직까지 밝혀진 바는 많지 않고 그 해결책 또한 미미한 수준에 머물고 있다. 현재 가장 주목을 받고 있는 것은 염증성 cytokine들이다. 염증성 cytokine의 활성화가 초기 방사선 폐렴뿐만 아니라 후기에 생기는 폐 섬유화에도 기여하고 있다는 보고들이 있어 다양한 종류의 염증성 cytokine들의 변화에 대한 연구가 이루어 지고 있다<sup>2-4</sup>.

High mobility group (HMG)은 chromosomal protein superfamily로서 HMGB, HMGN, HMGA 등이 있다<sup>5</sup>. 이들 중 HMGB1은 HMGB의 family에 속하며 염증성 cytokine의 하나로 알려졌다<sup>6</sup>. HMGB1은 세포 내에서의 위치에 따라 그 기능이 달라지지만 핵 내에서는 DNA recombination, repair, replication and gene transcription 등에 관여하는 것으로 보고 되었다<sup>7-9</sup>. 이와는 달리 세포 밖으로 유리된 HMGB1은 lipopolysaccharide에 의해 유도되는 독성에 관여하는 후기 매개체로 작용한다<sup>6</sup>. LPS를 투여하여 치명적인 패혈증을 유도한 후 쥐의 혈청을 분석한 결과 HMGB1이 증가하는 것으로 보고 되었으며, anti-HMGB1 antibodies를 사용하면 초기 염증성 cytokine들의 분비가 이루어진 후에 투여하였음에도 불구하고 LPS로 인한 치사율을 저하시키는 것이 확인되어 염증 반응의 후기에 매우 중요한 역할을 담당하고 있음을 시사하였다<sup>6</sup>.

본 연구에서는 방사선 조사를 하였을 때 나타나는 TNF- $\alpha$ , IL-1 $\beta$ , macrophage inflammatory protein-2 (MIP-2) 등 기존에 알려진 염증성 cytokine들의 변화를 조사하여 이들의 역할을 규명하고자 하였고, 새롭게 주목 받고 있는 염증 매개 물질인 HMGB1의 변화 또한 관찰하였다.

## 대상 및 방법

### 1. 공시동물

본 실험에 사용된 동물로는 수컷의 BALB/c mice 90두 (6주령)를 대한바이오링크(Dae Han Biolink Co., Eumseong, Korea)를 통해 들여온 후 사양실에서 일주일간의 적응기간을 두었다. 동물사양은 원자력병원의 동물 사양실 clean room에서 동물환경제어기기(Auto controller-Auto 200, Jeung Do Bio & Plant Co., Seoul, Korea)에 의해, 온도 22 $\pm$ 1°C, 습도 60 $\pm$ 10%, 조명시간 12 L : 12 D로 유지하며, 멸균된 사료 rodent chow 5057 (Purina Korea, Seoul, Korea)를 열소독기(Daeyoung/Chiyoda, Steron)로 살균한 물과 함께 자유 급식시켰으며 polycarbonate cage (260 $\times$ 420 $\times$ 180 mm)에서 사양하였다.

### 2. 방사선조사

방사선조사는 원자력병원 방사선종양학과와 치료용 기기(Theratron 780, AECL, Kanata, Canada)를 사용하여 흉부만 부분 조사하였다. 실험동물로 사용된 대조군과 실험군 모두 마취제(zoletil 50) 10 mg/kg 복강투여 마취 후, 실험군을 고정틀(fix table, Jeung Do Bio & Plant Co.)에 고정하여 202 cGy/min (field size: 4 $\times$ 30 cm<sup>2</sup>, SSD: 80 cm, depth: 0.5 cm)로 방사선 조사하였다.

### 3. 실험군 설정

실험군은 아래와 같이 설계하여 총 2군으로 나누되, 각 군당 mice 45두씩 90두의 BALB/c를 4 hour, 1, 3, 5, 8, 10 days, 2, 3, 4, 5, 6, 7, 8, 9 weeks에 각각 3마리씩 부검하였다.

제1군: 정상대조군 (C); 방사선조사를 하지 않은 같은 연령의 정상대조군

제2군: 방사선 단독조사군 (R); 20 Gy의 방사선 흉부 부분조사를 받은 실험대조군

#### 제1군

control	start	4 h	1 d			9 wk
		Ⓢ	Ⓢ	Ⓢ	Ⓢ	Ⓢ

#### 제2군

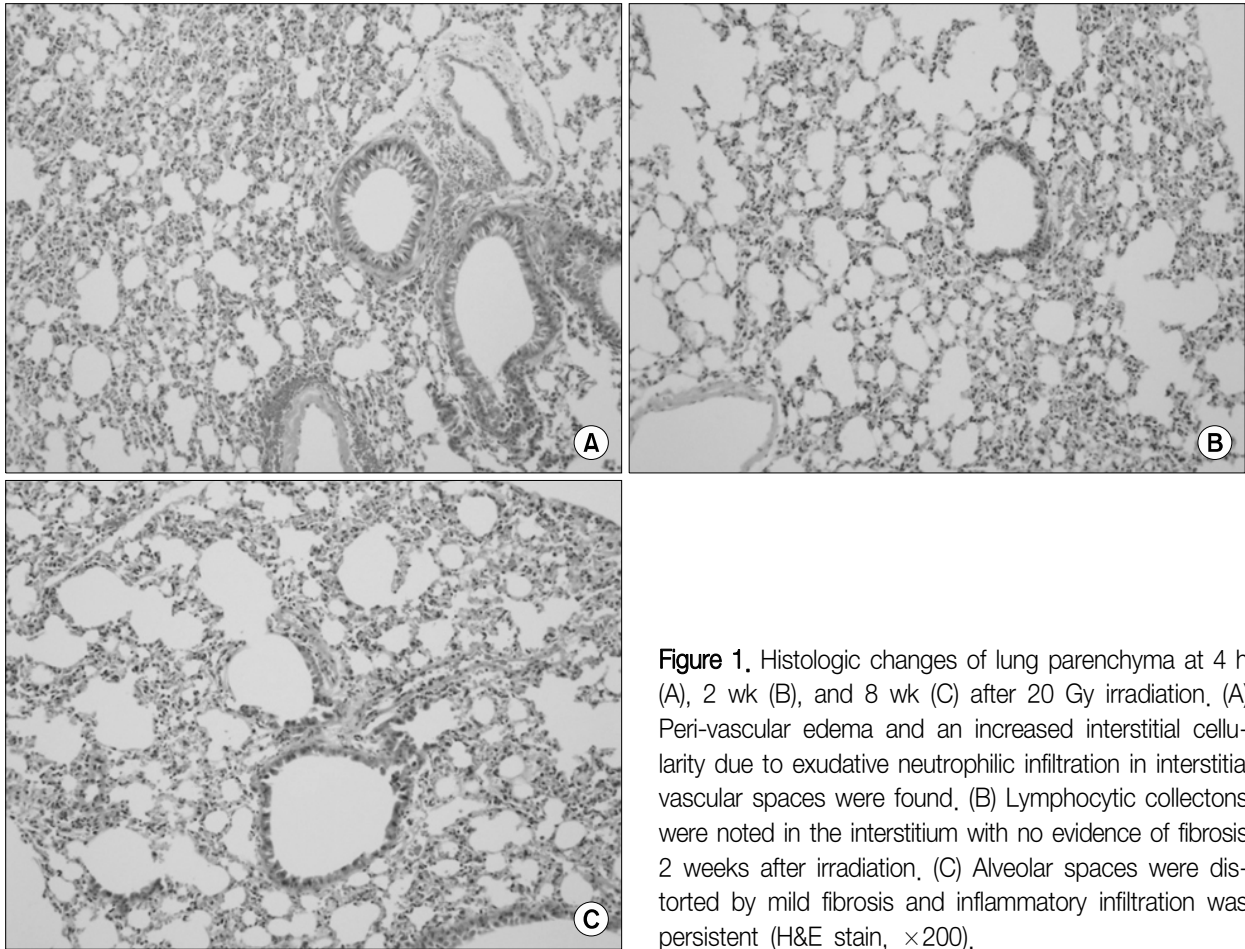
RT	start	4 h	1 d			9 wk
		□ Ⓢ	Ⓢ	Ⓢ	Ⓢ	Ⓢ

Ⓢ: 부검, (4 hour, 1, 3, 5, 8, 10 days, 2, 3, 4, 5, 6, 7, 8, 9 weeks)

□: 방사선 흉부 부분 조사 20 Gy

### 4. ELISA와 Western blot을 위한 혈청 분리와 lung homogenate 준비

BALB/c mice의 흉부에 방사선을 조사한 후 폐장을 적출하여 단백질을 Lysis buffer (50 mM HEPES, 150 mM NaCl, 10% glycerol, 1% Triton X-100, 1.5 mM MgCl<sub>2</sub>, 1 mM EGTA, 1 mM sodium vanadate, 10 mM sodium pyrophosphate, 10 mM NaF, 300  $\mu$ M p-nitrophenyl phosphate, 1  $\mu$ g/mL leupeptin, 1 mM PMSF, 그리고 10  $\mu$ g/mL aprotinin, pH 7.3)로 lysis시키고 10분 동안 20,000 g로 원심분리하여 세포 파쇄물을 제거하고 상등액



**Figure 1.** Histologic changes of lung parenchyma at 4 h (A), 2 wk (B), and 8 wk (C) after 20 Gy irradiation. (A) Peri-vascular edema and an increased interstitial cellularity due to exudative neutrophilic infiltration in interstitial vascular spaces were found. (B) Lymphocytic collections were noted in the interstitium with no evidence of fibrosis 2 weeks after irradiation. (C) Alveolar spaces were distorted by mild fibrosis and inflammatory infiltration was persistent (H&E stain,  $\times 200$ ).

을 취하였다. 그리고 E.P Tube에 채취한 혈액을 over night 후 2,000 rpm에서 30분 동안 원심 분리하여 혈청을 분리하였다.

## 5. Cytokines and HMGB1 ELISA

Lung homogenate와 분리한 혈청 내에 Tumor necrosis factor (TNF)- $\alpha$ , Interleukin (IL)-1 $\beta$ , macrophage inflammatory protein (MIP)-2, HMGB1을 ELISA kits (R & D Systems, Minneapolis, MN, USA)을 이용하여 정량하였다. 제조회사에서 지시한 측정 방법에 따라 4 hour, 1, 3, 5, 8, 10 days, 2, 3, 4, 5, 6, 7, 8, 9 weeks에 따른 cytokine 과 HMGB1의 양을 한 검체당 2회씩 실시하였으며 micro-plate를 이용하여 540 nm에서 측정하였다.

## 6. Western blot analysis

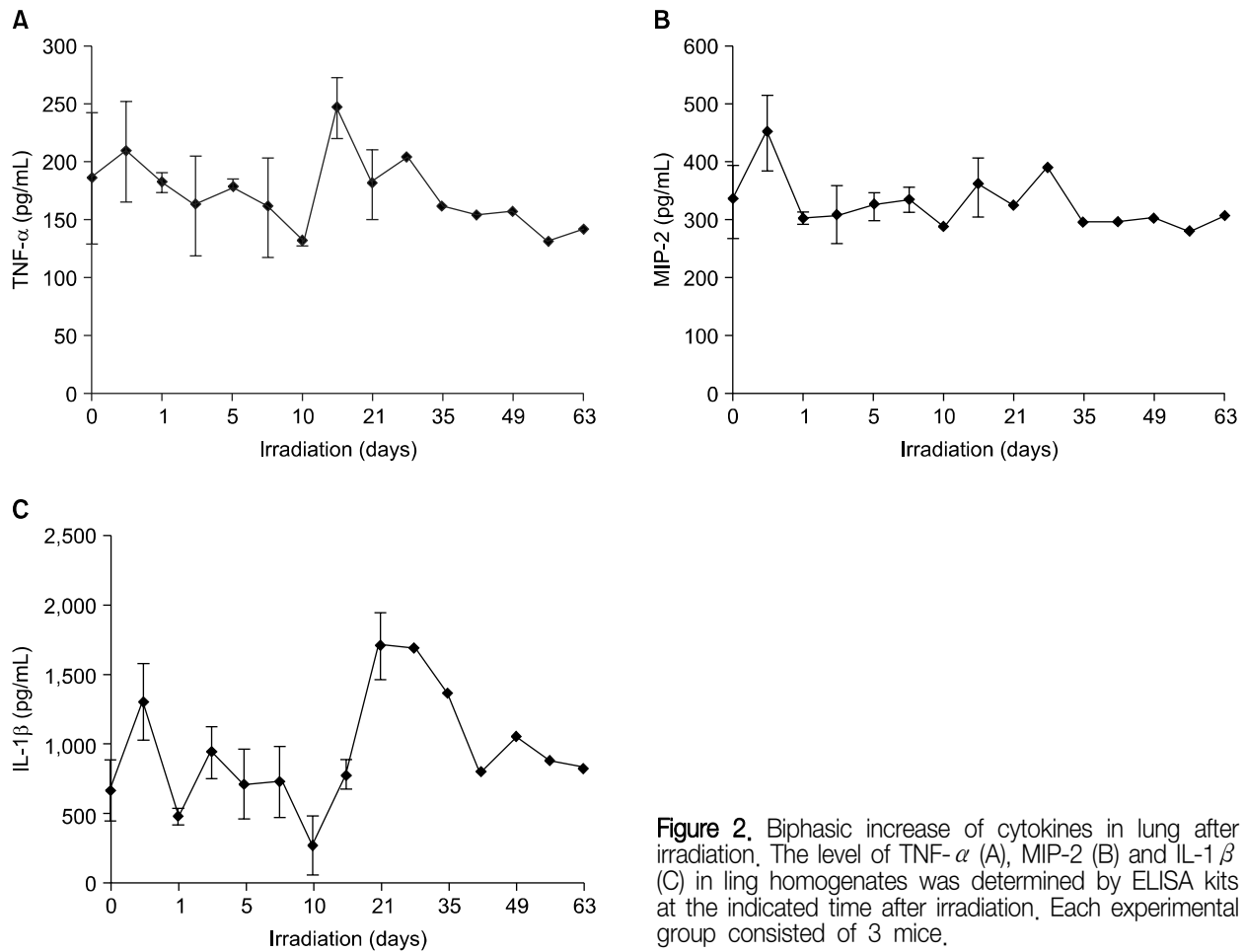
폐 내의 HMGB1 expression을 확인하기 위해 12% SDS-PAGE gel에서 western blot을 행하였다. SDS-PAGE

가 완료된 gel은 nitrocellulose filter에 transfer하고 5% nonfat skim milk가 포함된 TBST (20 mM Tris-HCl, pH 7.6, 137 mM NaCl, 0.01% Tween-20) 용액에 담귀 실온에서 1시간 동안 blocking하고 anti-HMGB1 항체(abcam)로 하루 밤 동안 반응시켰다. 반응이 완료된 필터는 TBST로 5분간 3회 수세한 후 secondary 항체로 약 한 시간 반응시킨 후 역시 TBST로 10분간 3회 수세하였다. 수세된 필터는 chemiluminescence 시약으로 형광을 입혀 필름에 노출시켜 밴드를 확인하였다.

## 결 과

### 1. 조직 소견

방사선 조사 4시간 후 폐 조직을 관찰하였을 때 폐 간질에 염증세포가 침윤되어 있었고 주로 혈관 주변에 부종이 생겨 있는 소견을 보였다(Figure 1A). 2주 후에는 부종은 많이 사라졌으나 염증 세포는 여전히 관찰되고 있었는데



**Figure 2.** Biphasic increase of cytokines in lung after irradiation. The level of TNF- $\alpha$  (A), MIP-2 (B) and IL-1 $\beta$  (C) in lung homogenates was determined by ELISA kits at the indicated time after irradiation. Each experimental group consisted of 3 mice.

염증세포 중 림프구의 숫자가 증가되어 있었다(Figure 1B). 8주째 관찰한 폐는 2주 때의 양상과 크게 다르지 않았지만 약간의 섬유화가 진행되어 폐포가 확장된 소견을 보여 주었다(Figure 1C).

## 2. 방사선 조사에 의한 cytokines의 변화

폐 조직에서 추출한 단백질 시료에서 TNF- $\alpha$ 은 방사선 초기인 4시간에 약간 증가하였다가 2주째 발현 양이 많이 늘어났음을 확인할 수 있었다(Figure 2A). MIP-2는 4시간에 증가하였다가 그 이후에는 거의 변화가 관찰되지 않았다(Figure 2B). 그러나 IL-1 $\beta$ 는 다른 cytokines에 비해 강한 발현 변화가 관찰되었는데 역시 4시간에 증가되었다가 감소한 후 3주째 가장 강하게 발현이 증가되는 것을 확인할 수 있었다(Figure 2C). TNF- $\alpha$ 와 IL-1 $\beta$ 는 방사선 조사한 폐에서 biphasic하게 발현이 증가하는 것을 알 수 있었다. 혈청에서의 cytokines 변화를 확인한 결과, MIP-2가 1일, 3, 8주에 약간 증가하였으나 TNF- $\alpha$ 와 IL-1 $\beta$ 는

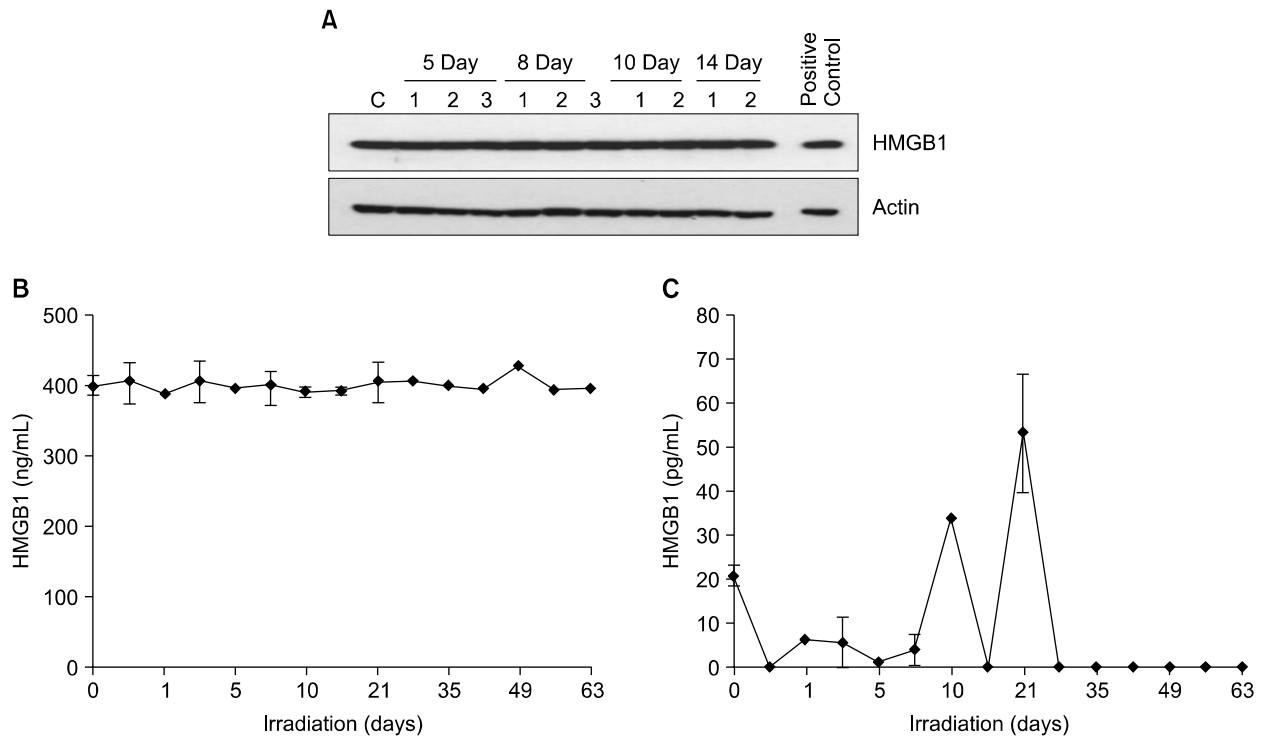
변화가 없었다.

## 3. 방사선 조사에 의한 HMGB1 변화

폐 조직에서 추출한 단백질 시료를 western blot을 한 결과 Figure 3A에서 보는 것처럼 큰 변화가 없음을 알 수 있었다. 또한 ELISA kits를 이용하여 검사하였을 때도 HMGB1의 변화가 없음을 확인할 수 있었다(Figure 3B). 반면에 혈청에서는 HMGB1이 3주째 많이 증가하였다(Figure 3C).

## 고 찰

방사선조사로 인한 폐 손상은 임상 양상에 따라 잠복기의 초기(첫 1개월), 급성 폐렴을 보이는 중기(1개월에서 수개월), 섬유화를 보이는 만기(6개월 이후)로 구분되는 데<sup>10</sup>, 각 시기에 따라 임상 양상뿐만 아니라 병리 조직의 변화에도 차이를 보인다. 방사선에 대한 반응은 폐 세포



**Figure 3.** The expression level of HMGB1 did not change in lung parenchyma after irradiation. The amount of HMGB1 in the lung was examined by Western blot analysis (A). The expression level of HMGB1 was also evaluated by ELISA kits in lung homogenate (B) and serum (C) at the indicated times after irradiation. Each experimental group consisted of 3 mice.

의 종류에 따라 다르게 나타나는데 폐 상피세포의 대부분을 차지하는 type I 폐 세포는 세포의 교체주기가 느려 방사선에 비교적 잘 견디지만 계면활성제를 생성하는 type II 폐 세포나 혈관내피 세포 등은 세포 교체주기가 빠르기 때문에 방사선에 예민하여 방사선 손상의 주된 표적이 되고 있다<sup>11-13</sup>. 방사선 폐렴과 오랜 시간이 경과한 후 발생하는 폐 섬유화는 별개의 증후군으로 생각되어 왔으나 최근 방사선에 의한 폐 손상이 연속적인 cytokine cascade에 의해 이루어짐이 밝혀지면서 이러한 개념은 변화되었다. 방사선에 대한 폐의 반응은 몇몇 cytokine들에 의해 염증 반응의 초기 활성화가 이루어짐으로써 시작되고, 이로 인해 cytokine cascade가 작동되는데 이러한 cascade가 지속적으로 작용하면 만기 폐 섬유화가 유발된다는 것이다<sup>2</sup>. Cytokine들은 염증이나 외부 자극 등에 의해 유도되는 호르몬과 유사한 polypeptide로 신체 내에서 생리적인 항상성을 유지시키고 회복시키는 작용을 한다<sup>14</sup>. 특히 cytokine들은 한 개체에서 감염, 조직 손상, 종양, 면역 이상 등 체내 균형이 깨진 상태에서 이를 바로 잡기 위해 즉각적으로 일어나는 일련의 급성기 반응에서 중요

한 역할을 하는데, 이 급성기 반응은 손상이 일어난 장소에서 활성화된 백혈구, 섬유모세포, 혈관내피세포들이 IL-1이나 TNF- $\alpha$  같은 cytokine들을 분비하여 일어나게 된다<sup>13,15-17</sup>. 이 cytokine들은 폐에 방사선을 조사할 때 발현되는 대표적인 염증 매개 물질이며, 림프구 및 섬유아세포의 활성화, 괴사, 출혈, 대식세포의 세포독성 등의 작용을 함으로서 방사선 염증의 급성기를 초래한다<sup>13,15-17</sup>. 쥐의 폐에서 방사선 조사 후에 TNF- $\alpha$ , IL-1 $\alpha$ , 및 IL-1 $\beta$ 의 mRNA 발현은 잠복기 초기에 유도되며 그 이후에 감소한다고 보고 되어 있다<sup>17,18</sup>.

IL-1, TNF, MIP-2 등과 같은 급성기 반응을 주도하는 cytokines들은 본 연구에서도 역시 방사선 조사 후 폐 조직에서 모두 수 시간 내에 증가되는 결과를 보여 주어 기존에 알려진 사실을 다시 확인할 수 있었다. 하지만 흥미로운 사실은 이러한 cytokine들이 이후 감소하였다가 2~3주에 다시 증가하는 biphasic expression 양상을 보여 주었다는 점이다. Rübe 등<sup>19</sup>이 2004년 mRNA를 측정하여 TNF- $\alpha$ , IL-1 $\alpha$ , IL-6 등의 발현이 방사선 조사 후 수 시간 이내와 8주 정도에 증가하는 biphasic expression을 보였

다고 보고 한 바 있다. 본 실험은 이러한 결과를 다시 한번 검증하였고 mRNA가 아닌 실제 기능을 하고 있는 단백질 수준에서 이를 처음으로 확인하였다는 점에서 의의가 있다고 하겠다. 이 결과는 cytokine cascade와 염증 관련 세포들이 폐 섬유화를 야기할 수 있는 이차적인 손상을 일으킨다는 것을 보여 주고 있다. 이는 임상적으로 중요한 의미를 갖는데 방사선 조사 후에 생기는 이차적인 손상을 효과적으로 조절할 수 있다면 폐 손상이 더 진행하여 폐 섬유화가 생기는 것을 예방할 수 있다는 것을 시사한다 하겠다.

HMGB1의 변화를 폐 조직 내에서는 관찰할 수 없었는데 이는 폐 조직 내에 들어 있는 HMGB1의 양이 기본적으로 많아 작은 변화를 찾기가 어려웠을 것으로 생각된다. 실제로 중요한 것은 세포 밖으로 분비되어 활동하는 HMGB1의 변화일 것이다. 그런 점에서 혈청에서 2~3주째 HMGB1이 증가된 결과는 이 물질이 폐의 염증을 일으키는 데 관여하고 있다는 것을 시사한다고 하겠다. 특히 증가된 시점이 이차적인 폐 손상이 일어나는 시점과 일치하였는데 이는 이 물질이 염증 반응의 후반기 매개체라는 기존의 연구 결과에 부합하는 소견이라고 볼 수 있다. HMGB1의 세포 외 분비는 활성화된 대식세포나 단핵세포에 의한 능동적 분비와 암세포의 괴사에 의한 수동적 분비로 나눌 수 있는데 암세포 괴사로 인한 HMGB1 분비는 패혈증을 유발할 뿐만 아니라 암세포 증식, 세포이동성 증가와 전이를 유발할 수 있다고 보고된 바 있다<sup>20,22</sup>. 따라서 폐암에 대한 방사선 치료 시 폐 손상을 방지하고 항암 치료의 효과를 높이기 위해 HMGB1를 효과적으로 조절할 수 있는 방법에 대한 연구가 필요할 것으로 보인다.

본 연구는 방사선 조사 후 염증성 cytokine들이 biphasic expression하는 것을 보여 주었다. 후기 염증성 cytokine들의 증가를 효과적으로 억제할 수 있는 방법이 모색되어야 할 것으로 생각되고 이는 폐 섬유화로 진행되는 만성 합병증을 예방하는데 기여할 것으로 판단된다.

## 요 약

**연구배경:** 방사선치료 효율의 증가와 방사선 피폭 환자의 치료에 있어 방사선으로 인한 폐 손상의 기전을 잘 파악하는 것이 무엇보다 중요한 일이다. 최근 염증성 cytokine의 활성화가 초기 방사선 폐렴뿐만 아니라 후기에 생기는 폐 섬유화에도 기여하고 있다는 보고들이 많이 나오고 있다. 저자들은 염증성 cytokine의 역할을 알아보기 위

하여 방사선 후 흰 쥐의 폐와 혈청에서 이들의 변화를 관찰하였다.

**방 법:** 90마리의 흰 쥐 폐에 20 Gy의 방사선을 조사한 후 정해진 시간에 폐를 적출하여 병리학적 소견을 관찰하였다. 동시에 혈청과 lung homogenate에서 ELISA kit를 이용하여 염증성 cytokine의 변화를 조사하였다.

**결 과:** 방사선 조사 후 조직에서 염증세포의 침윤이 증가하고 시간이 지남에 따라 폐 섬유화가 생기는 것을 확인할 수 있었다. TNF- $\alpha$ 와 IL-1 $\beta$ 는 4시간과 3주째 lung homogenate에서 증가하였는데 3주째 더 많이 증가하는 양상을 보여 주었다. 하지만 혈청에서의 변화는 뚜렷하지 않았다. MIP-2의 경우에는 4시간에 lung homogenate에서만 증가한 반면 HMGB1은 3주째 혈청에서만 증가하는 것을 알 수 있었다.

**결 론:** 방사선 조사 후 TNF- $\alpha$ 와 IL-1 $\beta$  등의 염증성 cytokine들이 biphasic expression하는 것을 보여 주었다. 후기 염증성 cytokine들의 증가를 효과적으로 억제할 수 있는 방법이 모색되어야 할 것으로 생각되고 이는 폐 섬유화로 진행되는 만성 합병증을 예방하는 데 기여할 것으로 판단된다.

## 참 고 문 헌

1. Lee CB, Stinchcombe TE, Rosenman JG, Socinski MA. Therapeutic advances in local-regional therapy for stage III non-small-cell lung cancer: evolving role of dose-escalated conformal (3-dimensional) radiation therapy. *Clin Lung Cancer* 2006;8:195-202.
2. Rubin P, Johnston CJ, Williams JP, McDonald S, Finkelstein JN. A perpetual cascade of cytokines postirradiation leads to pulmonary fibrosis. *Int J Radiat Oncol Biol Phys* 1995;33:99-109.
3. Rütbe CE, Uthe D, Schmid KW, Richter KD, Wessel J, Schuck A, et al. Dose-dependent induction of transforming growth factor beta (TGF-beta) in the lung tissue of fibrosis-prone mice after thoracic irradiation. *Int J Radiat Oncol Biol Phys* 2000;47:1033-42.
4. Rütbe CE, Uthe D, Wilfert F, Ludwig D, Yang K, König J, et al. The bronchiolar epithelium as a prominent source of pro-inflammatory cytokines after lung irradiation. *Int J Radiat Oncol Biol Phys* 2005;61:1482-92.
5. Bustin M. Revised nomenclature for high mobility group (HMG) chromosomal proteins. *Trends Biochem Sci* 2001;26:152-3.
6. Wang H, Bloom O, Zhang M, Vishnubhakat JM, Ombrellino M, Che J, et al. HMG-1 as a late mediator

- of endotoxin lethality in mice, *Science* 1999;285:248-51.
7. Einck L, Bustin M. The intracellular distribution and function of the high mobility group chromosomal proteins, *Exp Cell Res* 1985;156:295-310.
8. Bianchi ME, Beltrame M, Paonessa G. Specific recognition of cruciform DNA by nuclear protein HMG1, *Science* 1989;243:1056-9.
9. Giese K, Cox J, Grosschedl R. The HMG domain of lymphoid enhancer factor 1 bends DNA and facilitates assembly of functional nucleoprotein structures, *Cell* 1992;69:185-95.
10. Rubin P, Casarett GW. Respiratory system: radio-pathologic basis of the clinical course, In: Rubin P, Casarett GW, editors. *Clinical radiation pathology*. Philadelphia: Sanders; 1968. p. 423-70.
11. Travis EL, Harley RA, Fenn JO, Klobukowski CJ, Hargrove HB. Pathologic changes in the lung following single and multi-fraction irradiation, *Int J Radiat Oncol Biol Phys* 1977;2:475-90.
12. Fowler JF, Travis EL. The radiation pneumonitis syndrome in half-body radiation therapy, *Int J Radiat Oncol Biol Phys* 1978;4:1111-3.
13. Franko AJ, Sharplin J, Ghahary A, Barcellos-Hoff MH. Immunohistochemical localization of transforming growth factor beta and tumor necrosis factor alpha in the lungs of fibrosis-prone and "non-fibrosing" mice during the latent period and early phase after irradiation, *Radiat Res* 1997;147:245-56.
14. Hallahan DE, Spriggs DR, Beckett MA, Kufe DW, Weichselbaum RR. Increased tumor necrosis factor alpha mRNA after cellular exposure to ionizing radiation, *Proc Natl Acad Sci USA* 1989;86:10104-7.
15. Rubin P, Finkelstein J, Shapiro D. Molecular biology mechanisms in the radiation induction of pulmonary injury syndromes: interrelationship between the alveolar macrophage and the septal fibroblast, *Int J Radiat Oncol Biol Phys* 1992;24:93-101.
16. Heinrich PC, Castell JV, Andus T. Interleukin-6 and the acute phase response, *Biochem J* 1990;265:621-36.
17. Johnston CJ, Piedboeuf B, Rubin P, Williams JP, Baggs R, Finkelstein JN. Early and persistent alterations in the expression of interleukin-1 alpha, interleukin-1 beta and tumor necrosis factor alpha mRNA levels in fibrosis-resistant and sensitive mice after thoracic irradiation, *Radiat Res* 1996;145:762-7.
18. Johnston CJ, Wright TW, Rubin P, Finkelstein JN. Alterations in the expression of chemokine mRNA levels in fibrosis-resistant and -sensitive mice after thoracic irradiation, *Exp Lung Res* 1998;24:321-37.
19. Rütbe CE, Wilfert F, Palm J, König J, Burdak-Rothkamm S, Liu L, et al. Irradiation induces a biphasic expression of pro-inflammatory cytokines in the lung, *Strahlenther Onkol* 2004;180:442-8.
20. Ulloa L, Messmer D. High-mobility group box 1 (HMGB1) protein: friend and foe, *Cytokine Growth Factor Rev* 2006;17:189-201.
21. Zeh HJ 3rd, Lotze MT. Addicted to death: invasive cancer and the immune response to unscheduled cell death, *J Immunother* 2005;28:1-9.
22. Ellerman JE, Brown CK, de Vera M, Zeh HJ, Billiar T, Rubartelli A, et al. Masquerader: high mobility group box-1 and cancer, *Clin Cancer Res* 2007;13:2836-48.