

국내 폐 랑게르한스세포 조직구증(Pulmonary Langerhans Cell Histiocytosis)의 임상양상

¹가천의과대학교 길병원, ²고려대학교 구로병원, ³경북대학교 의학전문대학원, ⁴동아대학교 의과대학, ⁵성균관대학교 의과대학, ⁶서울대학교 의과대학, ⁷순천향대학교 서울병원, ⁸부천병원, ⁹울산대학교 서울아산병원, ¹⁰울산병원, ¹¹연세대학교 의과대학, ¹²이화여자대학교 의학전문대학원, ¹³인제대학교 의과대학, ¹⁴인하대학교 의과대학, ¹⁵한림대학교 강동성심병원

김 철⁷, 정성환¹, 심재정², 차승익³, 손준희⁴, 정만표⁵, 박혜윤⁵, 김영환⁶, 박종선⁶, 어수택⁷, 박춘식⁸, 김동순⁹, 조경욱⁹, 송진우⁹, 제갈양진¹⁰, 박무석¹¹, 박병훈¹¹, 이진화¹², 허진원¹³, 염호기¹³, 이흥렬¹⁴, 박용범¹⁵

Clinical Features of Pulmonary Langerhans Cell Histiocytosis in Korea

Chul Kim, M.D.⁷, Sung Hwan Jeong, M.D.¹, Jae Jeong Shim, M.D.², Seung-Ick Cha, M.D.³, Choonhee Son, M.D.⁴, Man Pyo Chung, M.D.⁵, Hye Yoon Park, M.D.⁵, Young Whan Kim, M.D.⁶, Jong Sun Park, M.D.⁶, Soo-Taek Uh, M.D.⁷, Choon Sik Park, M.D.⁸, Dong Soon Kim, M.D.⁹, Kyung Wook Cho, M.D.⁹, Jin Woo Song, M.D.⁹, Yang Jin Jegal, M.D.¹⁰, Moo Suk Park, M.D.¹¹, Byung Hoon Park, M.D.¹¹, Jin Hwa Lee, M.D.¹², Jin-Won Hur, M.D.¹³, Ho-Kee Yum, M.D.¹³, Hong-Lyeol Lee, M.D.¹⁴, Yong Bum Park, M.D.¹⁵

Department of Internal Medicine, ¹Gachon University Gil Medical Center, Incheon, ²Guro Hospital, Korea University Medical Center, Seoul, ³Kyungpook National University School of Medicine, Daegu, ⁴Dong-A University College of Medicine, Busan, ⁵Sungkyunkwan University School of Medicine, Seoul, ⁶Seoul National University College of Medicine, Seoul, ⁷Soonchunhyang University College of Medicine, Seoul and ⁸Bucheon, ⁹Asan Medical Center and ¹⁰Ulsan, Ulsan University College of Medicine, ¹¹Yonsei University College of Medicine, Seoul, ¹²Ewha Womans University School of Medicine, Seoul, ¹³College of Medicine, Inje University, ¹⁴College of Medicine, Inha University, Incheon, ¹⁵College of Medicine, Hallym University, Seoul, Korea

Background: Pulmonary Langerhans cell histiocytosis (PLCH) is characterized by a proliferation of Langerhans cells and this results in granulomas that involve multiple organs of the body. Because the incidence of PLCH is very low in Korea and worldwide, collecting the clinical data of patients with PLCH nationwide is needed to determine the clinical features of Korean patients with PLCH.

Methods: The patients with PLCH confirmed by biopsy at any body site were included and the patients should have lung lesions present. A questionnaire that had items on the symptoms, lung function tests, the roentgenographic findings and the treatment was collected retrospectively at a Korean ILD Research Meeting.

Results: A total of 56 cases were collected. The number of males and females was 48 and 8, respectively, and their median age was 43 years (range: 18~67 years). The patients were current or ex-smokers in 79% of the cases. The most frequent symptom was coughing (39%), followed in decreasing order by dyspnea (38%), sputum (20%) and chest pain (20%). Pneumothorax was observed in 16 (29%) patients. Lung function tests showed a normal, restrictive, mixed or obstructive pattern in 26 (61%), 7 (16%), 7 (16%) and 3 patients (7%), respectively. Nodular-cystic lesion was most frequently observed in 59% of the patients on HRCT. The lung lesions were located in the middle and upper lobes in almost the cases. The median follow-up period was 90 months (range: 1~180 months) and only two patients died during this period.

Conclusion: This study provides a national survey of the patients with PLCH during a long follow-up period.

Key Words: Langerhans, Langerhans-cell histiocytosis, Pulmonary diseases, Histiocytosis

Address for correspondence: Soo-Taek Uh, M.D., Ph.D.

Department of Internal Medicine, Soonchunhyang University Hospital, 22, Daesakwan-gil, Yongsan-gu, Seoul 140-743, Korea

Phone: 82-2-709-9554, Fax: 82-2-709-9554, E-mail: uhs@hosp.sch.ac.kr

Received: Jan, 20, 2009

Accepted: Feb, 9, 2009

서 론

폐 랑게르한스세포 조직구증(pulmonary Langerhans cell histiocytosis, PLCH)은 조직구의 일종인 랑게르한스 세포가 전신을 침범하여 나타나는 질환으로 알려져 있다. 과거에는 랑게르한스 세포의 침범 정도에 따라 Letterer-Siwe disease 혹은 Hand-Schüller Christian diseases로 분류하고, 폐 단독 혹은 다른 장기와 동시에 폐를 침범하는 경우는 호산구성 육아종(eosinophilic granuloma)으로 지칭하기도 한다¹.

PLCH의 빈도는 극히 적어 외국의 경우는 500여명의 조직학적으로 진단된 간질성 폐질환의 5% 미만으로 보고하고 있다². 역시 국내에서도 발견되는 수가 적어 그 빈도가 알려져 있지 않고 있으며, 한 두 증례^{3,4} 및 14명의 증례를 분석⁵하여 보고한 바 있다.

앞에서 기술한대로 PLCH의 빈도가 낮기 때문에 한 기관에서 자료를 수집하여 국내의 PLCH 임상양상을 알아보는 것은 어렵다. 따라서 국내 여러 기관에서 자료를 수집하여 국내의 PLCH 임상양상을 알아보고자 하였다.

대상 및 방법

진단 일자는 관계없이 폐 침범이 반드시 있으면서, 장기에 관계없이 조직학적으로 진단된 환자를 대상으로 15개 기관에서 자료를 수집하였다. 자료 수집은 대한결핵 및 호흡기학회 산하 ILD 연구회를 중심으로 이루어졌다. 수집 방법은 전자 메일이나 Fax를 이용하였다.

조사 내용은 역학, 흡연 유무 및 흡연량, 증상 특히 기흉의 유무, 폐기능 검사 소견, 단순 방사선 및 흉부 고해상도전산화단층촬영 소견, 기관지폐포세척 소견, 조직 검사의 부위 및 침범 부위, 치료 내용 그리고 추적 기간 및 생존 유무 등을 후향적 방법으로 조사하였다.

결 과

1. 인구역학적인 측면

56명이 모집되었으며, 남자 48명(86%), 여자 8명(14%)으로 뚜렷하게 남자에서 많이 발생되었다. 진단 당시 나이는 남자는 18세에서 67세까지, 여자는 22세부터 56세까지였으며, 대부분이 20세에서 49세까지였다(Figure 1). 중간 연령은 여자가 28세로 남자 37세보다 어렸지만, 환자

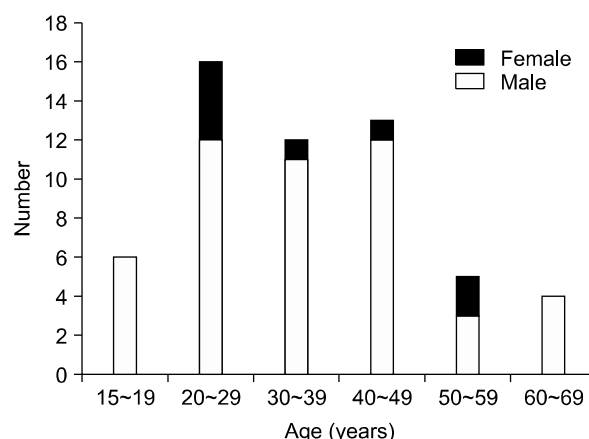


Figure 1. Age and sex distribution in patients with PLCH.

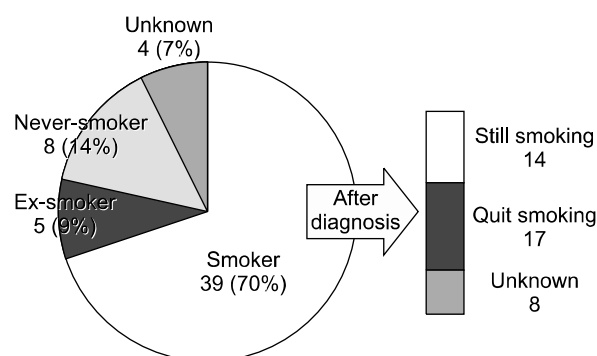


Figure 2. Smoking status before and after diagnosis in patients with PLCH.

의 분포는 여자에서 50세 이상의 경우가 25%(2명)로 다양하게 분포하였다.

전체 환자 중 39명(70%)이 진단 전부터 흡연을 해오던 환자였고 5명(9%)은 흡연한 적이 있으나 진단 당시 금연 상태였던 환자였으며, 비흡연자는 8명(14%)에 불과했다. 4명(7%)은 흡연력을 정확히 알 수 없었다. 결과적으로 79%의 환자에서 흡연과 연관성이 있었다. 흡연하고 있던 환자 중 14명은 진단 후에도 지속적으로 흡연을 하고 있었다(Figure 2). 평균 흡연력은 17갑-년이었으며, 24명에서 10갑-년 이상의 흡연력을 가지고 있었다.

2. 임상증상

8명(14%)의 환자에서 무증상이었으며, 마른기침(22명, 39%), 호흡곤란(21명, 38%), 가래(11명, 20%), 흉통(11명, 20%), 객혈(4명, 7.1%), 다뇨증과 다음증(4명, 7.1%), 체중감소(2명, 3.5%), 발열(2명, 3.5%), 식욕부진(2명, 3.5%), 가슴막통증(2명, 3.5%), 골 통증(1명, 1.7%), 복부불편감

(1명, 1.7%) 등의 빈도로 다양한 증상을 나타내었다 (Table 1). 16명(28.5%)의 환자가 1회 이상의 기흉을 경험하였으며, 이 중 2회는 3명, 3회는 2명, 4회와 5회는 각각 1명이었다.

증상이 없었던 8명과 자료가 제공되지 않았던 3명을 제외한 45명 가운데 42명에서 증상의 발현시기는 1년 이내였다.

3. 폐기능 검사

폐기능 검사 결과는 Table 2에서와 같이 평균 값은 정상치를 보였지만, 자료가 제공되었던 43명의 환자의 폐기능 검사의 분포를 살펴보면 정상인 26명(61%), 제한성 폐기능 이상이 7명(16%), 혼합형이 7명(16%), 폐쇄성 폐기능 이상이 3명(7%)이었다. 자료가 불충분하거나 제공되지 않은 경우는 13명이었다. 일산화탄소 확산능(DLCO)은 정상소견을 보인 사람이 12명(36%), 경도의 확산장애를 보인 사람이 14명(42%)이었고, 중등도의 확산장애를 보인 사람이 7명(21%)이었다. 추적 폐기능 검사가 있는 환자들 중 진단 후 흡연을 지속한 7명 중 5명에서 FVC가 감소되었고, 진단 후 흡연을 중단한 9명 중 2명만이 FVC가 감소되었다.

4. 영상의학적 소견

단순흉부방사선 촬영에서는 대부분이 양측 폐에 미만성의 망상 결절형의 침윤을 보였다. 45명의 고해상도 전산화단층촬영 결과는 결절성 및 낭성병변의 혼재(33명,

59%)가 가장 흔하였고, 이어 낭성 병변(9명, 16%), 결절성 병변(3명, 5%) 순이었다. 낭성 병변(cyst)의 크기가 1~2 cm인 경우는 낭성 병변을 보인 예 중에서 29% (12예), 2 cm 이상인 경우는 10% (4예), 그 외의 경우는 병변의 크기가 다양하게 보였다. 간유리 음영을 보이는 경우도 전체의 20% (11명)에서 나타났다. 림프절종대는 9% (4명)에서 보였고, 흉수는 발견되지 않았다. 병변의 위치는 대부분 상엽과 중엽에 분포하였으며, 하엽을 침범한 경우는 2명(3.5%)에 불과하였다.

5. 조직 검사 부위 및 장기 침범

전체 56명 중 51명의 환자에서 조직 검사는 폐에서 이루어졌으며, 뼈조직 검사는 2명, 간, 림프절, 피부 조직 검사는 각각 1명씩이었다. 폐 이외의 장기에 병변이 있었던 환자는 12명으로 뇌(5명), 뼈(3명), 간(2명), 림프절(1명), 피부(1명) 등의 순이었다.

6. 임상경과

보존적인 치료에 반응을 보이지 않은 7명에서 약물치료를 시행하였으며, 2명은 etoposide와 cyclophosphamide, methotrexate, vinblastin, prednisolone을 사용하였고 4명은 스테로이드 단독요법으로 치료하였으며, 1명은 vinblastine 단독 치료를 하였다. 대부분 3개월에서 5년까지 다양한 기간 동안 약물치료를 받았다.

추적검사 기간은 1개월부터 180개월로 중간 값은 90개월이었다. 추적검사 결과 1명은 진단 후 10년이 경과한 후 사망하였으며, 다른 1명은 폐암의 병발로 사망하여, 총 2명의 환자가 사망하였다. 그러나 상당수의 환자들이 증상의 호전 이후 추적검사를 할 수 없어 정확한 사망률을 예측하기는 어려웠다.

고 찰

PLCH는 전술 한 바와 같이 아주 드문 질환으로 정확한

Table 1. Clinical symptoms in 56 patients with PLCH

Symptoms	Number	Percentages
No symptoms	8	14
Cough	22	39
Dyspnea	21	38
Sputum	11	20
Hemoptysis	4	7
Polyuria, polydipsia	4	7

PLCH: pulmonary Langerhans cell histiocytosis.

Table 2. Pulmonary function tests in 56 patients with PLCH

	FVC	FVC ₁	FVC ₁ / FVC	TLC	RV	DLco	DLco / V _A
Number	43	43	43	27	23	33	31
M±SD	78±21	76±24	77±14	86±19	103±40	75±26	84±23
	(% pred)	(% pred)	(% pred)	(% pred)	(% pred)	(% pred)	(% pred)

M±SD denotes mean±standard deviation, PLCH: pulmonary Langerhans cell histiocytosis.

원인은 아직 밝혀지지 않은 질환이다. 역학적으로 가장 유력한 유발인자는 흡연으로 보고 되고 있다^{6,7}. 흡연이 랑게르한스 세포의 세기관지 내로의 집결을 유발하는 것으로 밝혀졌고, 흡연 환자에게 담배의 당단백질(glycoprotein)을 주입했을 때 대조군에 비해 혈액 내의 림프구가 증가하는 것으로 밝혀졌다^{8,9}. 본 연구에서도 흡연율이 70%로 높았으며, 담배를 중단한 환자도 9%에 이르러 담배와 밀접한 관계가 있음을 알 수 있었다. 진단 후 흡연을 지속한 환자들이 진단 후 금연한 환자들에 비하여 폐기능 검사상 악화소견이 더 흔하게 나타났다. 그러나 비흡연자에서도 질병이 발생하는 만큼, 체질적, 유전적인 요인도 관계할 것으로 생각된다¹⁰⁻¹⁴. 과거에는 남성에서 여성보다 흔하게 발생하는 것으로 보고 되었으나¹⁵, 최근의 Howarth 등⁶과 Vassallo 등¹⁶의 연구에 의하면 남녀간의 차이가 없거나 여자에서 약간 높은 것으로 보고되었다. 본 연구에서는 남자에서 여자보다 월등히 발생률이 높은 것으로 조사되었으며 같은 동양계인 일본의 연구결과에서도 이와 유사한 결과가 나타났다¹⁷. 이것은 아마도 남자가 여자보다 흡연율이 높기 때문인 것으로 추측된다.

임상증상은 2/3 정도의 환자에서 마른기침과 운동 시 호흡곤란 등의 호흡기 증상이 주를 이루며 무력증, 야간발한, 발열, 체중감소 등과 같은 전신증상을 동반할 수 있다^{6,7,15-24}. 본 연구에서도 호흡기 증상이 가장 많은 비율을 차지하였다. 자발성 기흉은 10~20%로 보고되었으며, 본 연구에서도 28.5%로 외국의 발표보다 약간 발생률이 높았다. 기흉은 젊은 남자에게 흔하며 본 연구에서도 여성에게 발생한 예는 없었다^{6,7,15-24}.

폐기능 검사에서는 폐확산능의 장애가 가장 흔하며 문헌들의 보고에 의하면 환자의 70~90%가 확산능의 장애를 가지고 있다고 하였다^{7,15-17,19,20}. 이러한 일산화탄소 확산능의 장애는 병의 진행 정도와 고해상도단층촬영에서의 병변 진행 정도와 상관 관계를 보이는 것으로 알려져 있다²⁵⁻²⁷. 본 연구에서는 64%의 환자들이 확산능의 장애를 가지고 있어 다른 연구자와 비슷한 결과를 보이고 있다. 정상 폐기능과 제한성 폐기능 장애를 보이는 경우가 가장 많았고 혼합형과 폐쇄성 폐기능장애가 그 다음을 차지 하였다. 이는 다른 문헌에서 주로 폐쇄성 폐기능 장애가 많고 제한성 폐기능 장애가 적다는 보고와 달랐다^{7,16,17,19,20}. 이런 차이는 정확하게 알 수는 없지만 폐 병변의 정도와 폐기능은 연관성이 있는 데 본 연구에서는 폐 병변의 범위를 조사하지 않았기 때문에 그 이유를 설명할 수 없을 것이다.

영상의학적 소견은 단순흉부방사선 촬영에서 양측 폐의 망상결절형의 침윤이 가장 흔한 소견이며 상엽과 중엽에 병변이 주로 위치하고 늑골형격막각 부위는 침범하지 않는 경우가 많았다²⁸. 본 조사에서도 대부분의 환자에서 폐의 상엽과 중엽에 병변이 위치하고 있어 다른 연구자의 보고와 유사하였다. 고해상도전산화단층촬영 소견은 결절성, 낭성, 혹은 두 가지 병변의 혼재 양상으로 나타나며 병이 진행함에 따라 결절성 병변에서 낭성 병변쪽으로 진행되는 양상을 보였다²⁷. 본 연구에서도 낭성 및 결절성 병변의 혼재가 가장 흔한 소견이었으며, 간유리음영과 흡연에 의한 2차적 변화들이 모두 관찰되었고 일부는 림프절 종대 소견도 보였다.

병리소견은 랑게르한스 세포와 림프구를 비롯한 염증세포들이 말단 기관지벽에 모여 느슨한 육아종을 보이며 이것이 PLCH의 특징적인 소견이다²⁵. 물론 랑게르한스 세포는 정상 조직에서도 관찰되므로 이를 구별하기 위해서는 CD1a 면역조직검사 혹은 전자현미경을 사용한다. 세포 내 단백질인 S100 단백질을 확인하는 것도 한 방법일 수 있지만, 일부 대식세포와 신경내분비(neuroendocrine) 세포에서도 관찰되므로 비특이적이다²⁶. 본 조사에서는 조직학적으로 진단된 예를 대상으로 하였기 때문에 조직학적 소견을 분석하지는 않았다.

임상경과와 예후는 매우 다양하며, 예측이 힘든 것으로 보고 되고 있다. 50% 가량의 환자들이 자발적으로 혹은 스테로이드 치료만으로 회복이 되나, 10~20%의 환자들은 재발성 기흉이나 만성폐성심을 동반한 만성 폐 부전으로 진행한다. 최종적으로 대략 30~40%의 환자들에서 증상이 지속되며 방사선학적 소견의 악화로 보인다^{25,26,29}. 본 조사에서는 56명 중 2명만이 사망하여 사망률은 높지 않음을 알 수 있었으나, 병의 진행 여부에 대해서는 조사되지 않았으므로 임상경과를 예측하기는 어려웠다.

치료는 금연에서부터 시작된다. 단순히 금연만 하여도 질환이 호전되는 것으로 보고하고 있다^{30,31}. 본 연구에서는 진단 시 흡연하고 있었던 39명의 환자 중 진단 후 17명만이 금연하고 있어 금연에 대한 교육이 더 필요할 것으로 판단된다. 스테로이드가 치료에 이용되고 있으며, 그 자체가 전신 증상을 완화시키며, 폐병변의 호전을 가져왔던 보고는 있었으나 폐기능에 있어서 호전을 가져오는 지에 대한 증거는 미약하다^{22,25,26}. Vinblastine과 methotrexate를 스테로이드와 병합하여 여러 장기에 침범한 PCLH에서 사용해 볼 수 있지만 효과에 대해서는 정립되어 있지 않다²⁶.

결론적으로 국내에서 시행한 PLCH 임상양상은 외국에

서의 보고와 유사한 결과를 보여주었고, 향후 PLCH 환자에 대한 보다 국가적 그리고 장기적인 추적 연구가 필요할 것으로 생각된다.

요 약

연구배경: 폐 랑게르한스세포 조직구증(pulmonary Langerhans cell histiocytosis, PLCH)은 랑게르한스세포의 증식으로 형성된 육아종이 여러 장기에 침범하여 발생하는 질환이다. 주로 폐에 침범하며, 무증상에서부터 호흡곤란 등의 다양한 임상증상을 가진다. 국외뿐만 아니고 국내에서도 빈도가 적은 것으로 알려져 있어, 다기관에서 국내 증례를 모아 그 임상양상을 알아보고자 하였다.

방 법: 부위에 관계없이 조직학적으로 진단되고 폐의 병변이 있는 PLCH 환자의 임상증상을 ILD 연구회를 통하여 후향적으로 조사하였다.

결 과: 수집된 증례는 총 56명으로 남자 48명, 여자 8명이었고, 중간나이는 43세(18~67세)였다. 진단 당시 흡연자와 과거 흡연자는 79%로 흡연과 관계가 있었다. 가장 흔한 증상은 기침(39%)이었고, 이어 호흡곤란(38%), 객담(20%), 흉통(20%) 순이었다. 기흉은 16명의 환자에서 관찰되었다. 폐기능 검사에서 정상은 26명(61%), 제한성 7명(16%), 혼합형 7명(16%), 폐쇄성은 3명(7%)에서 관찰되었다. 방사선 소견은 대부분의 환자에서 병변이 중엽과 상엽에 있었으며, 결절과 낭종이 같이 있는 경우가 59%로 가장 많았다.

결 론: 이 연구는 PLCH 환자에 대한 국가적 그리고 장기적 추적 연구의 필요성을 시사한다.

참 고 문 헌

1. Tazi A. Adult pulmonary Langerhans' cell histiocytosis. *Eur Respir J* 2006;27:1272-85.
2. Gaensler EA, Carrington CB. Open biopsy for chronic diffuse infiltrative lung disease: clinical, roentgenographic, and physiological correlations in 502 patients. *Ann Thorac Surg* 1980;30:411-26.
3. Kim YM, Park YI, Choi YK, Lee JS, Lee WC, Hong JH, et al. A case of primary pulmonary histiocytosis-X associated with central diabetes insipidus. *Tuberc Respir Dis* 1999;46:110-5.
4. Hong SJ, Ahn KH, Lee WY, Kong SJ, Yong SJ, Shin KC. A case of pulmonary histiocytosis-X associated

- with bilateral, recurrent, and spontaneous pneumothorax. *Tuberc Respir Dis* 1994;41:152-7.
5. Hwang YI, Park GM, Yim JJ, Yoo CG, Lee CT, Kim YW, et al. Clinical characteristics of pulmonary histiocytosis X. *Tuberc Respir Dis* 2001;51:346-53.
6. Howarth DM, Gilchrist GS, Mullan BP, Wiseman GA, Edmonson JH, Schomberg PJ. Langerhans cell histiocytosis: diagnosis, natural history, management, and outcome. *Cancer* 1999;85:2278-90.
7. Travis WD, Borok Z, Roum JH, Zhang J, Feuerstein I, Ferrans VJ, et al. Pulmonary Langerhans cell granulomatosis (histiocytosis X). A clinicopathologic study of 48 cases. *Am J Surg Pathol* 1993;17:971-86.
8. Zeid NA, Muller HK. Tobacco smoke induced lung granulomas and tumors: association with pulmonary Langerhans cells. *Pathology* 1995;27:247-54.
9. Youkeles LH, Grizzanti JN, Liao Z, Chang CJ, Rosenstreich DL. Decreased tobacco-glycoprotein-induced lymphocyte proliferation in vitro in pulmonary eosinophilic granuloma. *Am J Respir Crit Care Med* 1995;151:145-50.
10. Boehler A. Lung transplantation for cystic lung diseases: lymphangioleiomyomatosis, histiocytosis X, and sarcoidosis. *Semin Respir Crit Care Med* 2001;22:509-16.
11. Sulica R, Teirstein A, Padilla ML. Lung transplantation in interstitial lung disease. *Curr Opin Pulm Med* 2001;7:314-22.
12. Etienne B, Bertocchi M, Gamondes JP, Thevenet F, Boudard C, Wiesendanger T, et al. Relapsing pulmonary Langerhans cell histiocytosis after lung transplantation. *Am J Respir Crit Care Med* 1998;157:288-91.
13. Gabbay E, Dark JH, Ashcroft T, Milne D, Gibson GJ, Healy M, et al. Recurrence of Langerhans' cell granulomatosis following lung transplantation. *Thorax* 1998;53:326-7.
14. Habib SB, Congleton J, Carr D, Partridge J, Corrin B, Geddes DM, et al. Recurrence of recipient Langerhans' cell histiocytosis following bilateral lung transplantation. *Thorax* 1998;53:323-5.
15. Basset F, Corrin B, Spencer H, Lacronique J, Roth C, Soler P, et al. Pulmonary histiocytosis X. *Am Rev Respir Dis* 1978;118:811-20.
16. Vassallo R, Ryu JH, Schroeder DR, Decker PA, Limper AH. Clinical outcomes of pulmonary Langerhans' cell histiocytosis in adults. *N Engl J Med* 2002;346:484-90.
17. Watanabe R, Tatsumi K, Hashimoto S, Tamakoshi A, Kuriyama T. Clinico-epidemiological features of pulmonary histiocytosis X. *Intern Med* 2001;40:998-1003.

18. Colby TV, Lombard C. Histiocytosis X in the lung. *Hum Pathol* 1983;14:847-56.
19. Crausman RS, Jennings CA, Tudor RM, Ackerson LM, Irvin CG, King TE Jr. Pulmonary histiocytosis X: pulmonary function and exercise pathophysiology. *Am J Respir Crit Care Med* 1996;153:426-35.
20. Delobbe A, Durieu J, Duhamel A, Wallaert B. Determinants of survival in pulmonary Langerhans' cell granulomatosis (histiocytosis X). *Groupe d'Etude en Pathologie Interstitielle de la Société de Pathologie Thoracique du Nord. Eur Respir J* 1996;9:2002-6.
21. Friedman PJ, Liebow AA, Sokoloff J. Eosinophilic granuloma of lung. Clinical aspects of primary histiocytosis in the adult. *Medicine (Baltimore)* 1981;60:385-96.
22. Schonfeld N, Frank W, Wenig S, Uhrmeister P, Allica E, Preussler H, et al. Clinical and radiologic features, lung function and therapeutic results in pulmonary histiocytosis X. *Respiration* 1993;60:38-44.
23. Minghini A, Trogdon SD. Recurrent spontaneous pneumothorax in pulmonary histiocytosis X. *Am Surg* 1998;64:1040-2.
24. Mendez JL, Nadrous HF, Vassallo R, Decker PA, Ryu JH. Pneumothorax in pulmonary Langerhans cell histiocytosis. *Chest* 2004;125:1028-32.
25. Tazi A, Soler P, Hance AJ. Adult pulmonary Langerhans' cell histiocytosis. *Thorax* 2000;55:405-16.
26. Vassallo R, Ryu JH, Colby TV, Hartman T, Limper AH. Pulmonary Langerhans'-cell histiocytosis. *N Engl J Med* 2000;342:1969-78.
27. Moore AD, Godwin JD, Muller NL, Naidich DP, Hammar SP, Buschman DL, et al. Pulmonary histiocytosis X: comparison of radiographic and CT findings. *Radiology* 1989;172:249-54.
28. Lacronique J, Roth C, Battesti JP, Basset F, Chretien J. Chest radiological features of pulmonary histiocytosis X: a report based on 50 adult cases. *Thorax* 1982;37:104-9.
29. Sundar KM, Gosselin MV, Chung HL, Cahill BC. Pulmonary Langerhans cell histiocytosis: emerging concepts in pathobiology, radiology, and clinical evolution of disease. *Chest* 2003;123:1673-83.
30. Von Essen S, West W, Sitorius M, Rennard SI. Complete resolution of roentgenographic changes in a patient with pulmonary histiocytosis X. *Chest* 1990;98:765-7.
31. Mogulkoc N, Veral A, Bishop PW, Bayindir U, Pickering CA, Egan JJ. Pulmonary Langerhans' cell histiocytosis: radiologic resolution following smoking cessation. *Chest* 1999;115:1452-5.