

**Leflunomide로 치료중인 류마티스 관절염 환자에서 발생한 간질성 폐렴 1예**가톨릭대학교 대전성모병원 <sup>1</sup>류마티스내과학교실, <sup>2</sup>호흡기내과학교실신아영<sup>1</sup>, 김승수<sup>2</sup>, 김경희<sup>2</sup>, 주일남<sup>2</sup>, 고혁재<sup>1</sup>**A Case of Interstitial Pneumonitis in a Patient with Rheumatoid Arthritis Treated with Leflunomide**Ah-Young Shin, M.D.<sup>1</sup>, Seung Soo Kim, M.D.<sup>2</sup>, Kyung-Hee Kim, M.D.<sup>2</sup>, Il-Nam Ju, M.D.<sup>2</sup>, Hyeok Jae Ko, M.D.<sup>1</sup>Divisions of <sup>1</sup>Rheumatology, <sup>2</sup>Pulmonology, Department of Internal Medicine, Daejeon St. Mary's Hospital, The Catholic University of Korea, Daejeon, Korea

Leflunomide, a disease-modifying antirheumatic drug (DMARD) for the treatment of rheumatoid arthritis has been available in Korea since 2003. Leflunomide-associated interstitial pneumonitis has been appearing recently. A 25-year-old woman with a 12-month history of seronegative rheumatoid arthritis (RA) presented with acute respiratory insufficiency. She developed fever, dyspnea, and non-productive cough. Her medication history included methotrexate (15 mg/week, commencing 1 year prior) and leflunomide (20 mg/day, no loading dose, commencing 4 months prior). She was diagnosed with leflunomide-associated interstitial pneumonitis based on history, physical examination, laboratory and radiologic findings. She recovered quickly after leflunomide was withdrawn and steroids and cholestyramine were initiated quickly. We report a case of leflunomide-associated interstitial pneumonitis treated successfully with intravenous high-dose steroid and cholestyramine.

**Key Words:** Leflunomide, Interstitial lung diseases, Rheumatoid arthritis

**서 론**

Leflunomide는 disease-modifying antirheumatic drugs (DMARDs)의 한 종류로서 isoxazole 유도체인 prodrug로 생체 내에서 신속히 대사되어 활성화 물질인 A77 1726으로 전환되고 pyrimidine생합성에 관여하는 DHO-DH (dihydroorotate dehydrogenase)를 억제하여 면역 조절 효과를 가지게 된다<sup>1</sup>. 이러한 Leflunomide는 여러 임상 실험에서 류마티스 관절염의 임상양상을 호전시켜 주며 방사선학적 진행을 늦춰주는 등 질병의 진행을 억제하는

효과를 가지고 있다고 알려져 있다<sup>2</sup>. 흔한 약제 부작용으로는 설사, 오심, 구토, 복통, 고혈압, 탈모, 간 장애, 혈액학적 이상, 알레르기 반응 등이 있으며 2003년 9월 일본에 Leflunomide가 시판된 이후 간질성 폐렴이 보고되기 시작하였고 드물지 않게 사망한 예도 보고되고 있다<sup>3,4</sup>. 국내에서는 2005년 Lee 등에 의해 Leflunomide에 의한 간질성 폐렴이 처음 보고된 후 2007년 Sheen 등에 의한 증례보고 포함 총 2예가 보고되었다<sup>5,6</sup>.

저자들은 기존 치료에 반응이 없는 혈청학적 음성 류마티스 관절염 환자에서 Leflunomide 추가 후 간질성 폐렴을 경험하였기에 문헌고찰과 함께 보고하고자 한다.

**증 례**

**환 자:** 25세, 여자

**주 소:** 호흡곤란, 기침

**현병력:** 내원 1년 전부터 양측 발목, 양측 무릎, 양측 손목, 중수지 관절, 근위지 관절에 부종, 관절통 발생, 타

Address for correspondence: Hyeok Jae Ko, M.D.

Division of Rheumatology, Department of Internal Medicine, Daejeon St. Mary's Hospital, The Catholic University of Korea, 520-2, Daehung-dong, Jung-gu, Daejeon 301-723, Korea

Phone: 82-42-220-9831, Fax: 82-42-255-8663

E-mail: kohj8804@catholic.ac.kr

Received: May. 25, 2009

Accepted: Jun. 17, 2009

병원에서 시행한 검사상 류마티스 인자는 음성으로 측정되었으며 관절 부위 방사선학적 검사상에서도 특이 소견 관찰되지 않았다. 당시 혈청 음성 류마티스 관절염으로 진단하였고 치료로 Hydroxychloroquine 400 mg/day, Methotrexate 7.5~15 mg/week, Sulfasalazine 1 g/day 의 3제 요법을 투여하였으나 호전 보이지 않아 Cyclosporine 100 mg/day, prednisolone 2~12 mg/day 병합요법을 시행하였다.

환자는 Cyclosporine, prednisolone 투여 2개월 후에도 증상 호전 보이지 않아 복용 중지하였으며, 2008년 12월 Leflunomide 10 mg/day, Methotrexate 15 mg/week 투여 시작하였고, 이후 관절염 증상 호전 양상 보여 2009년 2월 26일 Leflunomide 20 mg/day로 증량하면서 Methotrexate 15 mg/week 병합요법을 유지하였다. 이후 관절염 증상 재발하지 않았으나 Leflunomide 증량 2개월째 갑작스런 호흡곤란, 마른기침으로 입원하였다.

**과거력:** 고혈압, 당뇨, 간염, 폐결핵 등의 병력은 없었다.

**가족력:** 특이 사항은 없었다.

**사회력:** 술이나 담배는 하지 않았다.

**진찰소견:** 내원 당시 혈압 120/80 mmHg, 맥박수 116 회/분, 호흡 23회/분, 체온 37.3°C였고 급성 병색 소견 보였으나 의식은 명료하였다. 두경부에서 결막 창백이나 공막 황달 소견은 관찰되지 않았고 림프절 종대는 촉진되지 않았다. 흉부 검사상 양측 폐야에서 악설음이나 천명은 들리지 않는 거친 호흡음 관찰되었고 심박동은 규칙적이고 심 잡음은 없으나 빈맥 소견 보이고 있었다. 복부 촉진상 간이나 비장 종대는 없었으며 양측 늑골척추부의 압통도 관찰되지 않았다. 양측 무릎, 발목 관절 등의 부종, 압

통은 관찰되지 않았으며 전신 피부에 반점이나 외상 흔적은 없었다.

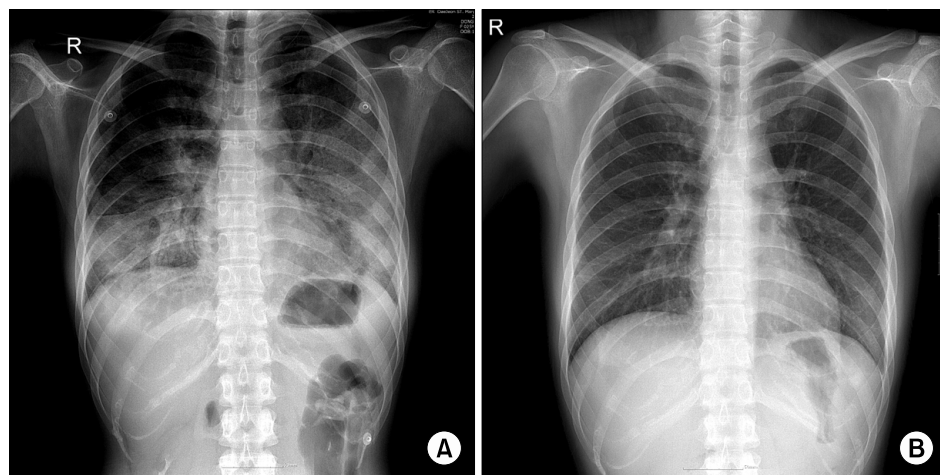
**검사실 소견:** 말초 혈액 검사에서 백혈구 수 7,000/mm<sup>3</sup> (과립구 56.6%, 림프구 29%, 호산구 0.7%), 혈색소 12.9 g/dL, 혈소판 202,000/mm<sup>3</sup>이었으며 적혈구 침강 속도 22 mm/hr, C-반응단백은 7.15 mg/dL이었다. 혈청 생화학적 검사상 AST/ALT 21/133 IU/L, ALP 59 IU/L, Gamma GTP 75 IU/L, 총 빌리루빈 0.5 mg/dL, 총 단백질 5.8 g/dL, 알부민 3.4 g/dL로 경미한 간 기능 이상 소견을 보였다. BUN 11.1 mg/dL, Creatinine 0.53 mg/dL이었고, 혈청 전해질 검사상 Na/K 142/3.8 mEq/L, Cl 107 mEq/L이었다.

면역학적 검사에서 류마티스 인자 음성, 항 cyclic citrullinated peptide 항체, 항핵항체 음성, HBs 항체 양성, 항 HCV 항체 음성, HIV 음성이었다.

동맥혈 가스 분석에서 pH 7.399, PaO<sub>2</sub> 35.1 mmHg, PaCO<sub>2</sub> 34.9 mmHg, HCO<sub>3</sub><sup>-</sup> 21.1 nmol/L, O<sub>2</sub> saturation 66.7%이었다. 환자의 혈액, 소변, 객담에서 시행한 그람 염색과 배양 검사에서 검출되는 병원균은 없었으며 Cryptococcus 항원, Cytomegalovirus IgM, Epstein-Barr virus 항체 검사는 모두 음성이었다.

**방사선 소견:** 입원 당시 촬영한 단순 흉부 방사선 촬영에서 오른쪽 하폐야, 왼쪽 전폐야에서 미만성 음영 증가를 보였고(Figure 1A), 흉부 전산화 단층 촬영상 오른쪽 하폐야, 왼쪽 전폐야에 젓빛 유리 모양의 음영이 관찰되었다(Figure 2).

**치료 및 경과:** 입원 당시 호흡곤란과 심각한 저산소증을 보였고 38.6°C의 발열이 나타나기 시작하였으며, 흉부 진찰상 양측 전폐야로 악설음을 동반한 거친 호흡음이 들



**Figure 1.** (A) Chest X-ray shows diffuse infiltration and haziness on both lung fields. (B) At 3 days after treatment start, follow up chest X-ray shows resolution of previous infiltration and haziness.

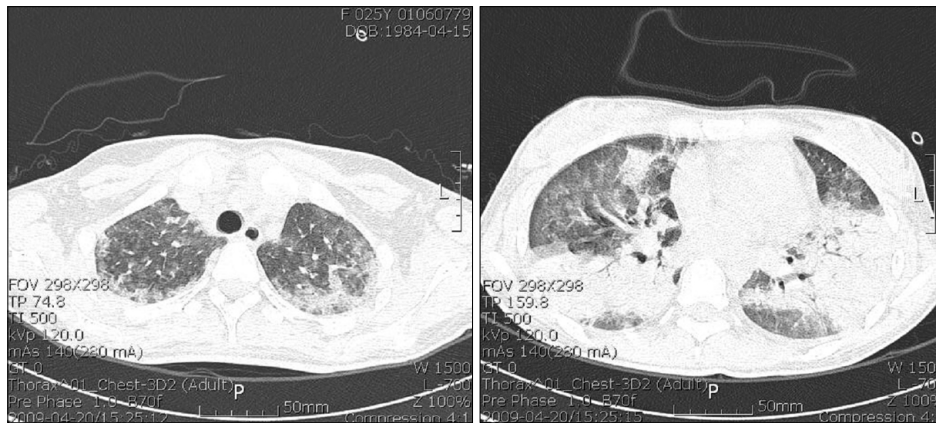


Figure 2. Chest computed tomography imaging shows ground-glass opacity and consolidation in her both whole lung fields.

리기 시작했고 단순 흉부 방사선 촬영에서 양측 전폐야로 진행성 미만성 침윤이 관찰되었다. 감별 진단으로 바이러스나 pneumocystis carinii에 의한 폐렴, 세균성 폐렴, 약제나 류마티스 관절염에 의한 폐렴 등을 생각하였다.

저산소증 교정 위해 산소 15 L를 마스크로 공급하였으나 동맥혈 가스 검사상 pH 7.390, PaO<sub>2</sub> 44 mmHg, PaCO<sub>2</sub> 68.6 mmHg, HCO<sub>3</sub><sup>-</sup> 23.4 nmol/L, O<sub>2</sub> saturation 93.3%이었고 광범위 항생제, Methylprednisolone 1 mg/kg/day, Cholestyramine 12 g/day를 투여하였으며 약제에 의한 폐렴 가능성을 배제하기 위해 Leflunomide, Methotrexate를 중단하였다.

입원 2일째 호흡곤란, 기침이 감소되었으며 체온은 정상화되었고 저산소증은 감소되어 산소 4 L를 비 삽관으로 공급하면서 시행한 동맥혈 가스 검사상 pH 7.480, PaO<sub>2</sub> 35.9 mmHg, PaCO<sub>2</sub> 88.0 mmHg, HCO<sub>3</sub><sup>-</sup> 26.1 nmol/L, O<sub>2</sub> saturation 97.5%이었으며 단순 흉부 방사선 촬영에서 양측 전폐야의 미만성 침윤이 감소되었다.

입원 당시 시행한 배양검사, 바이러스 검사, 단순 흉부 방사선 촬영과 전산화 단층 촬영 소견, Leflunomide와 Methotrexate 복용을 멈춘 후 임상 양상과 방사선 검사상에서 급속한 호전을 보이는 소견으로 보아 Leflunomide에 의한 간질성 폐렴이 가장 의심되었다.

입원 4일째 단순 흉부 방사선 촬영상 양측 폐야 미만성 침윤이 완전히 사라졌으며(Figure 1B) 산소 없이 시행한 동맥혈 가스 검사상 pH 7.438, PO<sub>2</sub> 31.1 mmHg, PaCO<sub>2</sub> 132.6 mmHg, HCO<sub>3</sub><sup>-</sup> 20.6 nmol/L, O<sub>2</sub> saturation 99.1%로 정상 소견을 보였다.

입원 8일째에 C-반응 단백 0.25 mg/dL로 감소되었으며 호흡곤란, 기침 등의 증상이 완전히 사라졌으며 AST/ALT 12/74 IU/L로 호전양상을 보였다. Cholestyramine은 12

g/day로 10일간 유지하였으며 Methylprednisolone 30 mg/day로 감량 후 퇴원하였다.

## 고 찰

Leflunomide는 기존의 DMARDs와는 다른 pyrimidine 대사를 억제하는 기전을 가진 약제로서 1998년 미국 FDA로부터 공인된 이후 1999년 유럽에서 판매되기 시작하였으며 2003년 9월부터 일본과 우리나라에서 처방되고 있다.

Leflunomide는 prodrug로 간과 위장관 점막에서 활성화 물질인 A77 1776으로 대사되어 pyrimidine 생합성의 rate-limiting step인 dehydroorotate dehydrogenase를 가역적으로 억제하며 활성화된 T세포 증식을 억제하여 치료 효과를 보인다<sup>7</sup>. 인체 내에서 A77 1776은 99% 이상이 혈장 단백질(주로 알부민)과 결합하고 담즙으로 배출될 때 장간순환계 재순환(enterohepatic recirculation)으로 인해 혈중 반감기는 평균 14~18일로 길어진다<sup>8</sup>.

흔한 부작용으로는 설사, 오심, 구토, 간 효소 상승, 탈모, 고혈압, 피부 발진 등이 알려져 있다. Leflunomide가 2003년 9월 일본에서 처음 시판되기 전, 서구에서 보고된 자료에 의하면 Leflunomide에 의한 간질성 폐렴은 드물었으나<sup>2</sup>, 2004년 일본에서 시행한 시판 후 조사에 의하면 첫 수개월 동안 16명의 간질성 폐렴 환자가 발생하였으며 이 중 5명이 사망하였다고 보고 하였고<sup>9</sup> 우리나라에서는 Leflunomide에 의한 간질성 폐렴이 2005년 첫 발생 이후 총 2예가 보고 되었다<sup>5,6</sup>. 대부분의 논문에서 Leflunomide에 의한 간질성 폐렴의 진단 기준으로 Methotrexate에 의한 폐 손상의 진단 기준을 수정해서 사용하고 있다. 가장 주된 진단 기준으로는 감염에 의한 폐 손상을 배제해야 하며 약제에 의한 간질성 폐렴을 시사하는 임상

적 양상을 보이거나 기존에 가지고 있던 간질성 폐질환 증상이 빠르게 악화되는 경우, 기존의 간질성 폐질환이 진행되는 경우를 Leflunomide에 의한 간질성 폐렴으로 분류하였다<sup>10</sup>. Chikura 등은 한국, 일본, 영국, 독일 등에서 Leflunomide 복용 후 발생한 간질성 폐렴에 대해 보고하였는데 32명의 환자 중 6명이 사망하였으며 이 중 5명은 Methotrexate나 steroid의 병합요법을 사용하고 있었다. 26명의 환자는 Leflunomide를 복용하기 시작한 첫 20주 내에 간질성 폐렴이 발생하였으며 31명의 환자에서 Methotrexate에 노출된 기왕력이 있었고 13명의 환자는 Methotrexate와 Leflunomide의 병합요법을 사용하였다. 4명의 환자는 Leflunomide 시작 시 100 mg/day의 부하용량을 사용하였으며 이들 모두에게서 Leflunomide에 노출된 첫 12주 이내에 간질성 폐렴이 발생하였다<sup>3</sup>. 또한 Savage 등에 의해 발표된 논문에서는 Leflunomide에 의한 간질성 폐렴환자 14명 중 12명이 Methotrexate를 동시에 복용하였고 이 중 9명은 Methotrexate 복용 도중 Leflunomide를 추가하였으며 이들에게서 3~5개월 내에 간질성 폐렴이 발생하였고<sup>4</sup> 국내에서 보고된 2예 모두 Methotrexate 복용 도중 Leflunomide를 추가하였다<sup>5,6</sup>. Suissa 등이 발표한 코호트 연구 결과에 따르면 Leflunomide를 복용한 류마티스 관절염 환자 1만 명당 8.1명의 간질성 폐렴이 발생하였고 기존에 간질성 폐질환을 가지고 있거나 Methotrexate를 복용한 기왕력이 있는 환자에서 비교 위험도가 2.6배 증가하는 결과를 보여주고 있다<sup>11</sup>. Leflunomide를 복용 전 Methotrexate에 의한 간질성 폐렴이 있었던 경우와 Leflunomide를 복용 전 간질성 폐질환을 가지고 있던 환자의 경우에서 Leflunomide 복용 12주 안에 간질성 폐렴이 발생하였으며 이들 모두는 사망하였고, Leflunomide를 100 mg/day 부하용량으로 시작한 환자 4명 중 1명이 사망하였으며, 고해상 전산화단층 촬영에서 젓빛 유리모양의 음영이 보인 14명 중 5명이 사망하였고 주된 조직학적 소견으로 3명의 환자에서 미만성 폐포 손상이 관찰되었고 이들 모두는 사망하였다<sup>3</sup>. Leflunomide에 의한 간질성 폐렴은 일본(0.48%)과 한국에서 미국보다 5배 이상 높게 나타나고 있으나<sup>7</sup> 한국과 일본의 사망률(19%)은 서구의 환자와 동일하게 나타나고 있다<sup>3</sup>.

류마티스 관절염 치료에 있어 DMARDs 병합요법이 중요한 위치를 차지하고 있고 특히 병합요법으로 가장 널리 사용되고 있는 약제가 Methotrexate이다. Methotrexate는 Purine대사를 억제하는 반면 Leflunomide는 pyrimidine대사를 억제하므로 이들의 병합요법으로 상승효과를 가

져올 수 있다고 예측되고 있고, Kremer 등<sup>12</sup>의 연구에 의하면 Methotrexate와 Leflunomide의 병합요법이 Methotrexate 단독요법에 비해 ACR20 반응 기준을 만족하는 경우가 2배 이상 높게 나타나 병합요법을 시행하는 것이 더 효과가 있다고 보고되었다. 하지만 Methotrexate에 의한 치명적인 급성 간질성 폐렴도 보고되고 있어 두 약제의 병용 요법에서 간질성 폐질환의 위험도가 더 증가할 수 있음을 예측할 수 있다.

Methotrexate나 Leflunomide에 의한 간질성 폐렴의 감별은 방사선학적으로나 조직학적으로 쉽지 않은 것으로 알려져 있으나<sup>13</sup> Leflunomide에 의한 간질성 폐렴은 증상이 빠르게 나타나며(평균 지속기간 3일) Leflunomide 치료 시작 첫 20주 안에 발생하고<sup>4</sup> Methotrexate에 의한 간질성 폐렴의 증상은 아 급성(평균 지속기간 14일)으로 나타나고 치료 시작 첫 1년 안에 나타난다고 알려져 있다<sup>14</sup>.

Leflunomide에 의한 간질성 폐렴이 의심되는 경우 즉각적인 조치가 필요하며 약물 중단과 약제에 의한 과민성 반응을 조절하기 위해 고용량의 steroid를 사용하며 활성화된 대사물질인 A77 1726의 혈중 농도를 급속히 낮추고 배설시키기 위해 Cholestyramine을 4 g씩 하루 세 번 복용하거나 charcoal 50 mg을 6시간마다 복용하는 것이 필요하다.

본 환자에서는 혈청학적 음성 류마티스 관절염 진단 후 내원 1년 전부터 Methotrexate를 복용하였고 이후 임상양상 호전 보이지 않아 내원 4개월 전 Leflunomide 10 mg/day, Methotrexate 15 mg/week를 투여 시작하고 내원 2개월 전 Leflunomide 20 mg/day로 증량하면서 Methotrexate 15 mg/week 병합요법을 사용하였고 내원 하루 전 급작스런 호흡곤란과 함께 저산소증이 발생하여 입원하였다. 환자는 입원 후 급속히 진행되는 성인 호흡장애 증후군 양상 보여 광범위 항생제와 고용량 steroid, Cholestyramine 4 g을 하루 세 번 투여 시작하였다. 이후 24시간 이내 치료 효과가 신속하게 나타나기 시작하였으며 이는 감염에 의한 폐렴보다는 약제에 의한 과민성 폐렴을 의심할 수 있어 내원 4개월 전 추가된 Leflunomide에 의한 과민성 폐렴을 진단, Cholestyramine 12 g/day를 투여하였고 치료에 좋은 반응을 보였다.

Leflunomide에 의한 부작용으로 일본과 국내에서 많이 발생하고 있는 간질성 폐렴에 대해 주의를 해야 하며 Methotrexate를 복용하던 환자나 이전에 간질성 폐질환의 병력이 있었던 환자에서 Leflunomide의 사용 시 세심한 증상 관찰 및 호흡기 증상이 발생할 경우 즉각적인 대처가

이루어져야 하겠다.

## 요 약

Leflunomide는 항류마티스 약제로 최근 류마티스 관절염 치료에 효과적으로 사용되고 있다. 최근 본 약제로 인한 간질성 폐렴이 일본과 한국에서 서구에서보다 많이 보고되고 있으며 종종 사망하는 경우도 보고되고 있다. 저자들은 25세 여자에서 Methotrexate와 Leflunomide의 병합요법 중 발생한 간질성 폐렴을 진단하였고 Methylprednisolone과 Cholestyramine을 조기 투여하여 효과적으로 치료하였기에 문헌 고찰과 함께 보고하는 바이다.

## 참 고 문 헌

1. Park YB, Lee SK. Leflunomide: a new disease modifying anti-rheumatic drug. *J Korean Rheum Assoc* 2000;7: 323-32.
2. Kalden JR, Schattenkirchner M, Sørensen H, Emery P, Deighton C, Rozman B, et al. The efficacy and safety of leflunomide in patients with active rheumatoid arthritis: a five-year followup study. *Arthritis Rheum* 2003; 48:1513-20.
3. Chikura B, Lane S, Dawson JK. Clinical expression of leflunomide-induced pneumonitis. *Rheumatology (Oxford)*. Forthcoming 2009.
4. Savage RL, Highton J, Boyd IW, Chapman P. Pneumonitis associated with leflunomide: a profile of New Zealand and Australian reports. *Intern Med J* 2006; 36:162-9.
5. Lee JH, Cheon WS, Seo YI, Eom KS, Jang SH, Bahn JW, et al. A case of interstitial pneumonitis caused by leflunomide. *Tuberc Respir Dis* 2005;58:83-8.
6. Sheen DH, Lim MK, Shim SC, Lee SO, Kang SW, Song JK, et al. Successful treatment of interstitial pneumonitis induced by leflunomide. *J Korean Rheum Assoc* 2007; 14:268-73.
7. Breedveld FC, Dayer JM. Leflunomide: mode of action in the treatment of rheumatoid arthritis. *Ann Rheum Dis* 2000;59:841-9.
8. Bartlett RR, Brendel S, Zielinski T, Schorlemmer HU. Leflunomide, an immunorestoring drug for the therapy of autoimmune disorders, especially rheumatoid arthritis. *Transplant Proc* 1996;28:3074-8.
9. McCurry J. Japan deaths spark concerns over arthritis drug. *Lancet* 2004;363:461.
10. Searles G, McKendry RJ. Methotrexate pneumonitis in rheumatoid arthritis: potential risk factors. Four case reports and a review of the literature. *J Rheumatol* 1987; 14:1164-71.
11. Suissa S, Hudson M, Ernst P. Leflunomide use and the risk of interstitial lung disease in rheumatoid arthritis. *Arthritis Rheum* 2006;54:1435-9.
12. Kremer J, Genovese M, Cannon GW, Caldwell J, Cush J, Furst DE, et al. Combination leflunomide and methotrexate (MTX) therapy for patients with active rheumatoid arthritis failing MTX monotherapy: open-label extension of a randomized, double-blind, placebo controlled trial. *J Rheumatol* 2004;31:1521-31.
13. Vallbracht II, Popper HH, Rieber J, Nowak F, Gallenberger S, Piper B, et al. Lethal pneumonitis under leflunomide therapy. *Rheumatology (Oxford)* 2005;44: 1580-1.
14. Chikura B, Sathi N, Lane S, Dawson JK. Variation of immunological response in methotrexate-induced pneumonitis. *Rheumatology (Oxford)* 2008;47:1647-50.