

## 폐렴, 급성호흡곤란증후군으로 오인되어 Levofloxacin 투여 후 호전되어 진단이 지연된 속립성 결핵 1예

건양대학교 의과대학 <sup>1</sup>내과학교실, <sup>2</sup>영상의학교실, <sup>3</sup>흉부외과학교실  
이고은<sup>1</sup>, 조영준<sup>2</sup>, 조현민<sup>3</sup>, 손지웅<sup>1</sup>, 최유진<sup>1</sup>, 나문준<sup>1</sup>, 권선중<sup>1</sup>

## A Case of Miliary Tuberculosis Misdiagnosed as Pneumonia and ARDS Due to the Transient Improvement after Intravenous Injection of Levofloxacin

Go Eun Lee, M.D.<sup>1</sup>, Young Jun Cho, M.D.<sup>2</sup>, Hyun Min Cho, M.D.<sup>3</sup>, Ji Woong Son, M.D.<sup>1</sup>, Eu Gene Choi, M.D.<sup>1</sup>, Moon Jun Na, M.D.<sup>1</sup>, Sun Jung Kwon, M.D.<sup>1</sup>

<sup>1</sup>Division of Pulmonology, Departments of Internal Medicine, <sup>2</sup>Diagnostic Radiology, <sup>3</sup>Diagnostic Chest Surgery, Konyang University College of Medicine, Daejeon, Korea

Miliary tuberculosis is quite a rare but serious cause of acute respiratory distress syndrome (ARDS). Therefore, the early detection of military tuberculosis as the underlying cause of ARDS is very important for the prognosis and survival of the patient. We report a case of military tuberculosis mimicking ARDS. A female patient was admitted due to repeated fever and dyspnea. The initial chest CT scan showed diffuse ground glass opacity, without a miliary pattern. The case was considered to be ARDS caused by pneumonia. She showed improvement after being treated with levofloxacin. However, she was re-admitted with fever seven days after discharge. The follow up chest CT scan showed micronodules in both lungs. An open lung biopsy confirmed the diagnosis of military tuberculosis.

**Key Words:** Miliary tuberculosis, Levofloxacin, Acute respiratory distress syndrome

### 서 론

속립성 결핵은 발열, 기침, 호흡곤란, 무기력감 등의 비교적 전형적인 증상부터 급성 호흡곤란 증후군(acute respiratory distress syndrome, ARDS)까지 다양한 형태로 나타난다<sup>1</sup>.

전형적 임상증상, 흉부 X-선상 속립성 결절, 객담 항산균 도말 검사, 배양검사상 양성 시 진단이 용이하지만 모

든 환자에게서 관찰되는 것은 아니며, ARDS의 형태로 나타나거나 fluoroquinolones계 항생제의 사용에 따른 반응으로 폐렴으로 오인되어 속립성 결핵의 진단이 지연될 수 있다<sup>2</sup>. 저자들은 *Mycoplasma pneumoniae*에 의한 폐렴과 ARDS로 levofloxacin을 투여 받은 후 급성 호흡부전과 방사선학적 호전을 보여 진단이 늦어진 속립성 결핵 1예를 경험하였기에 보고하는 바이다.

### 증 례

**환 자:** 김○○, 여자, 57세

**주 소:** 내원 2개월 전부터 시작된 호전과 악화를 반복하는 발열.

**현병력:** 2개월 전부터 간헐적 발열이 있어 개인병원에 두 차례 입원하여 치료 후 호전되었고 다시 발열이 있어

Address for correspondence: Sun Jung Kwon, M.D.  
Department of Internal Medicine, Konyang University Hospital, 685, Kasuwon-dong, Seo-gu, Daejeon 302-718, Korea  
Phone: 82-42-600-8820, Fax: 82-42-600-9090  
E-mail: sjoongkwon@hanmail.net  
Received: Feb. 1, 2009  
Accepted: Mar. 6, 2009

입원하여 췌장염으로 치료 중 발열이 지속되어 본원으로 전원되었다.

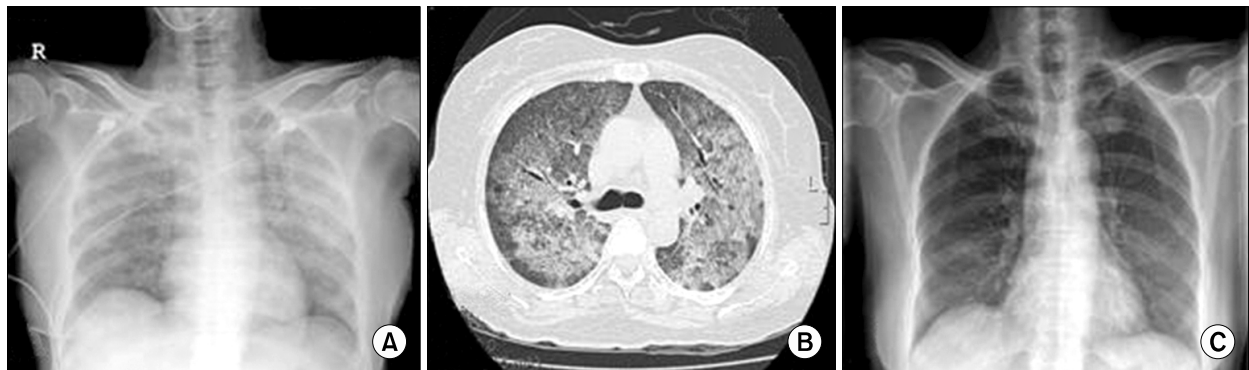
**과거력:** 5년 전 당뇨병으로 진단을 받고 경구혈당강하제를 복용 중으로 직업은 10년 전부터 버섯재배를 하였고 비흡연자였다.

**가족력:** 특이소견은 없었다.

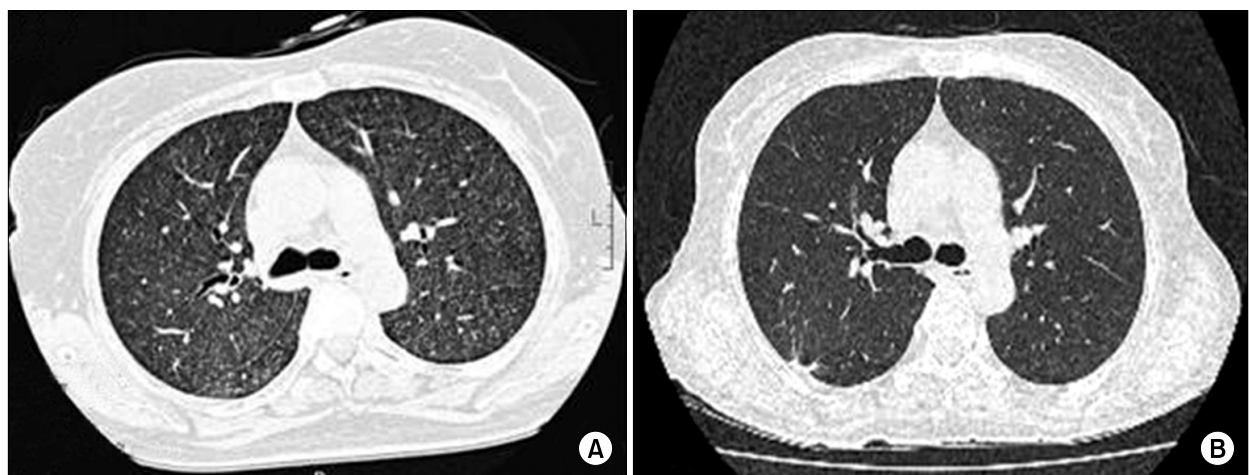
**진찰소견:** 내원 당시 활력 징후는 혈압 100/70 mmHg, 맥박 110회/분, 호흡수 20회/분 그리고 체온 36.5°C이었다. 신체검사에서 만성 병색을 보였고 의식은 명료하였다. 흉부 진찰상 이상 소견은 없었고 경부, 복부에서 림프절병증이나 만져지는 종물은 없었다.

**검사소견:** 내원 시 말초혈액 검사, 뇨검사, 동맥혈 가스 분석, 흉부 X-선상 정상이었다.

**치료 및 경과:** 입원 시 발열의 원인으로 장티푸스 의심 하에 ciprofloxacin을 투여 받은 후 발열이 소실되었다. 입원 6일째 호흡곤란이 발생하였고 호흡수는 40회/분, 체온 37.6°C이고 양폐야에서 수포음이 청진되었다. 산소를 비 케날라로 5 L/min 공급 시 동맥혈 가스 검사는 pH 7.496, PCO<sub>2</sub> 24.9 mmHg, PO<sub>2</sub> 55.3 mmHg, bicarbonate 22.3 mmol/L, O<sub>2</sub> saturation 91%로 급성 호흡부전을 보였다. 말초 혈액 검사상 백혈구 4,800/mm<sup>3</sup> (중성구 80%, 임파구 17.6%, 단핵구 1.5%), 혈색소 12.2 g/dL, 혈소판



**Figure 1.** At first admission, (A) Chest PA showed diffuse haziness on both entire lung fields in the fifth day of first admission, (B) Chest CT scan showed diffuse ground glass opacity (GGO), consolidation and multiple nodular lesions in both lungs, (C) After the antibiotics therapy, chest PA showed that haziness on both lungs improved in the 18th day of admission.



**Figure 2.** (A) At second admission, high resolution computed tomography (HRCT) showed numerous micronodules and ground glass opacity (GGO) in both lungs. (B) Follow up chest HRCT, 3 months later since the patient took anti-tuberculosis medications, numerous nodules and GGO were disappeared in both lungs.

140,000/mm<sup>3</sup>, ESR 39 mm/hr, CRP 12.2 mg/dL이었다. 혈청 생화학 검사에서 BUN 7.3 mg/dL, Creatinine 0.39 mg/dL, Total protein 6.71 g/dL, albumin 3.17 g/dL, alkaline phosphatase 435 IU/L, AST 125 IU/L, ALT 73 IU/L이었다. 흉부 X-선상 양 폐에 미만성 침윤으로 흉부 CT를 시행하였고 전폐야에 미만성 간유리음영 및 비장에 농양이 있었다(Figure 1A, B). 심초음파상 심박출량은 74%이고 좌심실 기능부전 및 삼내막염의 증거는 없었다. 2회의 객담 항산균 도말 검사가 음성, 배양검사상 음성이었고 바이러스 배양 검사상 인플루엔자바이러스, 아데노바이러스, 거대세포바이러스는 음성이었다. 입원 7일째 호흡곤란이 악화되었고 마이코플라즈마 항체가 1 : 320, cold agglutinin은 1 : 16으로 *Mycoplasma pneumoniae*에 의한 폐렴과 급성호흡곤란증후군이 의심되어 levofloxacin과 cefepime을 정맥주사 하였다. 산소를 저장 마스크로 10 L/min로 투여하며 보조적 치료 및 기계환기의 보조 없이 항생제를 투여 후 2일 후부터 호흡곤란이 감소하여 3일 후 비캐놀라로 산소를 2 L/min로 공급 시 동맥혈 가스분석상 pH 7.519, PCO<sub>2</sub> 23 mmHg, PO<sub>2</sub> 114 mmHg, bicarbonate 22.2 mmol/L, O<sub>2</sub> saturation 99.2%로 호전, 발열의 소실, 흉부 X-선상 호전 및 복부초음파상 비장의 농양이 감소하였다(Figure 1C). 경구항생제로 교체 후 입원 18일째 퇴원하였다.

**두 번째 입원:** 퇴원 직후 발한, 전신쇠약감과 손바닥의 발적이 발생하여 일주일 후 재입원을 하였으나 이전과 달리 호흡곤란은 없었고 38.3°C의 발열이 있었다. 흉부 X-선상 이전의 미만성 간유리 음영이 소실되었으나 미만성 결절성 병변이 의심되어 시행한 흉부 고해상도 전산화 단층촬영(high resolution computed tomography, HRCT)상 2주 전에 시행한 흉부 CT와 달리 전 폐야에 소결절과 간유리 음영이 있었다(Figure 2A). 기관지 내시경상 정상 기관지 점막으로 우중엽의 일부 분절에서 기관지폐포세척을 시행하여 항산균 도말 및 배양검사를 하였으나 음성이었다. 투베르쿨린 검사는 경결이 8 mm, 혈청검사 상 항핵항체는 < 1 : 20, 안지오텐신 전환효소는 101.2 (ACE unit 18~55), HIV항체 검사 음성으로 정상범위였다.

속립성 결핵과 과민성폐장염의 진단에 용이한 경기관지 폐생검이 아닌 좀더 정확한 진단과 타 질환의 배제를 위해 video-assisted thoracic surgery (VATS)를 이용한 개흉폐생검을 입원 3일째 우상엽에서 시행하였다. 병리 결과는 괴사를 동반한 육아종이 있었고 Ziehl-Neelsen 염색상 항산균이 있어 속립성 결핵으로 진단을 하였다(Figure

3). 입원 4일째부터 isoniazid 300 mg, ethambutol 800 mg, rifampicin 600 mg, pyrazinamide 1,500 mg를 투여하였고, 투여 다음 날부터 발한이 소실되었다. 첫 입원 4주 후 시행한 마이코플라즈마 항체는 1 : 160으로 감소되어 진단적 가치가 없었다. 항결핵제를 3개월간 복용 후 시행한 HRCT상 소결절은 감소되어 이후 투약을 지속하며 관찰 중이다(Figure 2B).

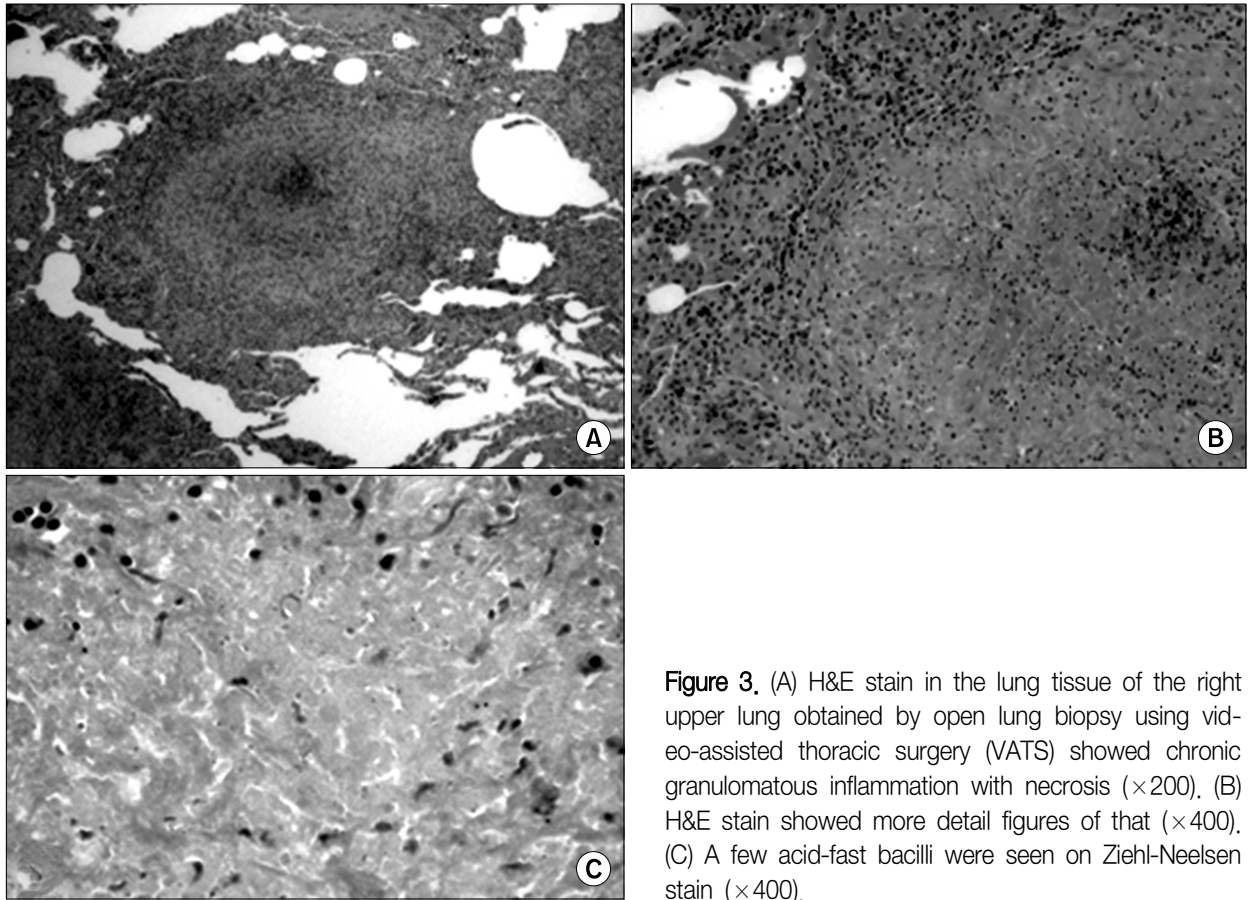
## 고 찰

속립성 결핵은 *Mycobacterium tuberculosis*의 혈액성 파종으로 나타나며, 다양한 임상 증상을 나타내며 가장 심한 형태로 드물게 ARDS를 일으킬 수 있고 Piqueras 등<sup>3</sup>의 증례 분석에서 57~89%로 사망률이 매우 높았고 타 장기 부전 시 대부분 사망하였다.

속립성 결핵이 ARDS를 일으키는 기전은 McClement 등에 의하면 병소 주위의 광범위한 염증성 반응과 간질의 육아종성 침윤 및 폐쇄성 동맥내막염을 동반하여 국소적 혈관분포의 증가로 폐포내에는 다형핵백혈구와 적혈구 및 섬유소로 구성된 다량의 삼출액이 채워져 건락성 육아종이 형성되어 환기/관류 비의 부적합과 확산 장애를 초래하기 때문으로 알려져 있다<sup>4</sup>.

Bae 등<sup>5</sup>의 분석 결과에서 흉부 방사선 사진상 속립성 단독이 61.2%, 폐렴양 소견이 12.9%, 늑막 삼출이 동반된 경우가 10.5%였다. 흉부 방사선 사진은 속립성 결절이 간유리 음영이나 폐포성 음영 등으로 가려지거나 불명확하게 되어 진단이 늦어지는 경우가 많은데, Ahn 등<sup>6</sup>의 연구에서 초기에 모든 예에서 간유리 음영과 폐경화를 동반하였고 4예에서는 속립성 결절들이 같이 관찰되었다. HRCT상 처음부터 속립성 결절이 관찰되지 않았던 한 예에서 추적검사로 시행한 HRCT에서 새로 형성된 결절이 관찰되었다<sup>6</sup>. 본 증례의 경우에도, 처음 입원 시 시행한 흉부 CT에서는 결절이 없이 간유리 음영만 있었고, 추후 증상이 재발되어 시행한 HRCT에서 미만성 소결절이 있었는데 첫 입원 시처럼 전형적인 속립성 결핵의 형태가 아니라 전폐야에 미만성 간유리 음영 양상을 보인 경우 원인 질환으로 속립성 결핵을 추정하기는 어려울 것이다.

임상 양상에 대한 Bae 등<sup>5</sup>의 연구에 의하면, 속립성 결핵환자 85예 중 20세부터 29세까지가 34.1%로 가장 많았고, 주 증상은 오한과 발한, 호흡곤란, 기침, 두통, 전신쇠약감 순이었다. 본 증례의 환자의 경우 발열이 주 증상이었지만 2개월 동안 간헐적으로 반복하였고 발열 없이 정



**Figure 3.** (A) H&E stain in the lung tissue of the right upper lung obtained by open lung biopsy using video-assisted thoracic surgery (VATS) showed chronic granulomatous inflammation with necrosis ( $\times 200$ ). (B) H&E stain showed more detail figures of that ( $\times 400$ ). (C) A few acid-fast bacilli were seen on Ziehl-Neelsen stain ( $\times 400$ ).

상적인 일상 생활을 하였다. 기침, 객담 등의 다른 동반 증상이 없어 처음 입원 시 발열의 원인으로 장티푸스나 쓰쓰가무시병으로 판단하여 ciprofloxacin과 doxycycline을 투여하였고 호흡곤란의 발생 시에도 객담 항산균 도말 검사 상 반복되는 음성으로 드물지만 비전형폐렴에 의한 중증 폐렴, 폐부종의 소견으로 인한 ARDS로 오인하여 levofloxacin과 세팔로스포린계 항생제를 병합하여 치료를 하였다. 일시적인 호전으로 폐결핵의 가능성을 생각하지 못하였고 재입원 시 발한, 발열, 전신쇠약감 등 전형적인 증상을 호소한 후 임상적으로 결핵의 가능성을 두었다.

2007년 미국감염학회/미국흉부학회와 국내 지역사회 폐렴의 치료 지침과 2005년 미국흉부학회의 병원내폐렴에 대한 치료 지침에서 fluoroquinolones의 사용에 대해 권유하고 있으며 세팔로스포린계에 대한 과민반응 시 추천되는 약물로도 알려져 있다<sup>7,8</sup>. Fluoroquinolones는 폐렴의 치료뿐만 아니라 결핵의 치료로도 쓰이며 2차 약제로 분류되어 있어 치료 실패, 다제내성 결핵이나 간독성의 발생 등 1차 약제에 불내성 시 사용 할 수 있는 약물 중

하나로 levofloxacin이 결핵균에 대한 활성도가 가장 나은 것으로 알려져 있다<sup>9</sup>. 아직까지 이 약제에 일시적인 노출 후 내성균이 발생할 수 있다는 대규모 연구 결과는 없지만 이전에 fluoroquinolone에 노출되는 것이 항결핵치료 시작의 지연을 유발하는 결과가 있었고 국내에서도 폐렴으로 levofloxacin을 사용 후 일시적 호전을 보여 진단이 늦어진 예가 있었다<sup>10-12</sup>. 본 증례에서도 levofloxacin의 주사 후 호흡곤란의 완화, 산소공급의 개선과 발열의 소실로 폐렴과 ARDS의 빠른 호전이라 판단하게 되었고 증상의 재발과 전형적인 방사선학적 양상이 나타난 후에야 결핵을 의심하게 되었다.

진단의 지연에 따른 문제점으로 폐렴에 대한 1차 선택약제로 사용이 증가되면서 배양 음성 결핵의 발생에 대한 위험의 증가로 타인에 대한 전파의 가능성에 대해 연구된 적이 있지만 다행히도 연관이 없었던 것으로 나타났다<sup>13</sup>. 본 증례에서는 재입원 시 기관지폐포세척액에서 항산균 도말 및 배양검사를 시행하였으나 음성으로 진단에 도움이 되지 못하였으나 폐생검상 조직에서 항산균에 대한 염색에

서 양성으로 단기간의 노출이 임상 증상을 호전시켰지만 미생물학적 검사까지 영향을 준 것으로 보이지 않는다.

본 증례는 속립성 결핵의 전형적인 형태인 소결절을 나타내기 전에 비전형폐렴과 ARDS로 발현된 예로 levofloxacin의 투여에 따른 일시적인 호전으로 속립성 결핵의 진단이 지연되었던 경우로 폐렴으로 fluoroquinolones을 투여하는 경우 결핵균에 대한 효과로 결핵의 진단에 지연이 될 수 있으므로, 폐렴의 치료로 fluoroquinolones을 사용 시 주의를 기울여야겠다.

## 요 약

저자들은 당뇨병의 과거력이 있는 57세 여자로 발열 및 호흡곤란을 주소로 내원하여 *Mycoplasma pneumoniae*에 의한 ARDS를 동반한 중증폐렴으로 오인되어 Levofloxacin 투여로 호흡곤란의 일시적인 호전 및 방사선적 소견상 호전을 보여 퇴원하였다. 퇴원 후 발열과 발한으로 시행한 HRCT 및 개흉 폐생검을 통해 속립성 결핵으로 진단되어 항결핵제 치료를 시행한 후 증상과 방사선학적 호전을 보였다. 폐렴의 치료 시 사용되는 fluoroquinolone제제의 결핵균에 대한 효과로 인해 결핵진단의 지연을 가져올 수 있어 급성 호흡곤란증후군과 같이 비전형적인 임상양상을 나타내는 속립성 결핵의 진단 시 주의를 기울여야겠다.

## 참 고 문 헌

1. Rom WN, Garry SM. Miliary tuberculosis. In: Baker SK, Glassroth J, editors. Tuberculosis. 2th ed. Philadelphia: Lippincott Williams & Wilkins; 2004. p. 429-32.
2. Yoon YS, Lee HJ, Yoon HI, Yoo CG, Kim YW, Han SK, et al. Impact of fluoroquinolones on the diagnosis of pulmonary tuberculosis initially treated as bacterial pneumonia. Int J Tuberc Lung Dis 2005;9:1215-9.
3. Piqueras AR, Marruecos L, Artigas A, Rodriguez C. Miliary tuberculosis and adult respiratory distress syndrome. Intensive Care Med 1987;13:175-82.
4. Kim JH, Jeoung CH, Kim HI, Park JH, Lee JS, Jeon GU, et al. A case report of the patient with miliary tuberculosis resulting in adult respiratory distress syndrome.

Korean J Intern Med 1986;31:566-70.

5. Bae DS, Kim JK, Kim JA, Jeon KH, Lee JH, Shine WW, et al. A clinical study of miliary tuberculosis in adults. Tuberc Respir Dis 1984;31:108-14.
6. Ahn YS, Lee SM. A clinical review of acute respiratory distress syndrome (ARDS) due to miliary tuberculosis. Tuberc Respir Dis 2002;53:17-26.
7. Mandell LA, Wunderink RG, Anzueto A, Bartlett JG, Campbell GD, Dean NC, et al. Infectious Diseases Society of America/American Thoracic Society consensus guidelines on the management of community-acquired pneumonia in adults. Clin Infect Dis 2007; 44 Suppl 2:S27-72.
8. American Thoracic Society, Infectious Diseases Society of America. Guidelines for the management of adults with hospital-acquired, ventilator-associated, and healthcare-associated pneumonia. Am J Respir Crit Care Med 2005;171:388-416.
9. Blumberg HM, Burman WJ, Chaisson RE, Daley CL, Etkind SC, Friedman LN, et al. American Thoracic Society/Centers for Disease Control and Prevention/ Infectious Diseases Society of America: treatment of tuberculosis. Am J Respir Crit Care Med 2003;167: 603-62.
10. Gindburg AS, Hooper N, Parrish N, Dooley KE, Dorman SE, Booth J, et al. Fluoroquinolone resistance in patients with newly diagnosed tuberculosis. Clin Infect Dis 2003;37:1448-52.
11. Dooley KE, Golub J, Goes FS, Merz WG, Sterling TR. Empiric treatment of community-acquired pneumonia with fluoroquinolones, and delays in the treatment of tuberculosis. Clin Infect Dis 2002;34:1607-12.
12. Lee HS, Kang YA, Oh JY, Lee JH, Yoo CG, Lee CT, et al. A case of pulmonary tuberculosis with delayed diagnosis due to the temporary clinical improvement after use of levofloxacin and amikacin under the impression of community acquired pneumonia. Tuberc Respir Dis 2003;55:395-401.
13. Gaba PD, Haley C, Griffin MR, Mitchel E, Warkentin J, Holt E, et al. Increasing outpatient fluoroquinolone exposure before tuberculosis diagnosis and impact on culture-negative disease. Arch Intern Med 2007;167: 2317-22.