

# Azithromycin 투여로 폐기능이 호전된 폐쇄성 세기관지염 1예

대구가톨릭대학교 의과대학 <sup>1</sup>내과학교실, <sup>2</sup>진단영상의학교실, <sup>3</sup>계명대학교 의과대학 병리학교실  
오지혜<sup>1</sup>, 김경찬<sup>1</sup>, 김성우<sup>1</sup>, 현대성<sup>1</sup>, 이상채<sup>1</sup>, 배성화<sup>1</sup>, 정경재<sup>2</sup>, 권건영<sup>3</sup>

## Improvement of Pulmonary Function after Administration of Azithromycin in a Patient with Bronchiolitis Obliterans: a Case Report

Ji Hye Oh, M.D.<sup>1</sup>, Kyung Chan Kim, M.D.<sup>1</sup>, Sung Woo Kim, M.D.<sup>1</sup>, Dae Sung Hyun, M.D.<sup>1</sup>, Sang Chae Lee, M.D.<sup>1</sup>, Sung Hwa Bae, M.D.<sup>1</sup>, Kyung Jae Jung, M.D.<sup>2</sup>, Kun Young Kwon, M.D.<sup>3</sup>

Departments of <sup>1</sup>Internal Medicine, <sup>2</sup>Radiology, Catholic University of Daegu School of Medicine, <sup>3</sup>Department of Pathology, Keimyung University School of Medicine, Daegu, Korea

Bronchiolitis obliterans (BO) is a serious noninfectious complication following an allogeneic bone marrow transplant (BMT). A 21-year-old female received an allogeneic BMT as a treatment for myelodysplastic syndrome. Four months after the BMT, progressive dyspnea developed and BO was also diagnosed by a lung biopsy. The patient was administered steroid and immunosuppressive agents for 1 year but there was no improvement in pulmonary function. Azithromycin was prescribed (500 mg q.d. for 3 days followed by 250 mg three time a week) because macrolides might decrease the inflammatory reaction leading to BO. The patient's pulmonary function improved after administration of azithromycin for 1 year. The forced expiratory volume in a one second (FEV<sub>1</sub>) increase was 220 mL (28.2%) and the forced vital capacity (FVC) increase was 460 mL (25.7%). We report the improvement in the pulmonary function after the administration of azithromycin for 1 year in a patient with BO after a BMT. (*Tuberc Respir Dis* 2008;65:410-415)

**Key Words:** Bone marrow transplantation, Bronchiolitis obliterans, Pulmonary function, Azithromycin

### 서 론

폐쇄성 세기관지염(bronchiolitis obliterans)은 동종 골수 이식 후 발생하는 심각한 비감염성 폐 합병증이다. 1982년 Roca 등<sup>1</sup>이 만성 이식편대숙주질환(graft versus host disease)을 가진 환자에서 처음으로 폐쇄성 세기관지염을 보고하였다. 이후 골수 이식 횟수가 증가함에 따라 폐쇄성 세기관지염의 발생 빈도도 증가하고 있다.

골수 이식 후 발생하는 폐쇄성 세기관지염의 특징은 이전에 관찰되지 않던 새로운 기류 폐쇄가 발생하는 것이다. 적극적인 치료를 하더라도 폐기능의 호전을 보이는 경우

는 약 8~20%에 불과하며<sup>2</sup> 대부분은 비가역적인 기류 폐쇄 상태에 이르러 결국 호흡부전으로 진행된다. 폐쇄성 세기관지염의 사망률은 14~100%로 다양하게 보고되고 있으며 대체로 65% 내외로 알려져 있다<sup>2</sup>. 따라서 폐쇄성 세기관지염을 치료할 때 기대하는 가장 좋은 목표는 폐기능의 감소를 늦추어 호흡부전으로의 진행을 막는 것이다.

현재 폐쇄성 세기관지염의 치료 방법은 고용량의 스테로이드를 투여하고 면역억제제의 용량을 증량하는 것이다. 증상이 심한 경우 스테로이드 충격요법을 고려할 수 있으며 thalidomide, anti-thymocyte globulin 등을 사용하기도 한다. 그러나 이러한 다양한 치료 방법에도 불구하고 폐쇄성 세기관지염이 호전을 보이거나 안정화되는 경우가 약 35%에 불과한 실정이다<sup>3</sup>. 최근 Khalid 등<sup>4</sup>은 골수 이식 후 발생한 폐쇄성 세기관지염 환자들에서 12주간 azithromycin을 투여하여 임상 증상 및 폐기능 즉 일초간 노력성 호기량(forced expiratory volume in one second, FEV<sub>1</sub>), 노력성 폐활량(forced vital capacity, FVC) 등이 호전됨을 보고하였다. 그러나 아직 국내에서의 연구

Address for correspondence: Kyung Chan Kim, M.D.  
Department of Internal Medicine, Catholic University of Daegu School of Medicine, 3056-6, Daemyung 4-dong, Nam-gu, Daegu 705-718, Korea  
Phone: 82-53-650-4294, Fax: 82-53-622-2072  
E-mail: solarmac@cu.ac.kr

Received: Jul. 27, 2008

Accepted: Sep. 16, 2008

Table 1. Results of the serial spirometric measurement

Pulmonary function test	Pre BMT	BO diagnosed	Before azithromycin administration	After 6 months of azithromycin administration	After 12 months of azithromycin administration
FEV <sub>1</sub>	2.84 L (86%)	0.78 L (23%)	0.78 L (23%)	0.91 L (28%)	1.00 L (31%)
FVC	3.20 L (87%)	1.91 L (45%)	1.79 L (43%)	2.13 L (53%)	2.25 L (56%)
FEV <sub>1</sub> /FVC	89	41	43	43	44

BMT: bone marrow transplantation; BO: bronchiolitis obliterans; L: liter; FEV<sub>1</sub>: forced expiratory volume in one second; FVC: forced vital capacity.

보고는 없었다.

이를 근거로 하여 저자들은 골수이식 후 발생한 폐쇄성 세기관지염 환자에서 기존의 치료 약제인 스테로이드와 면역억제제에 macrolide계 항생제인 azithromycin을 추가하여 1년간 투여한 결과 폐기능이 호전된 증례를 경험하였기에 문헌 고찰과 함께 보고하는 바이다.

## 증 례

**환 자:** 박○○, 21세, 여자

**주 소:** 호흡곤란

**현병력:** 환자는 3년 전 빈혈이 발견되어 혈액종양 내과에서 골수검사를 시행하여 골수형성이상증후군(myelodysplastic syndrome)을 진단받았고, 4개월 전 비혈연 동종 골수이식을 시행받았다. 전처치 요법으로 fludarabine, busulfan, anti-thymocyte globulin 등을 사용하였다. 골수 이식 1개월 후 피부병변이 발생하여 조직검사를 시행한 후 급성 이식편대숙주질환으로 진단하여 prednisolone과 FK506을 사용하였다. 3주일 전 서서히 진행되는 운동시 호흡곤란이 발생하였고 1주일 전 안정시 호흡곤란을 호소하여 입원하였다.

**과거력:** 특이 소견 없었다.

**가족력 및 사회력:** 특이 소견 없었다.

**이학적 소견:** 입원 당시 혈압 110/80 mmHg, 맥박수 130회/분, 호흡수 30회/분, 체온 36.8°C였다. 의식은 명료하였으나 만성 병색을 보였고 결막은 창백하였으며 경부 림프절은 만져지지 않았다. 흉부 진찰상 양측 폐야에 미세 수포음이 청진되었으며 심잡음은 들리지 않았다. 복부에서 간이나 비장 종대는 촉진되지 않았으며 말초 부종도 관찰되지 않았다.

**검사실 소견:** 말초 혈액 검사에서 백혈구 7,300/mm<sup>3</sup> (호중구 31%, 림프구 54%, 단핵구 14%), 혈색소 7.4 g/dl, 혈소판 24,000/mm<sup>3</sup>이었다. 생화학 검사에서 총빌리루빈

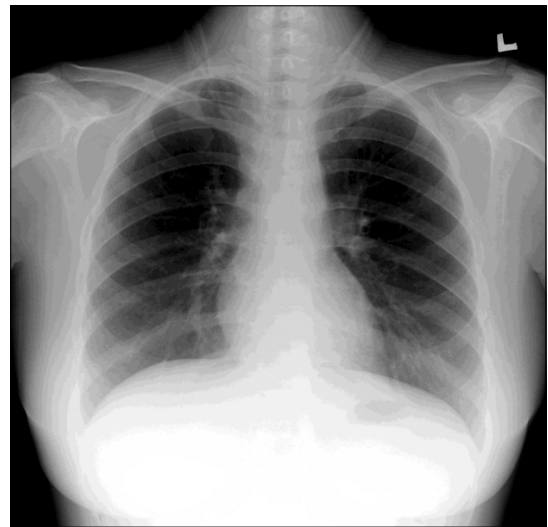
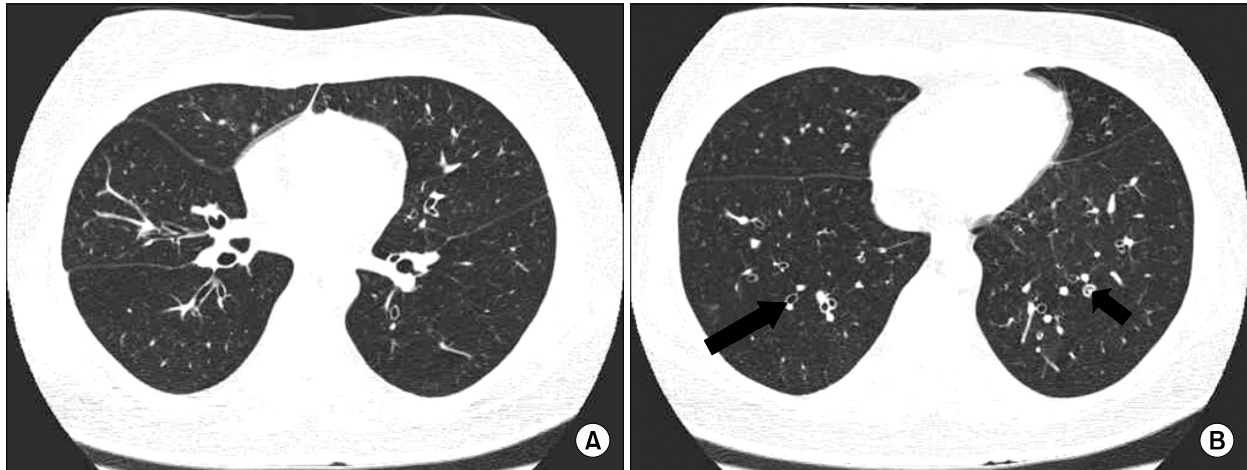


Figure 1. PA view shows no parenchymal abnormality in both lungs. PA: pulmonary artery.

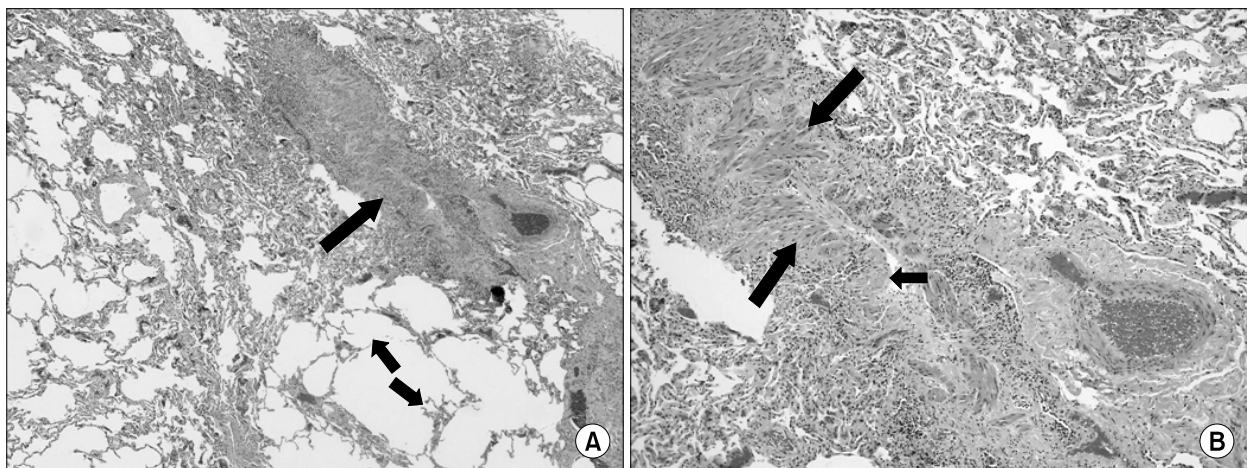
1.6 mg/dl로 약간 증가된 점 이외에 특이소견이 없었다. 대기 중에서 시행한 동맥혈 가스검사 결과 pH 7.42, PCO<sub>2</sub> 40.2 mmHg, PO<sub>2</sub> 48.5 mmHg, HCO<sub>3</sub><sup>-</sup> 25.5 mmol/L, 산소포화도 85.0%이었다. 입원 당시 시행한 폐기능 검사 결과는 FEV<sub>1</sub> 0.78 L (정상 예측치의 23%), FVC 1.91 L (정상 예측치의 45%), FEV<sub>1</sub>/FVC 41로 골수 이식 전과 달리 심한 폐쇄성 환기 장애 소견을 보였다(Table 1).

**방사선 소견:** 흉부 X선 검사에서 이상 소견이 관찰되지 않았으며(Figure 1), 흉부 고해상도 컴퓨터단층촬영에서는 양측 하엽과 우중엽에서 과투과(hyperlucent)된 부분이 보였고 동반 소견으로 기관지 확장과 인접한 기관지 벽의 비후가 관찰되었다(Figure 2).

**병리 소견:** 흉부외과에서 비디오 흉강경을 이용하여 폐 조직 검사를 시행하였다. 조직 검사에서 섬유화 및 염증성 변화로 인하여 세기관지벽이 비후되어 있었고 내강이 좁아져 있었으며(Figure 3A), 심하게 증식된 평활근 다발이 협착된 세기관지에서 관찰되어(Figure 3B) 협착성 세



**Figure 2.** Chest HRCT image at the level of inferior pulmonary vein shows subtle hyperlucency of right middle and both lower lobes, which was more evident on images taken during expiration (not shown) (A) and bronchial dilation (long arrow) and circumferential bronchial wall thickening (short arrow) are seen at the level of left ventricle (B).



**Figure 3.** (A) The bronchiole shows markedly fibro-inflammatory thickening of the wall (long arrow) and prominent narrowing of the lumen. The adjacent lung parenchyma shows focal emphysematous change with rupture of the alveolar walls (short arrows) (H&E stain,  $\times 40$ ). (B) The constricted bronchiole shows markedly proliferated smooth muscle bundles (long arrows) and slit-like narrowed lumen with loss of the bronchiolar epithelium (short arrow) (H&E stain,  $\times 100$ ).

기관지염(constrictive bronchiolitis)으로 진단하였다. 이 질환은 특히 이식 후 발생한 경우 폐쇄성 세기관지염으로 기술하기도 한다<sup>5</sup>.

**치료 및 경과:** 환자는 골수 이식 후 발생한 폐쇄성 세기관지염으로 진단하였고 스테로이드, FK506, mycophenolate mofetil 등의 면역억제제를 투여하였다. 투약 후 3개월째 thalidomide를 추가하였으나 경제적인 이유로 2개월 사용 후 중단하였다. 이후 면역억제제를 계속 투여하였으나 폐기능 검사 결과는 호전되지 않았다. 폐쇄성 세기관

지염 진단을 내린 후 12개월째 되는 시점에 azithromycin을 추가로 투여하였다. 용량은 500 mg을 3일간 투여한 후 하루 250 mg 용량으로 주 3회 1년간 경구 투여하였다. Azithromycin을 투여한 후 6개월 및 12개월째 폐기능 검사를 시행하였고 투여 시작 전과 비교하여 FEV<sub>1</sub>의 경우 각각 130 ml (16.7%), 220 ml (28.2%)의 호전을 보였다. FVC의 경우 각각 340 ml (18.9%), 460 ml (25.7%)의 호전을 보였다(Table 1). 현재 환자는 azithromycin을 계속 투약하면서 외래에서 경과관찰 중이다.

## 고 찰

1982년 Roca 등<sup>1</sup>이 만성 이식편대숙주질환을 가진 환자에서 폐쇄성 세기관지염 증례를 처음으로 보고하였고, 이후 여러 이식 센터에서 동종 골수 이식을 받은 환자에서 폐쇄성 폐질환이 발생한다는 사실을 보고하였다. 국내에서도 2001년 Kim 등<sup>6</sup>이 골수 이식 후 만성 이식편대숙주질환의 드문 형태 중 하나로 발생한 폐쇄성 세기관지염을 처음으로 보고하였다. 폐쇄성 세기관지염은 심장-폐 이식 환자에서는 흔한 것으로 알려져 있으며 골수 이식 후 발생하는 경우 빈도는 대체로 0~48%로 보고하고 있다<sup>2</sup>. Afessa 등<sup>7</sup>의 연구에 의하면 동종 골수 이식 환자 2,152명을 분석한 결과 폐쇄성 세기관지염의 빈도는 평균 8.3%인 것으로 나타났다.

폐쇄성 세기관지염은 세기관지에 가해진 손상이 복구되는 상태를 나타낸다. 세기관지의 폐쇄에는 두 가지 주요한 병리학적 유형이 존재하는데, 첫 번째는 육아조직이 폴립 모양의 관내썩(polypoid intraluminal buds)을 보이는 형태이며 둘째는 협착을 일으키는 유형이다<sup>8</sup>. 전자는 한 시점에 가해진 손상이 치유됨을 의미하며 세기관지에 바이러스 감염이나 화학물질이 노출된 경우 주로 관찰된다. 그러나 시간이 경과함에 따라 육아조직의 관내썩이 기도 내로 합쳐지면 협착형과 구별이 어려워질 수 있다. 후자는 반복적이고 만성적인 마모의 결과로 발생하는데 자가 면역 질환, 폐 이식 거부 반응, 이식편대숙주질환 등과 관련되어 있다.

협착성 세기관지염은 용어의 사용에 다소 혼란이 있는데, 이는 이식 관련 문헌에서 주로 폐쇄성 세기관지염이라는 용어로 사용되어 왔기 때문이다. 폐쇄성 세기관지염은 폐쇄성 세기관지염 기질화 폐렴(bronchiolitis obliterans organizing pneumonia)의 경우에도 사용되었는데 엄밀하게 말하면 두 질환은 임상적으로나 병리학적으로 서로 다른 질환이다<sup>5</sup>. 폐쇄성 세기관지염 기질화 폐렴의 경우 폐쇄성 세기관지염이라는 용어를 사용하려면 기질화 폐렴(organizing pneumonia)이 없는 경우에만 국한하여 사용해야 한다. 이번 증례의 경우 병리 소견에서 기술한 협착성 세기관지염이 더 정확한 용어이지만 골수 이식 후 발생한 경우 임상적으로 폐쇄성 세기관지염의 용어가 널리 알려져 있어 이를 사용하였다.

골수 이식 후 발생한 폐쇄성 세기관지염의 발생기전은 아직 완전히 밝혀져 있지 않다. 현재 동종반응성 면역 반응이 가장 중요한 역할을 하는 것으로 추정하고 있다. 즉,

공여자의 T림프구가 세기관지의 상피세포를 표적으로 하여 염증 반응을 발생시킨다는 것이다<sup>2</sup>. 이를 근거로 일부 연구자들은 폐쇄성 세기관지염은 만성 이식편대숙주질환의 소견이라고 주장하였다<sup>9</sup>. 폐쇄성 세기관지염 환자의 일부에서 스테로이드와 면역억제제 치료에 폐기능이 호전되는 것도 이러한 면역학적 기전 때문이라고 하였다. 이 과정에 전염증성 시토카인 IL-1, IL-6, IL-8, IL-18, TNF- $\alpha$  등이 관여하며 nitric oxide도 또한 중요한 역할을 하는 것으로 알려져 있다<sup>2</sup>. 다른 기전으로 만성 이식편대숙주질환에서 점액섬모 청소 기능의 소실로 인하여 반복적인 기관지 감염이 발생하여 폐쇄성 세기관지염이 유발된다는 가설이 있다<sup>10</sup>. 그리고 감염과 관련되어 있다는 주장과 busulfan과 같은 전처치 요법에 의해 폐손상이 유발된다는 이론 등이 있다<sup>11</sup>. 요약하면 골수 이식 후 발생한 폐쇄성 세기관지염은 동종반응성 면역 반응, 감염, 항암치료 등이 중요한 역할을 하는 것으로 추정되며 서로 다른 기전들이 복합적으로 작용할 가능성도 있다.

현재 골수 이식 후 발생한 폐쇄성 세기관지염의 치료 방침은 소규모 연구 결과와 전문가 의견에 근거를 두고 있으며 무작위 대조 연구는 시행되지 못하였다. 일반적인 치료 방법은 만성 이식편대숙주질환의 치료와 유사한데 고용량의 스테로이드를 투여하고 기존에 사용하고 있던 면역억제제의 용량을 증량하는 것이다. 스테로이드는 프레드니솔론 1~1.5 mg/kg/day를 2~6주간 사용하며 임상적으로 상태가 안정되면 2주 간격으로 6~12개월에 걸쳐 감량한다<sup>2,3</sup>. 면역억제제는 cyclosporine A, tacrolimus, azathioprine 등을 들 수 있으며 치료기간은 3~12개월이 추천되고 있다<sup>2,3</sup>. 다른 치료 방법으로 스테로이드 충격요법, thalidomide, anti-thymocyte globulin 등이 있다.

골수 이식 후 발생한 폐쇄성 세기관지염의 예후는 좋지 않은 것으로 알려져 있다. 다양한 치료 방법들을 시행하더라도 호전을 보이거나 안정화되는 경우는 낙관적으로 보더라도 약 35%에 불과하기 때문이다<sup>2</sup>. 따라서 대부분의 연구자들은 치료 후 폐기능의 호전을 보이는 경우가 드물기 때문에 만성 비가역적 기류 폐쇄를 동반한 안정 상태도 긍정적인 성과로 간주하고 있다. 그리고 현재까지 골수 이식 후 폐쇄성 세기관지염이 발생한 이후 저절로 호전된 증례 보고는 없었다. 이번 증례의 경우 1년간 azithromycin을 투여하여 폐기능이 같거나 악화되지 않고 일부라도 호전되었다는 점은 의의를 둘 만한 가치가 있을 것으로 판단한다.

Gerhardt 등<sup>12</sup>은 폐 이식 후 발생한 폐쇄성 세기관지염

환자에서 macrolide계 항생제인 azithromycin을 사용한 연구 결과를 보고하였다. Azithromycin을 투여한 이유는 미만성 범세기관지염, 만성 섬유증 등의 치료에 효과를 나타냈다는 경험적인 판단을 근거로 하였다. 2005년 Khalid 등<sup>4</sup>은 골수 이식 후 발생한 폐쇄성 세기관지염 환자에서 azithromycin을 투여하여 폐기능이 일부 호전되었다는 연구 결과를 발표하였다. 골수이식을 시행 받은 153명을 대상으로 폐기능 검사를 추적 관찰하였는데, 이 중 8명(12%)에서 폐쇄성 기도 질환이 발생하였고 흉부 고해상도 컴퓨터단층촬영을 시행하여 폐쇄성 세기관지염을 확인하였다. 이 환자들을 대상으로 azithromycin을 투여하였는데, 먼저 부하 용량으로 하루 500 mg을 3일간 복용시킨 후 1주일에 세 차례 250 mg을 12주간 투여하였다. 결과는 azithromycin 투여 전 시행한 폐기능 검사 결과와 비교하여 FEV<sub>1</sub>은 평균 280 ml (20.58%), FVC는 평균 410 ml (21.57%)의 호전을 보였다. 이번 증례는 이 연구 결과를 근거로 하여 azithromycin을 투여하였다. 그리고 azithromycin이 경구용 약제로 복용이 간편하며 다른 약제에 비하여 부작용이 적다는 점도 고려하였다.

최근 기관지 천식에 사용하는 흡입용 스테로이드제를 폐쇄성 세기관지염의 치료에 이용하려는 시도가 있었다. Bashoura 등<sup>13</sup>은 골수 이식 후 발생한 폐쇄성 세기관지염 환자 17명을 대상으로 고용량의 흡입용 스테로이드를 사용한 후향적 연구 결과를 발표하였다. Fluticasone propionate를 500~940 µg 용량으로 하루 2회 사용하였고 폐기능은 3~6개월간 추적 관찰하였다. 결과는 흡입용 스테로이드 사용 이전과 비교하여 FEV<sub>1</sub>의 감소 추세가 안정화된 것으로 나타났다. 흡입용 스테로이드는 사용 방법이 간편하고 전신 부작용이 다른 약제에 비해 매우 적으므로 향후 골수 이식 후 폐쇄성 세기관지염의 치료에 적극 활용할 수 있을 것으로 기대한다.

Macrolide의 항염증 효과는 널리 알려져 있지만 작용 기전은 아직 잘 밝혀져 있지 않다. 현재까지 알려진 사실은 염증 부위에서 화학주성 활동을 억제함으로써 호중구의 활성을 조절하며 IL-1 $\beta$ , IL-6, IL-8, TNF- $\alpha$ , nitric oxide, prostaglandin E<sub>2</sub> 등의 생성을 방해하여 항시토카인 효과를 나타낸다는 것이다<sup>4</sup>. 만성 기도 염증은 기관지 상피의 손상과 점액 과다분비 등의 특징적인 소견을 보이는데 이러한 요인들이 점액섬모 청소 기능을 손상시켜 반복적이고 지속적인 호흡기 감염을 일으킨다. 이로 인하여 화학유인물질이 발생하면 호중구는 포식 작용, 리소좀 효소 분비, 반응성 산소 등을 생성하여 살균에 관여하고 전

염증성 시토카인들을 합성하고 유리시킨다. Macrolide계 항생제는 이러한 일련의 과정들, 즉, 염증 세포의 화학주성, 시토카인의 합성, 부착 분자의 발현, 반응성 산소의 생성을 방해하여 비살균성 항염증 효과를 나타낸다<sup>14</sup>.

이번 증례에서 저자들은 골수 이식 후 발생한 폐쇄성 세기관지염 환자에서 macrolide계 항생제인 azithromycin을 1년간 경구 투여하여 폐기능이 호전됨을 관찰하였다. 향후 골수 이식 후 폐쇄성 세기관지염이 발생하였을 때 기존의 치료 방법인 스테로이드와 면역억제제에 적절한 효과를 보이지 않는 경우 경구용 항생제인 azithromycin을 추가로 투여하는 것을 고려해 볼 수 있을 것이다.

## 요 약

폐쇄성 세기관지염은 골수 이식 후 폐에 발생하는 합병증이다. 현재 스테로이드와 면역 억제제를 투여하여 적극적인 치료를 하더라도 폐기능의 호전을 보이는 경우는 일부에 불과하다. 저자들은 기존의 치료에도 불구하고 호전을 보이지 않은 골수 이식 후 발생한 폐쇄성 세기관지염 환자에서 macrolide계 항생제인 azithromycin을 1년간 경구 투여하여 폐기능이 호전됨을 경험하였기에 문헌고찰과 함께 보고하는 바이다.

## 참 고 문 헌

1. Roca J, Granena A, Rodriguez-Roisin R, Alvarez P, Agusti-Vidal A, Rozman C. Fatal airway disease in an adult with chronic graft-versus-host disease. *Thorax* 1982;37:77-8.
2. Soubani AO, Uberti JP. Bronchiolitis obliterans following haematopoietic stem cell transplantation. *Eur Respir J* 2007;29:1007-19.
3. Marras TK, Chan CK. Obliterative bronchiolitis complicating bone marrow transplantation. *Semin Respir Crit Care Med* 2003;24:531-42.
4. Khalid M, Al Saghir A, Saleemi S, Al Dammas S, Zeitouni M, Al Mobeireek A, et al. Azithromycin in bronchiolitis obliterans complicating bone marrow transplantation: a preliminary study. *Eur Respir J* 2005; 25:490-3.
5. Katzenstein AL. Chap 16. Miscellaneous II. Nonspecific inflammatory and destructive diseases. In: Katzenstein AL, editor. *Surgical pathology of non-neoplastic lung disease*. 4th ed. Philadelphia: Saunders; 2006. p. 457-64.
6. Kim CJ, Kook H, Cho SH, Choi SH, Hwang MJ, Hwang

- TJ. Bronchiolitis obliterans and generalized vitiligo as rare presentations of chronic graft-versus-host disease. *Korean J Pediatr Hematol-Oncol* 1998;5:207-15.
7. Afessa B, Litzow MR, Tefferi A. Bronchiolitis obliterans and other late onset non-infectious pulmonary complications in hematopoietic stem cell transplantation. *Bone Marrow Transplant* 2001;28:425-34.
8. Corrin B, Nicholson AG. Chapter 3. Diseases of the airways. In: Corrin B, Nicholson AG, editors. *Pathophysiology of the lungs*. 2nd ed. Philadelphia: Churchill Livingstone; 2006. p. 119-22.
9. Sakaida E, Nakaseko C, Harima A, Yokota A, Cho R, Saito Y, et al. Late-onset noninfectious pulmonary complications after allogeneic stem cell transplantation are significantly associated with chronic graft-versus-host disease and with the graft-versus-leukemia effect. *Blood* 2003;102:4236-42.
10. Au WY, Ho JC, Lie AK, Sun J, Zheng L, Liang R, et al. Respiratory ciliary function in bone marrow recipients. *Bone Marrow Transplant* 2001;27:1147-51.
11. Ringden O, Remberger M, Ruutu T, Nikoskelainen J, Volin L, Vindeløv L, et al. Increased risk of chronic graft-versus-host disease, obstructive bronchiolitis, and alopecia with busulfan versus total body irradiation: long-term results of a randomized trial in allogeneic marrow recipients with leukemia. *Blood* 1999;93:2196-201.
12. Gerhardt SG, McDyer JF, Girgis RE, Conte JV, Yang SC, Orens JB. Maintenance azithromycin therapy for bronchiolitis obliterans syndrome: results of a pilot study. *Am J Respir Crit Care Med* 2003;168:121-5.
13. Bashoura L, Gupta S, Jain A, Couriel DR, Komanduri KV, Eapen GA, et al. Inhaled corticosteroids stabilize constrictive bronchiolitis after hematopoietic stem cell transplantation. *Bone Marrow Transplant* 2008;41:63-7.
14. Tamaoki J. The effects of macrolides on inflammatory cells. *Chest* 2004;125:41S-50S.