

폐결핵의 치료 중에 발생한 일시적인 방사선학적 악화를 보인 1예: 초기 CT 소견

¹포천중문의과대학교 분당차병원 영상의학교실, ²중앙대학교 의과대학 용산병원 영상의학교실

유승민¹, 이화연²

A Case of Transient Radiographic Progression during Treatment of Pulmonary Tuberculosis: Early CT Findings

Seung Min Yoo, M.D.¹, Hwa Yeon Lee, M.D.²

¹Department of Diagnostic Radiology, Pochon Cha University College of Medicine, Bundang, ²Department of Diagnostic Radiology, Chung-Ang University College of Medicine, Seoul, Korea

Early CT findings of transient radiographic progression (TRP) during treatment of active pulmonary tuberculosis including subpleural, interlobular or intralobular septal thickening and micronodules are shown in the present case. Late CT findings of TRP are subpleural, enhancing nodular infiltration with internal low attenuation. These CT features accompanied by a lack of clinical worsening in young patients taking antituberculous medication due to pulmonary tuberculosis can help to differentiate TRP from other disease entities. (*Tuberc Respir Dis* 2008;65:339-342)

Key Words: Lung, Pulmonary infection, Tuberculosis

서 론

폐결핵의 치료 중에 발생하는 일시적인 방사선학적 악화(transient radiographic progression)는 드물다. 폐결핵의 일시적인 방사선학적 악화는 폐결핵을 처음 치료하는 환자에서 임상적으로는 호전되거나 적어도 악화되지 않으면서 방사선학적인 악화를 보일 때 의심할 수 있다. 폐결핵의 일시적인 방사선학적 악화의 정확한 기전은 밝혀져 있지 않다¹⁻³.

Arika는 폐결핵의 일시적인 방사선학적인 악화의 CT 소견에 관해 보고하였지만, 이 연구에 포함된 예들은 조영 증강이 이루어지지 않았고 항결핵제의 투여 3주 이후의 CT 소견만 보고하였다⁴. 저자는 폐결핵의 치료 중에 발생한 결핵의 일시적인 방사선학적 악화의 1예에서 초기 CT 소견과 조영 증강 CT 소견을 경험하였기에 보고한다.

증 례

환 자: 박○○, 26세, 여자

주 소: 2주 전부터 발생한 마른 기침

현병력: 평소 건강하게 지내던 환자로 2주 전부터 마른 기침이 있었으며 3일 전부터 오른쪽 가슴에 약한 통증이 동반되어 내원하였다. 객담이나 객혈은 없었다.

과거력: 폐결핵이나 다른 질환의 병력은 없었다.

이학적 소견: 전신상태는 양호하였으며, 체온 36.6°C, 혈압은 110/80 mmHg, 맥박수는 70회/분, 호흡수는 20회/분이었다. 흉부 청진상 심음은 규칙적이며 잡음이 없었고 호흡음은 깨끗하고 수포음이나 천명음은 들리지 않았다. 복부, 사지 및 신경학적 소견상 이상소견은 보이지 않았다.

검사실 소견: 말초혈액검사, 간기능 검사 및 일반생화학검사 그리고 소변검사는 모두 정상이었다. 객담도말 검사상 결핵균은 음성이었고 세포병리검사로도 정상이었다.

방사선학적 소견 및 경과: 내원 당시 시행한 흉부 X선에서 경계가 좋지 않은 반점상 침윤(ill-defined patch infiltration)이 우상엽에 있었다. 촬영두께는 1.3 mm, 관전압은 140 KV, 그리고 전류는 200 mA의 촬영조건에서 시행한 고해상도 CT (Light-speed, General Electronic Medical Systems, Milwaukee, WI, USA)에서 국소적인 폐소엽 중심성 미세결절(centrilobular nodules)과 폐소엽성 침윤

이 논문에 도움을 준 Dr. Charles S White에게 진심으로 감사드립니다.

Address for correspondence: Hwa Yeon Lee, M.D.

Department of Diagnostic Radiology, Chung-Ang University College of Medicine, PO Box 65-207, 3-ga, Hangang-ro, Youngsan-gu, Seoul 140-757, Korea

Phone: 82-2-748-9775, Fax: 82-2-6299-1077

E-mail: hynlee1@hanmail.net

Received: Jun. 13, 2008

Accepted: Jun. 17, 2008

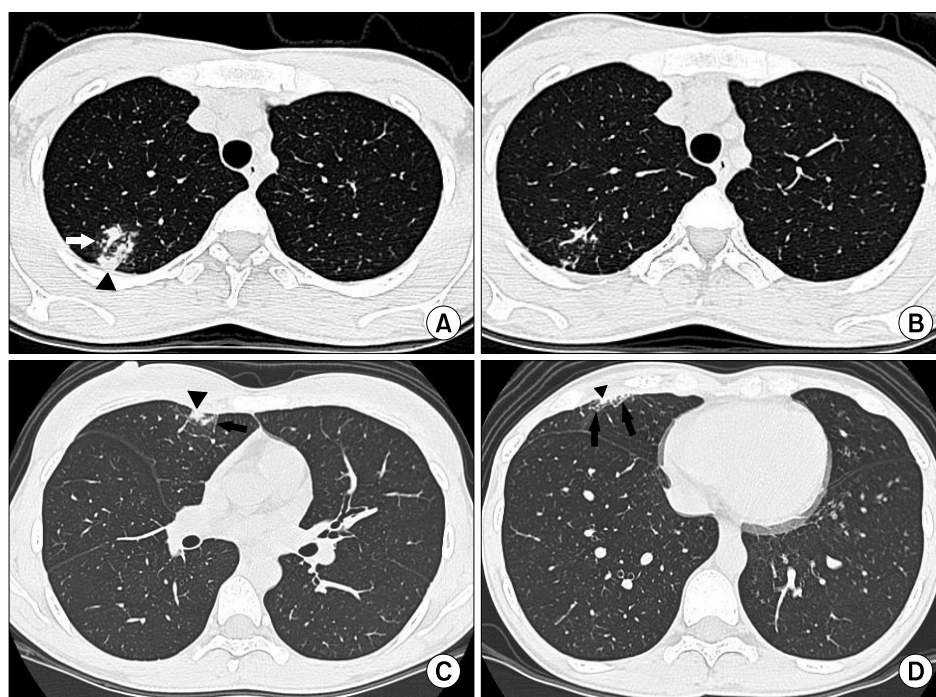


Figure 1. (A) HRCT scan at the level of the aortic arch vessels shows focal centrilobular nodules (arrow) and lobular consolidation (arrowhead) in the posterior segment of right upper lobe. (B) HRCT scan at the same level with Figure 1A obtained two weeks later shows marked improvement of patchy infiltrate in the posterior segment of right upper lobe. (C) HRCT image obtained at the level of bronchus intermedius shows new subpleural micronodules (arrowhead) and interlobular septal thickening (arrow) in the subpleural portion of the anterior segment of right upper lobe. (D) HRCT image obtained at the level of left ventricle shows subpleural nodules (arrowhead), interlobular, and intralobular septal thickening (arrows) in the subpleural portion of the right middle lobe.

(lobular consolidation)이 우상엽 후분절(right upper lobe posterior segment)에 있었다(Figure 1A).

객담도말 검사에서 결핵균은 음성이었지만 병변이 우상엽에 있고 2주 동안 발열 없이 기침이 있었다는 점은 폐결핵에 합당한 소견이었다. 또한 CT에서 공동이 동반되지 않고 병변의 범위가 경미한 경우에 객담도말 검사에서 음성을 보일 수 있어 잠정적으로 활동성 폐결핵으로 진단하였다⁵.

3일 후부터 유한짓(Yuhan-zid, Yuhan Pharmaceuticals Co., Seoul, Korea), 리팜핀(Rifampin, Yuhan Pharmaceuticals Co., Seoul, Korea), 마이암부톨(Myambutol, Yuhan Pharmaceuticals Co., Seoul, Korea), 그리고 피라진아미드(Pyrazinamide, Yuhan Pharmaceuticals Co., Seoul, Korea)를 사용하여 항결핵요법을 시행하였다. 폐결핵의 진단이 확실하지 않았고 흉부 X선 검사에서는 병변의 경계가 모호하여 항결핵제 투여 후 변화를 정확히 판단할 수 없었기 때문에 고해상도CT를 2주 후에 시행하

였다. 고해상도CT에서 우상엽 후분절에 있던 국소적 폐침윤은 대부분 호전되었다(Figure 1B). 그러나 새로운 미세결절(micronodule)과 폐소엽 간 중격비후(interlobular septal thickening)가 우상엽 전분절의 폐 주변부(subpleural peripheral portion)에 보였다(Figure 1C). 우중엽의 폐 주변부에도 미세결절들과 폐소엽 내 그리고 폐소엽 간 중격비후(interlobular and intralobular septal thickening)가 보였다(Figure 1D). 11일 간의 항결핵제 투여 후 원발 병소(primary lesion)는 현저히 호전되면서 새로운 병변이 나타나는 것은 전형적인 폐결핵의 치료과정이 아니었다. 항결핵제 투여 후 7일째 환자의 기침과 가슴통증이 없어졌으며 검사실 소견에서도 이상소견이 없었으므로 폐결핵의 치료 중에 발생하는 일시적 방사선학적인 악화가 의심되었지만, 진균이나 다른 원인 균에 의한 폐감염 또는 약제내성 결핵균에 의한 감염의 가능성을 완전히 배제할 수 없었다. 반복적인 흉부 X선 검사로 추적검사를 시행하기로 결정하고 추가적인 약물투여는 하지 않았다.

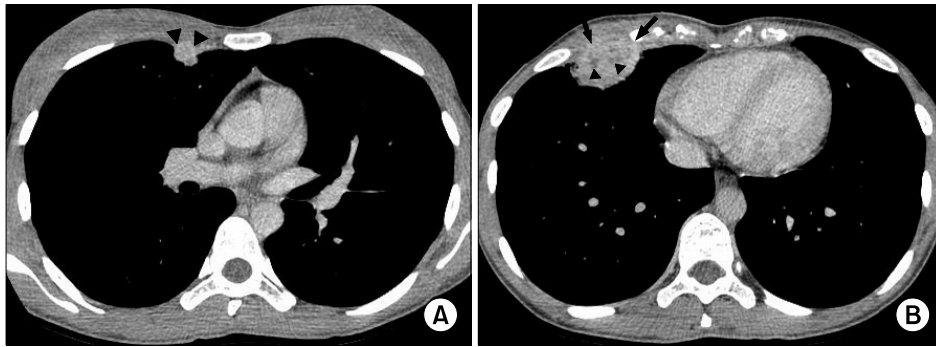

Figure 2. (A) CT scan after intravenous contrast administration at the level of the bronchus intermedius shows an enhancing subpleural nodule (arrowheads) with internal low attenuation in the anterior segment of right upper lobe. (B) CT scan after intravenous contrast administration at the level of left ventricle shows an enhancing subpleural nodule (arrows) with pleural thickening and internal low attenuation (arrowheads).

52일째에 시행한 흉부 X선 검사에서 우중엽에 있던 폐침윤이 현저히 커졌다. 내원 시에 시행한 결핵균 배양검사는 음성이었다. 촬영두께는 0.625 mm, 관전압은 120 KV, 전류는 50 mA를 촬영조건으로 하고 120 mL의 아이오메프로(Imeprol, Ilsung Pharmaceuticals Co., Seoul, Korea)를 사용하여 저선량 조영 증강 CT (low dose enhanced CT)를 얻었다. 저선량 조영 증강 CT에서 우상엽 후분절에 있던 원발 병소는 완전히 소실되었다. 그러나 과사에 의한 저음영이 내부에 있고 조영 증강이 잘되는 결절들이 우상엽의 전분절(13×13 mm)과 우중엽(41×35 mm)의 폐 주변부에 보였다(Figure 2). 같은 날 확진을 위해 초음파 유도 하에 자동총 생검(ultrasound guided biopsy specimen)을 우중엽 결절에서 시행하였다. 병리 진단은 건락괴사(caseation necrosis)가 동반된 육아종으로 결핵과 합당한 소견을 보였다. 생검 조직을 사용한 결핵균 도말과 배양검사는 음성이었다. 임상경과와 병리소견을 종합하여 폐결핵의 치료중에 발생한 일시적인 방사선학적인 악화로 확진하였다. 처음에 사용하였던 항결핵제들을 12개월 간 유지하였고 추적검사로 시행한 흉부 X선 검사에서 우중엽에 있던 결절의 크기가 현저히 감소한 것을 확인하였다.

고 찰

폐결핵의 치료 중에 발생하는 일시적인 방사선학적인 악화의 정확한 기전은 밝혀져 있지 않다. Iwai에 의하면 리팜핀 치료 후 첫 1~2개월 동안 투베르쿨린반응이 저하되는 것에 착안하여 리팜핀에 의해 유발된 면역학적 변화

가 일시적인 방사선학적인 악화를 유발한다고 생각하였다⁶. 다른 연구에서는 대량의 결핵균 파괴에 의한 국소적인 과민 반응(local hypersensitivity reaction)일 것으로 생각하였고^{1,2} 약제에 대한 알레르기반응 등 원인이 다양하리라고 생각하고 있다⁴.

Bobrowitz와 Arika는 각각 7명과 13명을 대상으로 폐결핵의 치료 중에 발생한 일시적인 방사선학적 악화를 보고하였다^{4,7}. Choi 등은 9명의 환자에서 결핵성 흉막염의 치료 중에 발생한 일시적인 방사선학적 악화의 CT소견을 보고하였다⁸. 그러나 Bobrowitz와 Arika가 보고한 방사선학적인 소견과 Choi 등이 보고한 소견이 서로 일치하지 않는다. Bobrowitz의 연구에 포함된 7명 중 6명과 Arika의 13명 중 9명이 공동을 동반한 폐결핵이었다. 항결핵제 치료의 초기에 결핵균이 고농도로 존재하는 공동에 약물이 효과적으로 작용하지 못하는 동안 기관지를 통해 결핵균(transbronchial spread of tuberculosis)이 파급될 수 있다. 따라서 Bobrowitz와 Arika의 연구에 포함된 증례의 일부는 진정한 결핵의 일시적인 방사선학적 악화라기 보다는 기관지를 통해 결핵이 일시적으로 파급된 소견이었을 가능성이 있다^{7,9,10}.

Choi 등의 연구에서 CT를 시행한 9예 모두가 폐의 주변부에 조영 증강이 잘되는 결절의 소견을 보여, 선행요인(폐결핵과 결핵성 흉막염)이 다르다는 것을 제외하면 본 증례의 52일째에 시행한 CT 소견과 매우 유사하였다. 폐결핵과 결핵성 흉막염의 치료 중에 발생하는 일시적인 방사선학적 악화의 CT 소견이 유사하다는 것을 밝히기 위해 더 많은 연구가 필요하다.

생검 조직에서 시행한 결핵균 도말과 배양검사가 모두

음성이었는데, 이러한 결과는 조직 검사를 시행한 우중엽의 결절이 내원 시에 시행한 CT에서 정상이었고 적절한 항결핵제가 지속적으로 투여되었다는 점을 고려할 때 어렵지 않게 결과를 예상할 수 있다.

Arika와 Choi 등의 연구에서 폐 주변부에 있는 미세결절 그리고 폐소엽 간 혹은 폐소엽 내 중격비후를 결핵의 치료 중에 발생하는 일시적인 방사선학적 악화의 소견으로 보고하지 않았다. Arika의 연구에서 폐결핵의 치료 중에 발생한 일시적인 방사선학적 악화는 3주에서 3개월 사이에 발견되었고(평균, 1.7개월) Choi 등의 연구에서는 1개월에서 9개월 사이에 발견되었다(평균, 3개월). 반면에 본 증례의 경우 항결핵제 투여 후 11일째에 발견되었다. Choi 등의 연구에서 방사선학적인 악화의 소견이 선행질 환인 결핵성 흉수에 의해 가리워져 발견이 늦어진 것으로 생각된다. 일시적인 방사선학적 악화의 발견 시점의 차이가 초기 CT 소견이 본 증례에서만 보이는 이유를 설명한다고 생각된다.

본 증례에서 결핵의 일시적인 방사선학적 악화의 병소가 내원 시에 시행한 CT에서 정상이었던 부위에서 발생하였고 이후 지속적으로 적절한 항결핵제가 투여되었다는 점을 고려할 때, 폐소엽(secondary pulmonary lobule)에 존재하는 림프조직에 국소적인 과민반응으로 유발된 염증 반응이 파급되어 초기 CT 소견을 유발했을 가능성이 있다.

요 약

본 증례에서 폐결핵의 치료 중에 발생한 일시적인 방사선학적 악화의 초기 CT 소견은 폐 주변부에 발생한 폐소엽 간 혹은 폐소엽 내 중격비후, 그리고 미세결절들이었다. 후기 CT 소견은 폐 주변부에 위치하고 내부에 저음영을 가지며 조영 증강이 잘되는 폐결절이었다. 폐결핵을 처음 치료하는 젊은 환자에서 임상적인 악화 없이 이러한 CT 소견이 보일 때 일시적인 방사선학적 악화를 의심해야 한다.

참 고 문 헌

1. Urakami E. Differential diagnosis of tuberculosis: a relapse of tuberculosis in the early stage of chemotherapy. *Kekkaku* 1982;57:544-8.
2. Sato H, Oizumi K, Motomiya M, Konno K. Reversible roentgenographic progression in the treatment of pulmonary tuberculosis. *Kekkaku* 1982;57:425-7.
3. Onwubalili JK, Scott GM, Smith H. Acute respiratory distress related to chemotherapy of advanced pulmonary tuberculosis: a study of two cases and review of the literature. *Q J Med* 1986;59:599-610.
4. Akira M, Sakatani M, Ishikawa H. Transient radiographic progression during initial treatment of pulmonary tuberculosis: CT findings. *J Comput Assist Tomogr* 2000;24:426-31.
5. Lee CH, Kim WJ, Yoo CG, Kim YW, Han SK, Shim YS, et al. Response to empirical anti-tuberculosis treatment in patients with sputum smear-negative presumptive pulmonary tuberculosis. *Respiration* 2005;72:369-74.
6. Iwai K, Kino C, Tsuchiya S, Kita R, Kinoshita T. Histological observation on the tuberculous lesions aggravated during rifampicin treatment. *Kekkaku* 1979;54:473-8.
7. Bobrowitz ID. Reversible roentgenographic progression in the initial treatment of pulmonary tuberculosis. *Am Rev Respir Dis* 1980;121:735-42.
8. Choi YW, Jeon SC, Seo HS, Park CK, Park SS, Hahm CK, et al. Tuberculous pleural effusion: new pulmonary lesions during treatment. *Radiology* 2002;224:493-502.
9. Canetti G. Present aspects of bacterial resistance in tuberculosis. *Am Rev Respir Dis* 1965;92:687-703.
10. Blumberg HM, Burman WJ, Chaisson RE, Daley CL, Etkind SC, Friedman LN, et al. American Thoracic Society/Center for Disease Control and Prevention/Infectious Diseases Society of America: treatment of tuberculosis. *Am J Respir Crit Care Med* 2003;167:603-62.