

우중하엽 폐허탈 및 폐쇄세기관지기질화 폐렴을 유발한 기관지 지방종 1예

연세대학교 의과대학 ¹내과학교실, ²폐질환연구소, ³병리학교실, ⁴흉부외과학교실

손지영¹, 정지예¹, 하유정¹, 홍수정¹, 정민규¹, 정문재¹, 서용성¹, 문지애¹, 변민광¹, 박병훈¹, 문진욱^{1,2}, 박무석^{1,2}, 김영삼^{1,2}, 장 준^{1,2}, 김상겸³, 정경영⁴, 김세규^{1,2}

A Case of Endobronchial Lipoma Causing Right Middle and Lower Lobes Collapse and Bronchiolitis Obliterans-organizing Pneumonia

Ji Young Son, M.D.¹, Ji Ye Jung, M.D.¹, You Jung Ha, M.D.¹, Soo Jung Hong, M.D.¹, Min Kyu Jung, M.D.¹, Moon Jae Chung, M.D.¹, Yong Sung Seo, M.D.¹, Ji Ae Moon, M.D.¹, Min Kwang Byun, M.D.¹, Byung Hoon Park, M.D.¹, Jin Wook Moon, M.D.^{1,2}, Moo Suk Park, M.D.^{1,2}, Young Sam Kim, M.D.^{1,2}, Joon Chang, M.D.^{1,2}, Sang Kyum Kim, M.D.³, Kyung Young Chung, M.D.⁴, Se Kyu Kim, M.D.^{1,2}

Departments of ¹Internal Medicine, ²The Institute of Chest Diseases, ³Pathology, and ⁴Cardiovascular and Thoracic Surgery, Yonsei University College of Medicine, Seoul, Korea

Lipoma is a common neoplasm in soft tissues. However, an intrapulmonary lipoma is a rare benign tumor. Patients with a bronchial lipoma might have a malignant potential related to their smoking history due to the case reports of lung cancer accompanied with lipoma. Endobronchial lipoma can cause irreversible parenchymal lung damage if not diagnosed and treated early. Therefore, it should initially be treated by fiberoptic bronchoscopy or surgery depending on the status of distal parenchymal lung damage. Bronchiolitis obliterans with organizing pneumonia (BOOP) is a pathological syndrome that is defined by the presence of buds of granulation tissue consisting of fibroblasts and collagen within the lumen of the distal air spaces. BOOP is caused by drug intoxication, connective tissue disease, infection, obstructive pneumonia, tumors, or an unknown etiology. We encountered a 58 year-old male patient with endobronchial lipoma, causing the collapse of the right middle and lower lobes, and BOOP due to obstructive pneumonia. (*Tuberc Respir Dis* 2008;65:313-317)

Key Words: Endobronchial lipoma, Bronchiolitis obliterans-organizing pneumonia

서 론

지방종은 연조직에서 흔히 발생하는 종양이지만 폐내 (intrapulmonary)에서 발생하는 경우는 드물다. 폐내 지방종은 양성 종양임에도 불구하고 악성 종양과의 감별이 어려우며, 일부에서는 폐암과 동시에 존재하는 경우도 있기 때문에 임상적으로 중요한 의미를 가진다^{1,2}.

1854년 Rokitsky³가 처음 보고한 이래 현재까지 전 세계적으로 약 70예의 폐내 지방종이 보고 되었으며, 국내에서의 보고는 기관지 지방종 6예에 불과하다^{4,9}.

폐실질의 지방종은 무증상으로 우연하게 발견되지만 기관지내에 발생하는 지방종은 기관지를 폐쇄시켜 원위 부 화농성 염증과 무기폐를 초래하기 때문에 치료가 지연 되어 비가역적인 폐 손상이 발생하면 손상된 폐를 폐엽절제술 혹은 전폐절제술로 제거해야 한다.

폐쇄세기관지기질화폐렴은 조직학적으로는 증식성 세기관지염이 주 소견이고, 방사선학적으로는 미만성 폐질환의 형태를 취한다. 폐쇄세기관지기질화폐렴을 일으킬 수 있는 임상 질환으로는 약물 반응, 교원성 질환, 과민성 폐렴, 만성 미만성 폐포 손상, 감염성 혹은 폐쇄성 폐렴, 악성 종양 등이 있다¹⁰.

저자들은 59세 남자 환자에서 기관지 지방종에 의한 우중하엽 폐허탈과 함께 폐쇄세기관지기질화폐렴이 발생한 예가 있어 문헌고찰과 함께 보고하는 바이다.

Address for correspondence: Se Kyu Kim, M.D.

Department of Internal Medicine, Yonsei University College of Medicine, 250, Seongsanno, Seodaemun-gu, Seoul 120-740, Korea

Phone: 82-2-2228-1954, Fax: 82-2-393-6884

E-mail: sekyukim@yuhs.ac

Received: Jul. 23, 2008

Accepted: Aug. 12, 2008

증 례

환 자: 이○○, 59세 남자

주 소: 기침, 우측 흉부 불쾌감

현병력: 환자는 평소 건강하였으나 내원 1달 전부터 시작하여 15일 전부터 악화된 기침 증상 및 우측 흉부 불쾌감으로 개인의원 방문하여 촬영한 흉부 X-선 사진상 우중하 폐야의 폐렴 및 흉막액이 의심되는 소견을 보여 본원으로 전원 되었다.

과거력 및 흡연력: 10년 전부터 고혈압으로 치료중이

며, 반복 감염의 과거력 및 흡연력은 없었다.

이학적 소견: 환자는 급성 병색을 보였고, 혈압 127/70 mmHg, 맥박수 분당 72회, 호흡수 분당 20회이었으며, 체온은 38.3°C이었다. 흉부 청진상 우측 하부 폐야에서 호흡음이 감소되어 있었으며, 수포음은 청진되지 않았다.

검사실 소견: 말초혈액 검사상 백혈구 $13,140/\text{mm}^3$ (중성구 85.2%, 림프구 7.7%, 단핵구 4.1%, 호산구 1.8%), 혈색소 12.1 gm/dl, 헤마토크릿 37.0%, 혈소판 $598,000/\text{mm}^3$ 이었다. 혈청 생화학검사상 AST/ALT 93/130 IU/L로 증가되어 있는 소견 이외에 다른 특이 소견은 없었다. 소변 검사는 정상이었다. 객담 세균 배양검사상 *Klebsiella pneumoniae*와 *Streptococcus pneumoniae*가 동정되었으며, 객담 항산균 도말 검사 및 객담 세균진 검사상 특이 소견 관찰되지 않았다. 폐기능 검사는 강제폐활량(forced vital capacity, FVC) 2.93 L (예측치의 74%), 1초간 강제날숨량(forced expiratory volume in one second, FEV₁) 2.69 L (예측치의 94%)로 경미한 제한성 폐기능 장애 소견을 보였다.

방사선학적 소견: 입원 당시 촬영한 단순 흉부 X-선 사진상 우중엽과 우하엽의 완전 허탈 및 늑막염 소견을 보였다(Figure 1). 흉부 전산화단층촬영상 중간 기관지와 우중엽 기관지 내강에 낮은 음영의 종괴가 관찰되면서(Figure 2A) 이 종괴에 의한 우중엽과 우하엽의 허탈과 폐쇄성 폐렴, 그리고 적은 양의 흉막액 소견이 관찰되었다(Figure 2B).

기관지내시경 검사 소견: 육안 소견 상 중간 기관지(Intermediate bronchus) 입구에 기관지 내강을 완전 폐쇄시키는 매끄러운 표면의 노란색 둥근 종괴가 관찰되어 조직검사를 시행하였다(Figure 3). 종괴의 원위부는 관찰할

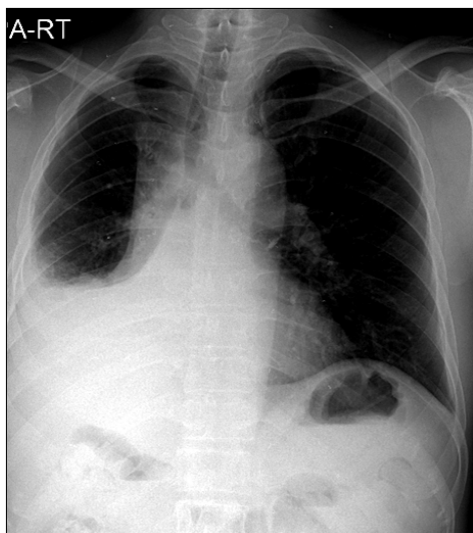


Figure 1. Chest PA shows a hazy density in right lower lung field with obliteration of the costophrenic angle, suggesting lung collapse and pleural effusion.

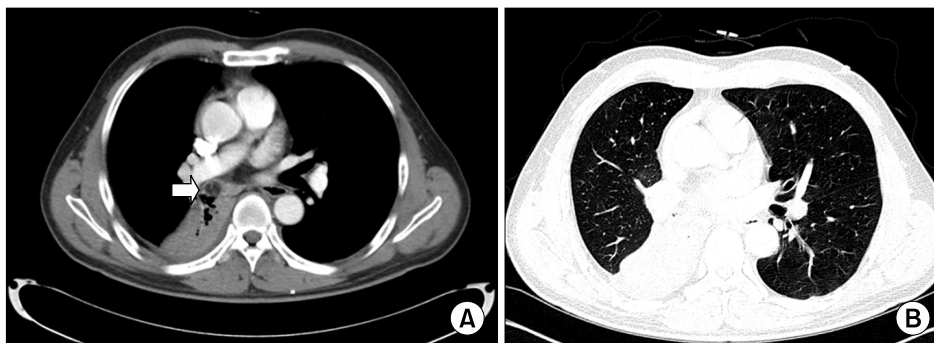


Figure 2. (A) Chest CT scan shows an endobronchial mass (arrow) in the intermediate bronchus, and the portion of the mass contains fat attenuation, suggesting endobronchial hamartoma. (B) Obstructive pneumonia in right middle and lower lobes and small amount of right pleural effusion were observed.

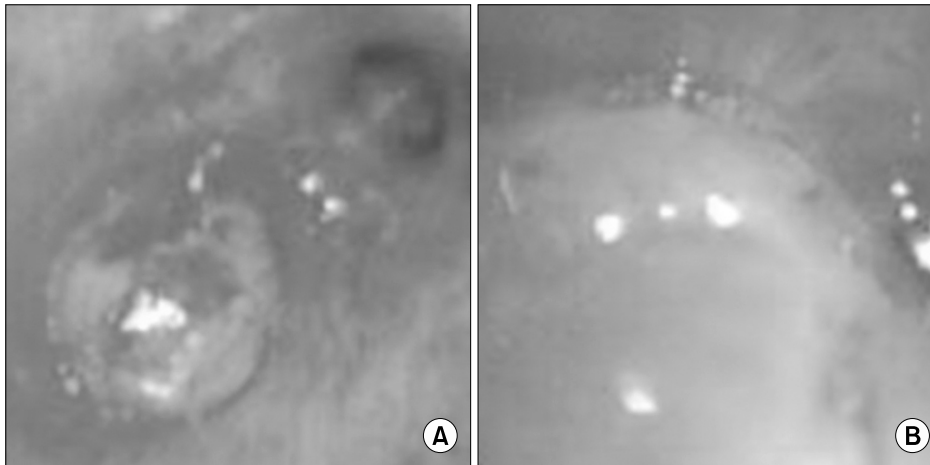


Figure 3. Bronchoscopic finding of endobronchial lipoma. Intermedius bronchus was completely obstructed with a round mass, which has smooth, yellow colored surface. (A) Right second carina level. (B) Endobronchial mass.

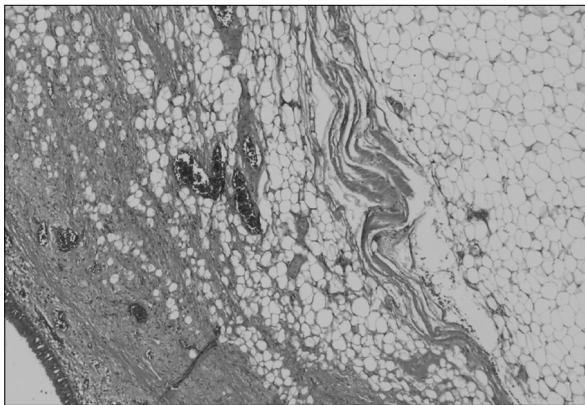


Figure 4. Microscopic finding of endobronchial lipoma. Microscopic findings reveal mature fat tissue with overlying bland looking ciliated columnar bronchial epithelium (H&E stain, ×100).

수 없었다.

수술 소견: 중간 기관지 입구의 종괴는 수술 전 병리조직학적으로 확진되지는 않았으나 과오종 등 양성 종양을 의심하였지만 기관지 내 종괴에 의한 우중엽과 우하엽의 허탈과 폐쇄성 폐렴을 치료하기 위해 폐엽 절제술을 예정으로 수술을 진행하였다. 수술적 육안 소견상 전반적으로 흉막 유착이 심하고 소량의 흉막 삼출액이 관찰되었으며, 우중엽과 우하엽은 폐쇄성 폐렴에 의해 기질화된 소견을 보여 폐엽 절제술을 시행하였다.

병리학적 소견: 기관지내시경 조직검사상 악성 종양의 증거 없이 림프구 및 호산구성 침윤과 기관지 주위의 연조직 섬유화 소견이 관찰되었으며, 악성 세포는 관찰되지 않았다. 수술로 제거한 폐 조직의 병리조직학적 검사상 기관지 지방종(Figure 4) 및 폐실질 폐쇄성기관지기질화

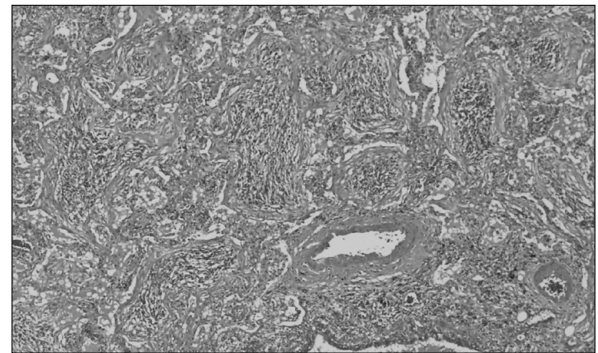


Figure 5. Microscopic finding of Bronchiolitis obliterans-organizing pneumonia. Microscopic findings reveal plugging of small airways and alveoli with loose fibrotic material and surrounding interstitial inflammation (H&E stain, ×100).

폐렴(Figure 5) 소견을 보였으며, 과오종을 의심할 수 있는 소견은 관찰되지 않았다.

치료 및 경과: 수술 후 2년간 특이 치료 없이 추적 관찰하였으나 재발 없이 경과 관찰중이다.

고 찰

폐와 기관지에 발생하는 종양 중에서 양성 종양은 약 13%에 이르지만 폐내 지방종은 드물며, 특히 기관지 지방종은 매우 드물어 단지 0.1%에 불과하다¹¹⁻¹³.

1854년 Rokitansky³가 처음 보고한 이래 현재까지 전세계적으로 약 70예의 폐내 지방종이 보고 되었으며, 국내에서의 보고는 기관지 지방종 6예에 불과하다^{4,9}.

기관지 지방종은 40~50대의 중년 남성에서 호발하는

데^{4,14} 발생 원인은 명확히 알려져 있지 않으나 흡연과 만성 염증이 주요 원인으로 생각되며^{11,12}, 비만도 기관지 지방종의 위험 인자라는 주장이 제기된다^{13,15}. 일부에서는 지방종과 폐암이 동시에 존재하는 경우도 있기 때문에^{1,2} 지방종이 흡연력과 연관되어 일부에서 악성화 잠재력을 갖고 있을 가능성도 있다.

기관지 지방종은 대부분 엽 기관지 혹은 구역 기관지의 연골관 외부 조직과 점막하 간질성 조직에 존재하는 지방 조직으로부터 발생하여 기도 내강으로 돌출하거나 연골관 사이의 기관지주위 간질조직으로 아령 모양으로 퍼져 나간다.

폐실질에서 발생하는 지방종은 성숙한 지방세포들로 구성된 경계가 분명한 노란색의 결절들로 구성되지만 기관지 지방종은 성숙한 지방 세포들로만 이루어진 경우는 많지 않고, 대부분 점액종성(myxomatous), 섬유모세포성(fibroblastic), 연골모양(chondroid), 혹은 평활근 성분들의 혼합물로 구성되기 때문에 지방종은 다른 종류의 종양이라기 보다는 과오종(hamartoma)의 변형이라고도 한다¹⁶. 그러나 연조직 지방종에서 발견되는 염색체 12번의 분절들로 구성된 과잉 염색체가 폐 지방종에서도 발견되는 것으로 보아 최소한 폐 지방종의 일부는 과오종의 변형이 아님을 알 수 있다¹⁷.

Muraoka 등¹⁸에 따르면 기관지 지방종의 약 2/3가 우측에서 발생하며, 대부분은 기관기관지 나무의 세번째 분지 이내에 위치한다. 종양의 크기는 작게는 3 mm, 크게는 65 mm까지 보고되며, 평균 20 ± 15 mm 정도이다.

임상 소견은 병변의 위치 및 크기에 따라 차이가 있어서 반복되는 기침 외에도 흉통, 호흡곤란, 객혈 및 반복되는 폐렴에 의한 증상이 나타나며, 발생 부위에 따라 기관지 근위부에서 발생하는 경우에는 호흡곤란과 천명이 많고, 원위부에서 발생하는 경우에는 무기폐, 기관지확장증, 객혈, 그리고 반복되는 폐렴 양상을 보인다^{11,12,14}.

진단에는 환자에 대한 자세한 병력 청취와 이학적 진찰 소견, 흉부 X-선 사진 및 흉부 전산화단층촬영, 기관지내시경 검사, 자기공명영상 등이 이용된다. 방사선학적으로 기관지 지방종의 20%에서는 단순 흉부 X-선상 이상 소견이 관찰되지 않을 수 있으나^{14,18} 나머지 80%는 대부분 비정상적인 흉부 X-선 소견이 관찰되지만 종괴 음영이 관찰되는 경우보다는 기관지내 병변에 의한 기도 폐쇄로 유발된 무기폐 혹은 폐쇄성 폐렴 때문에 기관지내 병변을 의심하게 되는 경우가 더 많다¹⁸. 흉부 전산화단층촬영은 지방을 감별하는데 민감하고 특이적이어서 기관지 지방종 진

단에 용이하며, 자기공명영상도 지방조직과 비지방조직의 감별 진단에 도움을 줄 수 있다¹⁹.

기관지내시경 검사는 육안적으로 기관지내 병변 유무를 관찰하는데 필수적인 검사이지만 기관지 지방종은 주로 점막하 증식을 하기 때문에 경기관지폐생검으로 확진할 확률은 높지 않다^{15,18}.

기관지 지방종은 병리조직학적으로 양성 질환이지만 종괴에 의한 반복적인 폐쇄성 폐렴은 핵의 비정형화를 유발하여 찰과 세포진 검사상 악성 종양을 의심하게 만들 수 있으며²⁰, 일부에서는 폐암과 동시에 존재하는 경우도 있기 때문에 임상적으로 중요한 의미를 가진다^{1,2}.

기관지 지방종의 치료는 기관지내시경 검사로 조직학적 진단이 가능한 경우 기관지경하 올가미(snare)를 사용하여 제거하거나 Nd-YAG 레이저 치료 시도가 우선적으로 고려되지만 1) 기술적으로 기관지내시경 절제가 불가능한 경우, 2) 종괴에 대한 명확한 확진이 어렵거나 악성 종양과 동반되었을 가능성이 있는 경우, 3) 장기간 무기폐 혹은 폐렴 때문에 말초 폐실질의 폐손상이 발생한 경우, 4) 기관지 외 증식 혹은 흉막하 지방종성 질병인 경우 등에는 수술을 통한 완전 절제를 시행하여야 한다¹⁸. 수술은 비가역적 폐실질 병변이 없다면 기관지 절개 및 종괴 제거술을 고려하지만 비가역적인 폐실질 병변이 진행된 경우에는 폐 절제술을 시행하여야 한다^{11,14}.

본 증례의 경우 기관지내시경 육안 소견상 양성 종양이 의심 되었으나 조직 검사상 지방종을 확진하지 못하였고, 악성 종양을 배제할 수 없는 상황에서 종괴에 의한 우중엽과 우하엽의 허탈 및 폐쇄성 폐렴 때문에 수술적 치료를 시행하였다. 수술적 육안 소견상 전반적으로 흉막 유착이 심하고 소량의 흉막 삼출액이 관찰되었으며, 우중엽과 우하엽은 폐쇄성 폐렴에 의해 기질화된 소견을 보여 폐엽 절제술을 시행하였다. 수술 후 병리조직학적 소견상 기관지 지방종에 의해 허탈된 폐의 폐쇄세기관지기질화폐렴 소견이 관찰되었다.

폐쇄세기관지기질화폐렴은 발생 원인을 알 수 없는 경우도 있으나 감염, 약물 반응, 결체조직 질환, 폐나 골수이식 등에 의한 매우 다양한 비특이적 폐손상이 발생하면서 말초 세기관지와 폐포관 내에 과도한 육아조직의 증식과 함께 염증세포의 간질내 침윤 및 주위 폐포관 및 폐포내로 기질화 폐렴이 발생하는 질병이다.

폐쇄세기관지기질화폐렴은 조직학적으로는 증식성 세기관지염이 주 소견이고, 방사선학적으로는 미만성 폐질환의 형태를 취한다. 폐쇄세기관지기질화폐렴 환자는 평

균 연령이 56세로 중년층 질환이며, 남녀비는 1 : 1로 차이가 없다. 증상은 서서히 시작되는 호흡곤란, 마른 기침, 미열 등이며, 폐기능 검사는 제한성의 이상 소견을 보인다. 부신 피질호르몬에 반응이 좋지만 재발이 흔하다. 폐쇄세기관지기질화폐렴에 동반 될 수 있는 임상 질환에는 약물 반응, 교원성 질환, 과민성 폐렴, 만성 미만성 폐포 손상, 감염성 혹은 폐쇄성 폐렴, 악성 종양 등이 있다¹⁰.

본 환자의 경우 기관지 지방종에 의해 우측 폐허탈 및 폐쇄세기관지기질화폐렴이 유발된 증례로 수술 후 2년간 재발 없이 추적 관찰중이다.

요 약

저자들은 기침, 우측 흉부 불쾌감을 주소로 내원한 58세 남자 환자에서 기관지내시경 육안 소견상 양성 종양이 의심 되었으나 조직 검사상 지방종을 확진하지 못하였고 악성 종양을 배제할 수 없는 상황에서 종괴에 의한 우중엽과 우하엽의 허탈 및 폐쇄성 폐렴 때문에 수술적 치료를 시행하였으며, 수술 결과 기관지 지방종에 의한 폐허탈과 함께 폐쇄세기관지기질화 폐렴이 발생한 예가 있어 보고하는 바이다.

참 고 문 헌

1. Yokozaki M, Kodama T, Yokose T, Nishimura M, Yoshida J, Mizokami H, et al. Endobronchial lipoma: a report of three cases. *Jpn J Clin Oncol* 1996;26:53-7.
2. Nomori H, Horio H, Suemasu K. Two-stage operation for endobronchial lipoma and lung cancer using bronchoscopy and thoracoscopy in an elderly patient with chronic obstructive pulmonary disease. *Jpn J Thorac Cardiovasc Surg* 1999;47:567-9.
3. Rokitansky C. A manual of pathological anatomy. London: Sydenham Society; 1854. p. 196.
4. Kim HJ, Wang JH, In HH, Song KH, Song JO, Song KS, et al. A case of endobronchial lipoma causing middle lobe syndrome. *Tuberc Respir Dis* 1997;44:191-6.
5. Lee JM, Park JH, Baik HJ, Zo JI. A case report of endobronchial lipoma. *Korean J Thorac Cardiovasc Surg* 1997;30:116-8.
6. Chung SS, Kim HJ, Byun KH, Park HS, Song JW, Cho JS, et al. A case of endobronchial lipoma causing left lung collapse. *Korean J Med* 1998;55:415-9.
7. Jeong NY, Yang DG, Kim SK. Endobronchial lipoma. *Diagn Treat* 2001;21:1325-7.
8. Park CB, Cho DG, Ahn MI, Song SH, Kim CH, Yoo JY, et al. Endobronchial lipoma diagnosed by chest CT: a case report. *Korean J Thorac Cardiovasc Surg* 2003;36:39-42.
9. Kim JW, Huh JG, Lee HK, Joo M, Kim SW, Ku BI, et al. Endobronchial lipomatous hamartoma removed by bronchotomy: one case report. *Korean J Thorac Cardiovasc Surg* 2003;36:870-3.
10. Schlesinger C, Koss MN. The organizing pneumonias: an update and review. *Curr Opin Pulm Med* 2005;11:422-30.
11. Cockcroft DW, Copland GM, Donevan RE, Gourlay RH. Endobronchial lipoma: two cases and review of the literature. *Can Med Assoc J* 1976;115:326-8.
12. Box K, Kerr KM, Jeffrey RR, Douglas JG. Endobronchial lipoma associated with lobar bronchiectasis. *Respir Med* 1991;85:71-2.
13. Schraufnagel DE, Morin JE, Wang NS. Endobronchial lipoma. *Chest* 1979;75:97-9.
14. Politis J, Funahashi A, Gehlsen JA, DeCock D, Stengel BF, Choi H. Intrathoracic lipomas: report of three cases and review of the literature with emphasis on endobronchial lipoma. *J Thorac Cardiovasc Surg* 1979;77:550-6.
15. Suzuki N, Takizawa H, Yamaguchi M, Matsuzaki G, Kiyosawa H, Dohi M, et al. A case of asymptomatic endobronchial lipoma followed for 4 years. *Nihon Kyobu Shikkan Gakkai Zasshi* 1992;30:1879-83.
16. Tomashefski JF Jr. Benign endobronchial mesenchymal tumors: their relationship to parenchymal pulmonary hamartomas. *Am J Surg Pathol* 1982;6:531-40.
17. Stey CA, Vogt P, Russi EW. Endobronchial lipomatous hamartoma: a rare cause of bronchial occlusion. *Chest* 1998;113:254-5.
18. Muraoka M, Oka T, Akamine S, Nagayasu T, Iseki M, Suyama N, et al. Endobronchial lipoma: review of 64 cases reported in Japan. *Chest* 2003;123:293-6.
19. Mata JM, Caceres J, Ferrer J, Gomez E, Castaner F, Velayos A. Endobronchial lipoma: CT diagnosis. *J Comput Assist Tomogr* 1991;15:750-1.
20. Simmers TA, Jie C, Sie B. Endobronchial lipoma posing as carcinoma. *Neth J Med* 1997;51:143-5.