

# Isoniazid를 포함한 항결핵약제 투여 후 발생한 여성형 유방 증례 1예

<sup>1</sup>서울대학교 의과대학 내과학교실, <sup>2</sup>서울대학교시립보라매병원 내과  
허은영<sup>1</sup>, 정인아<sup>1</sup>, 이재석<sup>1</sup>, 이창훈<sup>2</sup>, 정희순<sup>2</sup>, 김덕겸<sup>2</sup>

## A Case of Bilateral Gynecomastia Associated with Isoniazid

Eun Young Heo, M.D.<sup>1</sup>, Ina Jeong, M.D.<sup>1</sup>, Jae Seok Lee, M.D.<sup>1</sup>, Chang Hoon Lee, M.D.<sup>2</sup>, Hee Soon Chung, M.D.<sup>2</sup>, Deog Kyeom Kim, M.D.<sup>2</sup>

Division of Pulmonary and Critical Care Medicine, Department of Internal Medicine, <sup>1</sup>Seoul National University College of Medicine, <sup>2</sup>Seoul Metropolitan Government Seoul National University Boramae Medical Center, Seoul, Korea

Gynecomastia is a benign enlargement of the male breast attributable to proliferation of the ductal elements. Gynecomastia has been rarely reported as an adverse effect of isoniazid therapy. We report the case of a 35-year-old man who was prescribed with isoniazid, rifampicin, ethambutol and pyrazinamide to treat pulmonary and lymphatic tuberculosis. After five months of treatment, the patient complained of painful engorgement in the bilateral breasts and the presence of male gynecomastia was confirmed with a physical examination and radiographical methods. The serum level of estradiol was also increased. Common causes of male gynecomastia were excluded through history taking and the laboratory findings. The anti-TB drugs were changed to a second line regimen due to radiographical progression and the intolerance of the patient to gynecomastia. Gynecomastia was relieved very slowly and a tender subareolar palpable mass decreased in size and consistency over five-month period after stopping the probable causative drug, isoniazid. From a review of the literature, gynecomastia has been shown to be a side effect of treatment with first line anti-tuberculosis drugs, and especially with isoniazid. We report the rare case. (*Tuberc Respir Dis* 2008;65:308-312)

**Key Words:** Gynecomastia, Isoniazid

### 서 론

Isoniazid (INH)는 1950년대 이후로 결핵 치료제의 주요 약제로 사용되고 있다. INH로 인한 부작용으로는 무증상 간기능 이상, 과민 반응으로 인한 발열, 발진, 말초 신경염 등으로부터 치명적인 간염, 경련, 루푸스양 증후군, Steven-Johnson syndrome과 같은 질환까지 다양하게 나타날 수 있으며<sup>1</sup>, 또 다른 부작용으로 여성형 유방도 발생할 수 있다. 이는 매우 드물어서 여태까지 인도, 프랑스, 이탈리아 등에서 몇 차례 보고된 것이 전부이며 아직 정확한 기전은 밝혀지지 않았다<sup>2-5</sup>. 저자들은 일차 항결핵제로 폐결핵 및 림프절 결핵을 치료하는 과정에서 젊은 남자에

게 여성형 유방이 발생한 사례를 경험하여 문헌 고찰과 더불어 국내 사례로 보고하는 바이다.

### 증 례

**환 자:** 남자, 35세

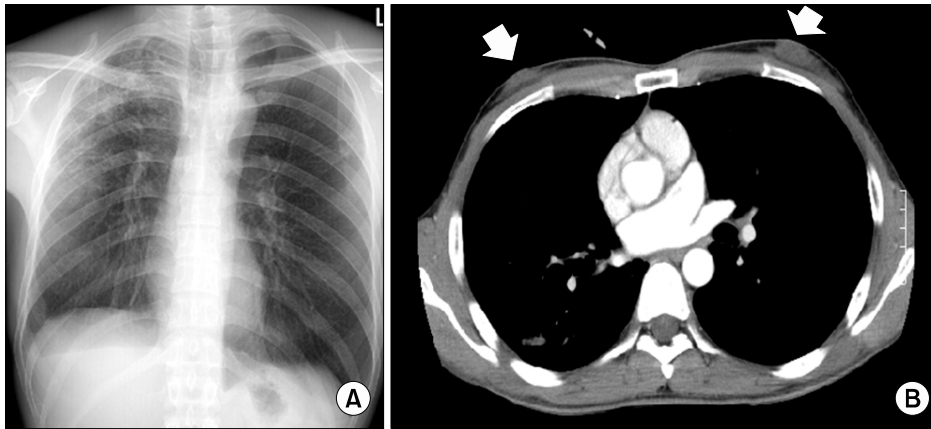
**주 소:** 내원 2개월 전부터 발생한 양측 유방 종창

**현병력:** 본원에 내원하기 약 7개월 전 경부 임파선 비대 및 기침이 지속되는 증상으로 인근 병원 방문하여 검사 시행하였다. 당시 림프절 조직검사서 결핵에 부합되는 소견이 관찰되었고, 항산균 객담 도말 검사에서 1+로 보고되어 2007년 1월 31일부터 Isoniazid 300 mg/day, Rifampicin 600 mg/day, Ethambutol 800 mg/day, Pyrazinamide 1,500 mg/day로 항결핵 치료 시작하였다. 복용 2달째부터는 Pyrazinamide는 끊고 나머지 세가지 약제만 유지하였다. 결핵약 복용을 시작하고 5개월째부터 환자의 양측 유방의 종창이 발생하였으며 통증도 동반되었다. 또한 진단 당시부터 있었던 기침도 호전 없는 상태로 추가적 검사 위해 본원 내원하였다.

Address for correspondence: Deog Kyeom Kim M.D.  
Seoul Metropolitan Government Seoul National University  
Boramae Medical Center, 425, Sindaebang 2-dong, Dongjak-gu, Seoul 156-849, Korea  
Phone: 82-2-870-2228, Fax: 82-2-831-2826  
E-mail: kimdkmd@snu.ac.kr

Received: Jul. 17, 2008

Accepted: Jul. 29, 2008



**Figure 1.** Chest PA and enhanced Chest CT scan. (A) Multiple ill defined patchy and nodular densities in the BULF. (B) Enlarged soft tissue mass shadow in both breasts were visualized on enhanced chest CT (arrows).

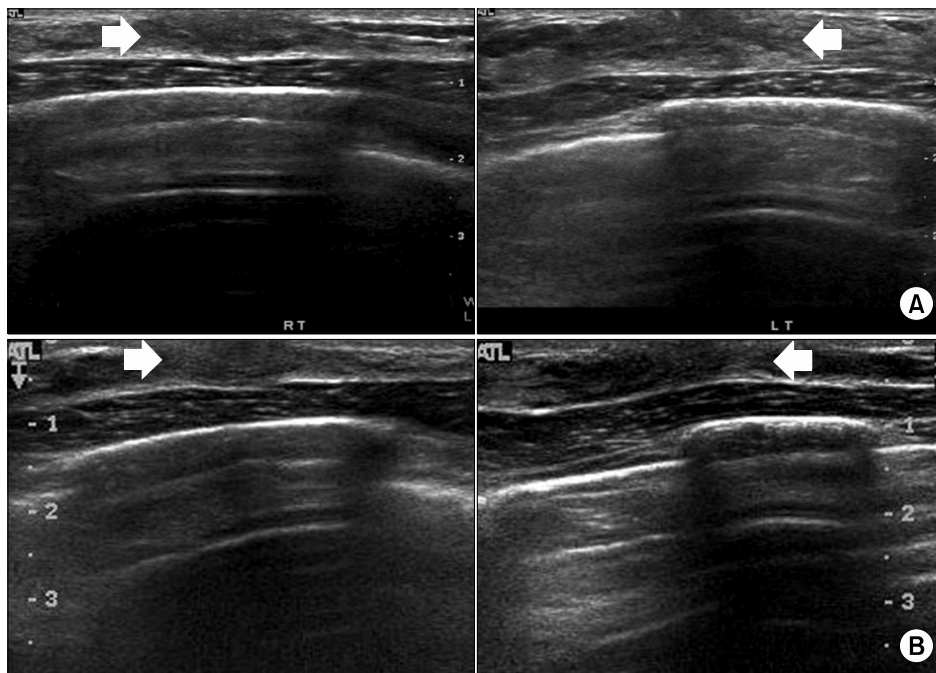
**과거력:** 상기 진단으로 인해 2007년 1월 31일부터 결핵 약 복용하는 것 이외에 기타 다른 질환이나 가족력, 사회력상 특이 사항 없었다. 흡연력은 10 packs/year였다. 결핵약 이외의 다른 약물 복용력도 부인하였다.

**이학적 소견:** 내원시 혈압은 110/76 mmHg, 맥박수는 분당 76회, 호흡수는 분당 20회, 체온은 36.8°C였다. 신장 179 cm에 체중은 57.1 kg로 마른 편이었으며 흉부 진찰상 호흡음은 정상이었고 천명음이나 악설음도 들리지 않았다. 그러나 양측 유방의 종대가 관찰되었으며 유륜 아래로 고무와 같은 질감의 덩어리가 촉진되었다. 신체 검진상에서 다른 이차 성징의 이상 소견은 관찰되지 않았다.

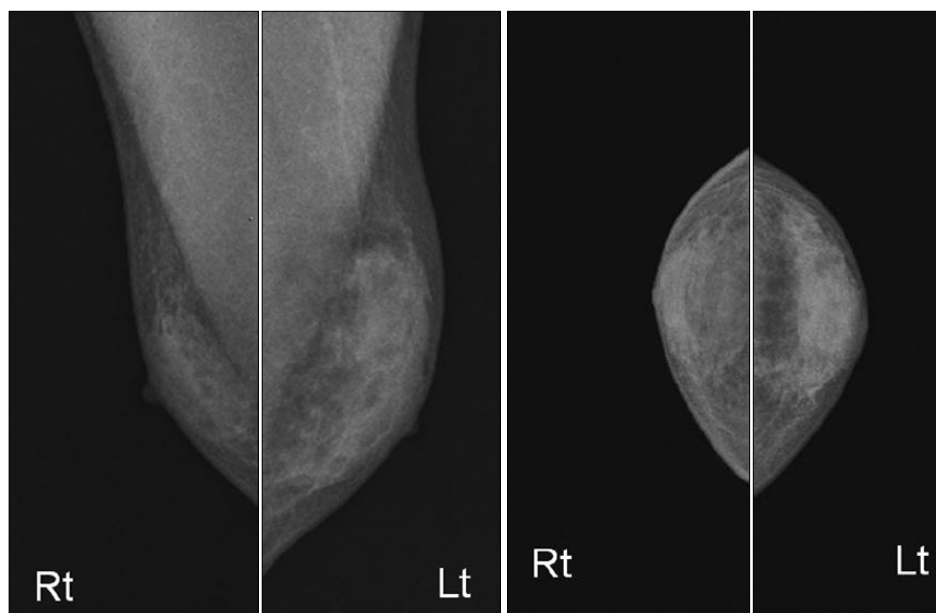
**검사실 소견:** 말초 혈액 검사에서 혈색소 12.6 g/dL, 백혈구수 4,080/mm<sup>3</sup> (중성구 57.1%, 림프구 34.8%, 호산구 2.2%), 혈소판수 148,000/mm<sup>3</sup>이었고 혈청 생화학 검사에서 총단백 6.4 g/dL, 알부민 3.7 g/dL, AST 29 IU/L, ALT 24 IU/L, 총빌리루빈 0.4 mg/dL, BUN 9 mg/dL, Creatinine 0.9 mg/dL로 모두 정상 범위였다. 갑상선 기능 검사는 TSH 0.65 mIU/ml (0.4~4.1), free T4 1.39 ng/dL (0.80~1.90)로 정상이었고, 다른 호르몬 검사에서 testosterone 13.06 ng/ml (2.7~15.0), estradiol 82 pg/ml (10~50), IGF-1 (somatomedin-C) 203 (115~420), LH 7.2 mIU/ml (0.4~5.7), basal FSH 2.1 mIU/ml (5~20), prolactin 4.6 ng/ml (2.0~15.0)로 LH와 estradiol이 약간 상승된 소견을 보였다. 이외에 생식 세포 종양(germ cell tumor)에서 증가할 수 있는 혈청 hCG 수치도 <3 mIU/ml로 정상이었고, 부신 내 androgen 대사와 관련된 지표인 혈청 DHEA은 1,226 ng/ml (800~5,600 ng/ml), urine 17 ketosteroid는 4.9 mg/day (10~125 mg)로 증가되어 있지 않았다. 혈청학적 검사상 HBs Ag과 anti HIV는 모두 음성이었다.

**방사선학적 검사:** 본원 내원 당시 시행한 흉부 전산화 단층 촬영에서 양측 폐 상엽에 기관지를 따라 미세 결절들이 관찰되었고 활동성 폐결핵이 의심되는 병변이 지속되었다. 함께 촬영된 부신의 이상 소견은 관찰되지 않았고, 양측 유방의 연조직 부위에 덩어리 모양의 병변이 관찰되었다(Figure 1). 증가된 유방 종대에 대하여 유방 초음파를 시행하였는데 유방의 지방 조직뿐만 아니라 유선 조직의 증식이 관찰되었으며 이로 인해 발생한 여성형 유방 소견을 보였다(Figure 2A). 이어 촬영한 유방 X선 촬영에서도 유륜 아래부위의 유선 조직 증식이 관찰되었다(Figure 3).

**치료 및 경과:** 환자는 유방 종대에 대하여 입원하여 검사를 진행하였고, 유방 초음파에서 여성형 유방이 확인되었다. 원인 감별을 위한 신체 검진에서 이차 성징의 이상 소견이 없었으며 혈액 검사에서도 여성형 유방형의 원인 질환으로 가능한 간경화, 신부전, 갑상선 기능 항진증, 성선 기능 저하증, 생식 세포 종양 등을 나타내는 소견은 관찰되지 않았다. 결핵 약제 이외에는 다른 약물 복용력도 없었기 때문에, 환자의 통증을 동반한 여성형 유방은 1차 항결핵제, 특히 Isoniazid에 의해 유발되었을 가능성이 높다고 판단하였으나 객담 도말 검사에서 균음전이 된 상황이었고 결핵이 임상적으로 악화되었다는 증거가 뚜렷하지 않은 상태로 판단하여 일차 약제를 계속 유지하면서 외래추적하기로 하였다. 그러나 이후 외래에서 시행한 estradiol이 100 pg/ml (10~50)로 더욱 증가하였고, 환자가 여성형 유방에 대하여 참기 어려워하며, 추적 과정 중 시행한 흉부 전산화 단층 촬영에서 병변의 호전이 뚜렷하지 않아 Cycloserin, PAS, Prothionamide, Streptomycin, Levofloxacin 등의 이차 약제로 바꾸어 결핵 치료를 지속하였다. Isoniazid를 포함한 1차 항결핵약제를 끊고 약 5



**Figure 2.** Breast ultrasonography. (A) Initial: The enlarged breasts were attributable to proliferation of the hyperechoic ductular elements (arrows) and not merely excessive breast adipose tissue. (B) Follow up: Both minimal gynecomastia, but decreased proliferation of the ductular elements (arrows), 8 months after discontinued Isoniazid.



**Figure 3.** Mammography. Mammography showed the proliferated subareolar ductal structure.

개월 후부터 유방의 팽대감이나 통증은 경감하였고, 신체 검진 상 유방의 단단함은 호전되었으나 종괴감은 지속되었다. 입원 당시 및 외래 추적 초기에 약간 상승되었던 estradiol 수치도 Isoniazid를 끊고 4개월 만에 46 pg/ml (10~50)로 정상화 되었다. 이후 환자의 여성형 유방은 서서히 호전되어 약 8개월 이후에는 육안적으로 정상화되었다. 환자는 빈혈 및 혈소판 감소증으로 입원하여 검사 중 추적 검사로 유방 초음파를 시행하였고 경도의 여성형

유방은 아직 남아 있으나 이전에 비해 많이 호전된 상태였으며(Figure 2B), 결핵 병변도 호전된 상태로 경과 추적 관찰중이다.

## 고 찰

여성형 유방(gynecomastia)은 유선 조직의 증식으로 인하여 남성 유방이 비대해 지는 것으로 임상적으로 종종

관찰된다<sup>6</sup>. 여성 여성형 유방, 유방암과 구별해야 하는데 남성 여성형 유방의 경우는 유방 검진 시에 유륜 주위의 단단한 몽우리가 만져지나 여성의 경우는 지방의 축적으로 인한 것으로 이러한 몽우리가 만져지지 않는다. 유방암의 경우에는 대부분 한 쪽 유방에 생기며 단단하고 유륜 주위 보다는 주변부로 치우쳐 존재하는 경우가 많고 피부의 함몰, 유륜 형태 변형 등을 동반할 수 있다<sup>6,7</sup>.

여성형 유방은 유방 조직 내 유리 에스트로겐과 안드로겐의 불균형에 의해 발생하는 것으로 신생아나 사춘기, 노인의 경우에는 정상적으로도 나타날 수 있다<sup>7</sup>. 에스트로겐과 안드로겐의 불균형은 유리 에스트로겐의 농도가 증가하거나, 반대로 유리 안드로겐의 농도가 감소하거나 드물게는 호르몬의 농도는 정상이라도 유방 조직의 호르몬에 대한 감수성이 증가하여 나타날 수 있다. 여성형 유방의 약 20~25%는 성호르몬제제, Spironolacton, Ketoconazole, Cimetidine 등 여러 약제들에 의한 것으로 알려져 있는데 이 중 결핵 약제로는 Isoniazid가 원인으로 작용할 수 있다<sup>7,8</sup>. Isoniazid가 여성형 유방을 일으키는 기전은 정확하게 밝혀져 있지는 않지만 아마도 결핵이 치료되면서 영양 상태가 호전되면서 일시적으로 나타나는 것으로 생각되고 있다. 이러한 기전은 2차 세계대전 중 처음으로 밝혀지게 되었는데, 젊은 군인들이 포로 수용소에서 풀려난 후 충분한 영양 공급을 받게 되면서 여성형 유방이 발생하였고 이는 1~2년 후 저절로 호전되었다는 것이다. 이는 체중 감소나 영양 불균형이 심한 경우 생식샘 자극 호르몬 분비가 감소되어 성선 기능 저하증이 발생하게 되는데 체중이 증가하고 영양 상태가 좋아지면서 성선 기능이 정상화 되며 이는 사춘기와 같은 호르몬 변화, 즉 혈중 에스트로겐 농도가 안드로겐에 비하여 빠르게 증가하면서 일시적으로 에스트로겐의 상대적 과잉 상태로 인해 발생할 수 있다고 설명되고 있다<sup>8,9</sup>. 이 외 Isoniazid가 말초 혈액이나 성선에서 안드로겐의 aromatization 증가를 통해 혈청 에스트로겐 상승을 유발하여 여성형 유방이 발생을 발생시킨다고도 한다<sup>10</sup>. 본 사례의 경우 항결핵약제 치료 후 환자의 뚜렷한 체중 증가는 관찰되지 않은 점을 고려하면 영양 상태 호전에 따른 여성형 유방 발생 가능성은 낮을 것으로 생각된다.

대개 약물에 의한 여성형 유방은 원인 약제를 끊게 되면 한 달 이내로 압통이 감소하고 유선 조직 증식으로 인해 단단하게 만져지던 것도 부드러워진다고 알려져 있다. 그러나 여성형 유방이 1년 이상 지속되었다면 조직의 섬유화가 진행되어 약을 끊어도 호전되지 않을 수 있다. 여

성형 유방의 조직학적 소견은 섬유결합 조직 내의 유선 증식이 특징적이다. 발생 초기에는 기질(stroma)이 성글고 부종이 있는 상태로 유선 조직의 광범위한 증식이 관찰되나 시간이 지날수록 기질의 섬유화가 두드러진다<sup>11</sup>. 이러한 조직학적 소견은 발생 원인에 따라 차이는 없는 것으로 알려져 있다<sup>11</sup>. 약물 치료는 초기에만 효과가 있어 약물 치료를 하거나 원인 약제를 끊어도 호전되지 않는 경우에는 수술적 치료를 하거나 초음파를 이용하여 지방 흡입술을 시행하였다는 보고들이 있다<sup>7</sup>. 본 증례의 환자는 증상이 발생하고 약 1개월 만에 본원 방문하여 약제에 의한 여성형 유방으로 진단을 받고 증상 발생 약 2개월 쯤 Isoniazid를 중단하였으나 이후 약 5개월이 지나서 임상적 호전을 보였으며 1년 후 검사한 유방 초음파에서 호전되긴 하였으나 여성형 유방이 완전히 사라지지는 않은 상태였다. Khanna 등<sup>2</sup>이 보고한 증례에서도 환자는 여성형 유방이 발생하고 약 일주일 후 Isoniazid를 중단하였으나 3개월이 지나서야 여성형 유방이 호전되기 시작하였다고 하였다. 보고된 증례가 많지 않아 Isoniazid로 인한 여성형 유방의 임상 경과를 정확히 알 수는 없지만, 비교적 증상 발생 후 단기간에 약제를 중단하여도 증상이 지속되는 것은 앞서 말한 기전으로 인한 체내 호르몬 불균형이 정상화 되는데 어느 정도 시간이 필요하다는 것을 의미한다고 볼 수 있다.

본 증례는 Isoniazid를 포함한 항결핵약제로 인해 여성형 유방이 발생하였다는 국내 첫 보고로, 임상에서 결핵으로 치료 받는 환자들에서 여성형 유방이 발생한 경우 위와 같은 부작용을 고려해야 하겠다.

## 요 약

저자들은 폐결핵으로 진단받고 결핵 약제를 복용하던 환자에서 발생한 여성형 유방에 대하여 검사를 시행한 결과 Isoniazid를 포함한 항결핵약제를 복용 후 발생한 여성형 유방 사례를 경험하였기에 문헌 고찰과 함께 보고하는 바이다.

## 참 고 문 헌

1. American Thoracic Society, CDC, Infectious Diseases Society of America. Treatment of tuberculosis, MMWR Recomm Rep 2003;52:1-77.
2. Khanna P, Panjabi C, Maurya V, Shah A. Isoniazid asso-

- ciated, painful, bilateral gynaecomastia. *Indian J Chest Dis Allied Sci* 2003;45:277-9.
3. Garg R, Mehra S, Prasad R. Isoniazid induced gynaecomastia: a case report. *Internet J Pharmacol* 2008;5(2).
  4. Bergogne-Berezin E, Nouhouayi A, Letonturier P, Thibault B, Toumeur R. Gynecomastia caused by isoniazid. Value of determination of the inactivation phenotype. *Nouv Presse Med* 1976;5:213-4.
  5. Guinet P, Garin JP, Momeix A. Gynecomastia in a grave case of pulmonary tuberculosis during isonicotinic hydrazide therapy. *Lyon Med* 1953;188:281-4.
  6. Braunstein GD. Gynecomastia. *N Engl J Med* 1993;328:490-5.
  7. Braunstein GD. Clinical practice. Gynecomastia. *N Engl J Med* 2007;357:1229-37.
  8. Narula HS, Carlson HE. Gynecomastia. *Endocrinol Metab Clin North Am* 2007;36:497-519.
  9. Bembo SA, Carlson HE. Gynecomastia: its features, and when and how to treat it. *Cleve Clin J Med* 2004;71:511-7.
  10. Braunstein GD. Aromatase and gynecomastia. *Endocr Relat Cancer* 1999;6:315-24.
  11. Nicolis GL, Modlinger RS, Gabrilove JL. A study of the histopathology of human gynecomastia. *J Clin Endocrinol Metab* 1971;32:173-8.
-