

# 심인성 폐부종과 폐포성 출혈을 보인 갈색세포종 1예

<sup>1</sup>광주기독병원 내과, <sup>2</sup>전남대학교 의과대학 내과학교실, <sup>3</sup>미래로 21병원 내과, <sup>4</sup>서남대학교 의과대학 내과학교실  
정종필<sup>1</sup>, 반희정<sup>2</sup>, 김수옥<sup>3</sup>, 손준광<sup>4</sup>, 주진영<sup>2</sup>, 권용수<sup>2</sup>, 오인재<sup>2</sup>, 김규식<sup>2</sup>, 김유일<sup>2</sup>, 임성철<sup>2</sup>, 김영철<sup>2</sup>

## A Case of Pheochromocytoma Accompanied with Alveolar Hemorrhage and Cardiogenic Pulmonary Edema

Jong Pil Jeong, M.D.<sup>1</sup>, Hee Jung Ban, M.D.<sup>2</sup>, Soo Ock Kim, M.D.<sup>3</sup>, Jun Gwang Son, M.D.<sup>4</sup>, Jin Yung Ju, M.D.<sup>2</sup>, Yong Soo Kwon, M.D.<sup>2</sup>, In Jae Oh, M.D.<sup>2</sup>, Kyu Sik Kim, M.D.<sup>2</sup>, Yu Il Kim, M.D.<sup>2</sup>, Sung Chul Lim, M.D.<sup>2</sup>, Young Chul Kim, M.D.<sup>2</sup>

<sup>1</sup>Department of Internal Medicine, Gwangju Christian Hospital, <sup>2</sup>Department of Pulmonary and Critical Care Medicine, Chonnam National University Medical School, <sup>3</sup>Department of Internal Medicine, Miraero21 Hospital, Gwangju, <sup>4</sup>Department of Internal Medicine, Seonam University College of Medicine, Namwon, Korea

Pheochromocytoma is derived from the chromaffin tissue. The typical finding of pheochromocytoma is paroxysmal hypertension accompanied with various signs and symptoms that are due to the excess of catecholamines or other bioactive substances. Yet the diagnosis is sometimes difficult to make because its clinical presentation is quite variable. Especially, hemoptysis is a very rare symptom, so the diagnosis is often missed or delayed. Without making the correct diagnosis and then subsequently administering treatment, the condition may be fatal. We herein report on a 68 year-old woman who was admitted because of abdominal pain and hemoptysis. The initial radiologic findings suggested pulmonary edema with alveolar hemorrhage. The urine catecholamine levels were elevated and she developed catecholamine-induced cardiomyopathy. We performed bronchial arterial embolization and we administered alpha blocker medication for controlling the hemoptysis and hypertension. After the temporary symptomatic improvement, her clinical course was aggravated by pneumonia and pulmonary edema. In spite of performing definitive surgery for pheochromocytoma, she died of postoperative hemodynamic instability. (*Tuberc Respir Dis* 2008;64:219-223)

**Key Words:** Pheochromocytoma, Alveolar hemorrhage, Cardiogenic pulmonary edema

### 서 론

갈색세포종(Pheochromocytoma)은 부신 수질의 크롬친화성 세포에서 분화하고 카테콜라민을 생성하는 종양으로 지속적 또는 발작적인 고혈압, 두통, 발한 등이 전형적인 증상이다<sup>1,2</sup>. 객혈은 주로 폐결핵, 폐암, 기관지 확장증, 괴사성 폐렴 등에서 발생하나 전신질환과 연관되어 드물게 발생하기도 한다. 객혈을 동반한 갈색세포종은 발생빈도가 매우 낮을 뿐 아니라<sup>3-5</sup> 임신이나 수술과 같은

특수한 임상상황에서 환자의 상태가 악화되어 치명적인 결과를 초래할 수도 있다. 또 카테콜라민 분비에 의한 폐부종도 드문 것으로 보고되어 있으나<sup>6,8</sup>, 객혈과 폐부종을 동시에 동반한 갈색세포종의 보고는 아직 없다. 저자들은 객혈과 재발된 심인성 폐부종이 주 증상인 갈색세포종 1예를 경험하였기에 문헌고찰과 함께 보고하는 바이다.

### 증 례

**환 자:** 68세, 여자

**주 소:** 객혈(400 cc, 선홍색)

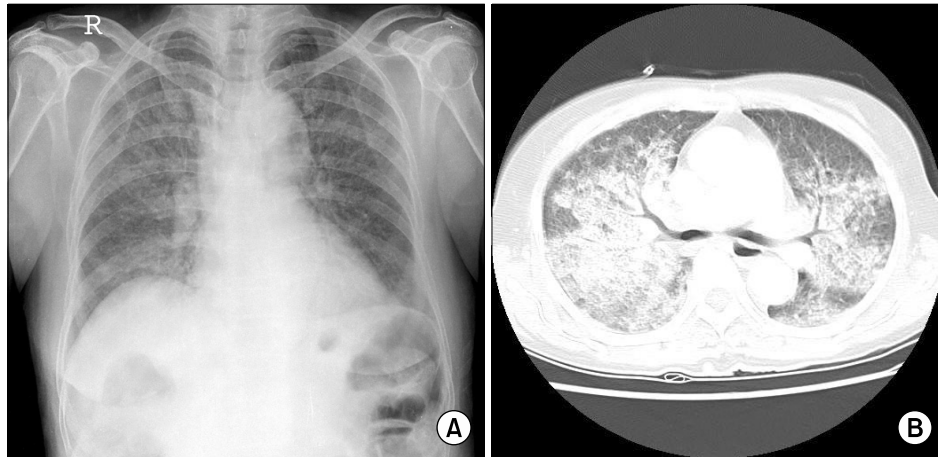
**과거력:** 내원 3년 전 급성 심근경색증과 동반된 폐부종이 있었다. 당시 시행한 관상동맥 조영술에서 관상동맥 협착은 없었으며, 개인병원에서 당뇨 및 고혈압 약물을 복용하였다.

**현병력:** 내원 4시간 전 구토를 동반한 상복부 통증으로

Address for correspondence: In Jae Oh, M.D.  
Department of Pulmonary and Critical Care Medicine,  
Chonnam National University Medical School and Hospital,  
671, Jebong-ro, Dong-gu, Gwangju 501-757, Korea  
Phone: 82-61-379-7617, Fax: 82-61-379-7619  
E-mail: droij@chonnam.ac.kr

Received: Jan, 5, 2008

Accepted: Feb, 20, 2008



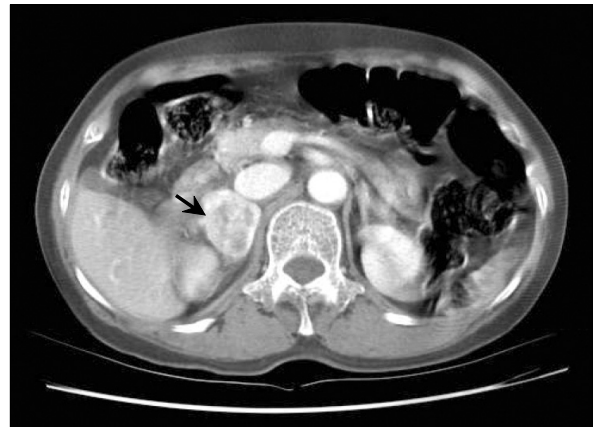**Figure 1.** Chest X-ray (A) and chest CT (B) shows patchy and geographic air-space fillings in the both lungs. This findings are suggestive of pulmonary edema combined with diffuse alveolar hemorrhage.

인근병원에서 진단적 검사를 시행 하던 중 갑자기 발생한 객혈로 전원 되었다.

**신체검사 소견:** 내원시 활력 징후는 혈압 180/100 mmHg, 맥박 120회/분, 체온 36.5°C, 호흡수 22회/분이었다. 의식은 명료하고 만성병색을 보였으며, 흉부 진찰상 심잡음은 없었으나 전폐야에서 수포음이 청취되었다. 복부 및 사지 진찰상 상복부 통증은 있으나 국소적 압통이나 반발통은 없었다.

**검사실 소견:** 동맥혈가스검사상 pH 7.371, PCO<sub>2</sub> 28.6 mmHg, PO<sub>2</sub> 51.7 mmHg, HCO<sub>3</sub><sup>-</sup> 16.2 mmol/L, SaO<sub>2</sub> 84.2%, 혈액검사상 백혈구 23,200/μL, 호중구 91.4%, 혈색소 11.9 g/dl, 혈소판 231K/μL, BUN 26.1 mg/dl, Creatinine 1.2 mg/dl, AST 83 U/L, ALT 67 U/L, Na 141 mEq/L, K 4.0 mEq/L, Cl 110 mEq/L, PT 11.5 sec (INR 1.01), aPTT 30.9 sec, FDP 5.2 ug/ml (기준치 0~5), CRP 0.5 mg/dl, ANA: negative, RA factor: 9.5 IU/ml (0~15), ANCA: negative, C3: 87 mg/dl (90~180), C4: 29.7 mg/dl (10~40), CH 50: 44.1 U/ml (23~46)이었다. 24시간 소변검사 상 metanephrine: 9.7 mg/day (기준치 <1.3 mg/day), VMA: 28.0 mg/day (기준치 <7 mg/day), epinephrine 440.6 ug/day (기준치: 0~20 ug/day), norepinephrine 522.5 ug/day (기준치: 15~80 ug/day)로 상승되어 있었다.

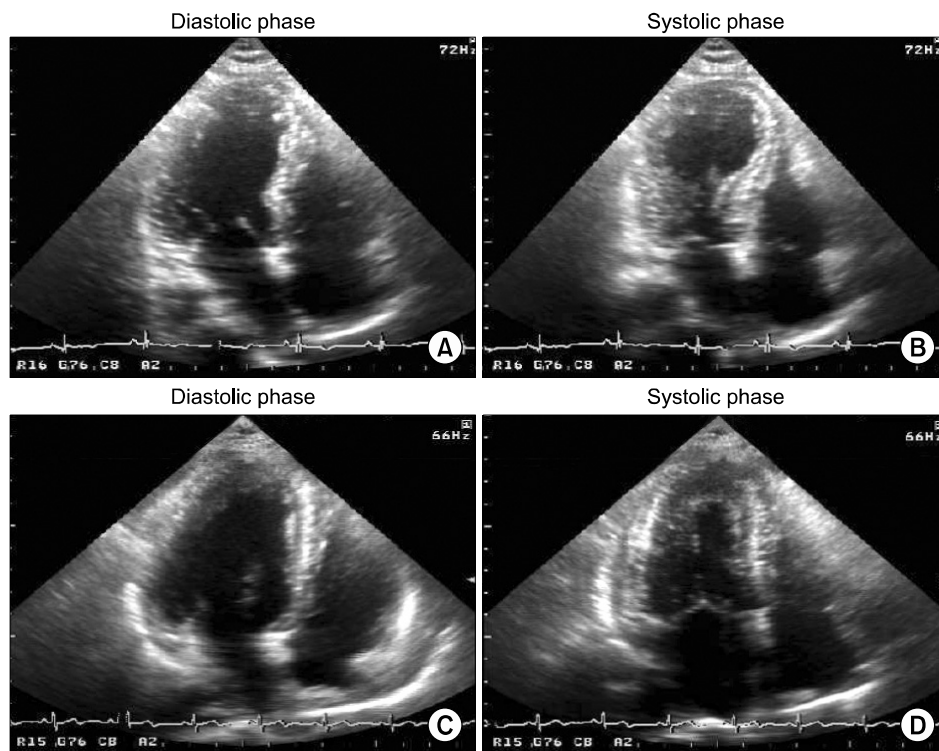
**방사선 소견:** 단순 흉부방사선 사진에서 전 폐야에 경계가 불분명한 음영 증가가 있었고 흉부 전산화단층촬영상 전 폐야에 걸쳐 폐부종 및 폐포성 출혈 소견이 관찰되었다(Figure 1). 복부 전산화단층촬영상 우측 부신에 약



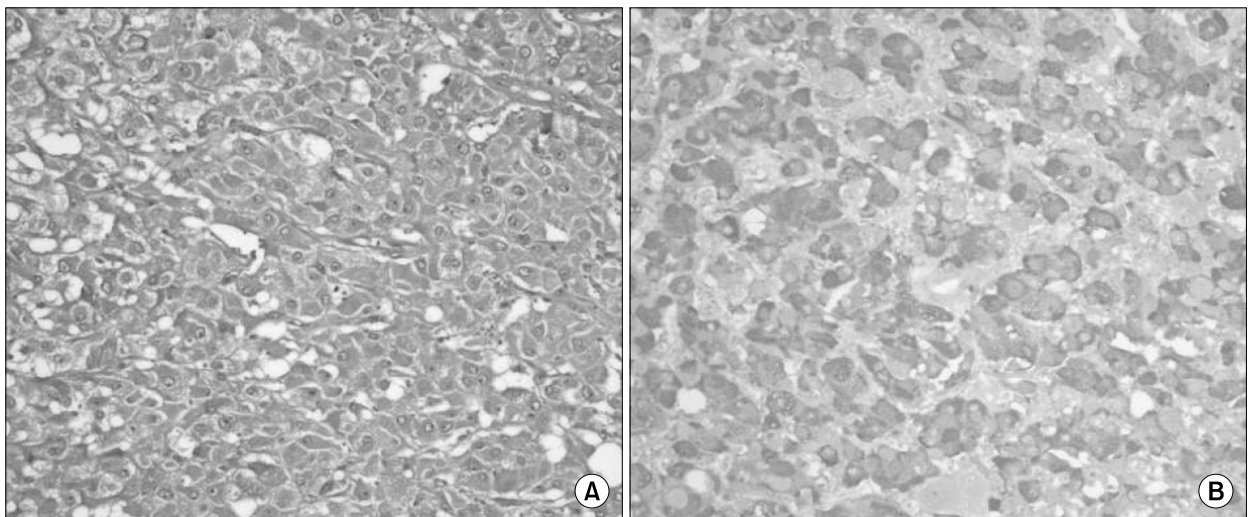
**Figure 2.** Abdomen CT reveals an about 3.5x3.3 cm-sized well defined heterogeneously enhanced mass (arrow) in right adrenal gland. It was heterogeneously enhanced with central hypodense area.

3 cm크기의 균질한 종괴가 관찰 되었다(Figure 2).

**치료 및 임상경과:** 객혈과 폐부종으로 응급 기관지 동맥 색전술을 시행 하였고 우측 기관지 동맥에서 출혈이 있어 기관지 색전술을 시행하였다. 폐부종은 이노제등의 치료에 호전 되었으나 혈압의 변동폭(수축기 혈압: 230~70 mmHg)이 넓었다. 내원 3일째 흉통이 발생 되었으며 심전도상 ST상승 및 T파의 역위 현상이 보여 시행한 심장 초음파검사에서 국소적 운동 이상과 심첨부 확장증 및 심근 수축력 저하가 있었다(Figure 3). 발작적 고혈압, 폐부종의 악화, 복통, 발한 등의 증상과 복부 전산화단층촬영상 부신 수질의 종괴, 24시간 소변 검사결과로 갈색세포



**Figure 3.** Echocardiography on 3rd admission day (A, B) shows hyperkinesia on mid ventricular wall and apical ballooning on systolic phase. After 1 week treatment, follow up echocardiography (C, D) shows good systolic function with no regional wall motion abnormality.



**Figure 4.** Tumor is composed of well defined tumor cell nest (Zellballen) bounded by a delicate fibrovascular stroma. The cells are variable in size and shape and have a finely granular basophilic cytoplasm with round to ovoid nucleoli (A, H&E stain, x100). In immunohistochemical stain, the tumor cells are positive to chromogranin (B, chromogranin stain, x100).

중 진단하고 알파차단제를 투여하였다. 약물 치료로 악화되던 심인성 폐부종과 발작적 고혈압은 호전되었고, 초기 심장 초음파에서 나타난 심실수축력 저하도 호전되어 갈색세포종과 연관된 카테콜라민 분비에 의한 심근병증으로 진단하였다.

내원 19일경 갈색세포종의 근본적 치료를 위해 수술적 절제를 하였으나 수술 후 혈압이 저하되었고 수액공급과 혈압상승제 등 약물 치료와 보존적 치료를 적극적으로 시행하였으나 사망하였다.

**조직학적 검사:** 3.3×3.5×3.0 cm의 경계가 명확한 종괴가 부신 수질에서 관찰되었다. 광학 현미경상 타원형의 핵과 호염기성 과립이 풍부한 세포질로 구성된 다양한 크기의 세포가 혈관이 풍부한 간질조직에 둘러 싸여 작은 세포집단을 형성하는 전형적인 갈색세포종의 소견을 보였다(Figure 4).

## 고 찰

갈색세포종의 임상증상은 고혈압, 두통, 발한이다. 폐포성 출혈, 폐부종 등이 주 증상인 경우 다른 심폐질환을 감별해야 하므로 진단이 어렵거나 지연된다. 그러므로 진단을 위한 임상적 실마리를 찾는 것이 중요하다. 임상증상 중 (1) 악성, 발작적 고혈압, (2) 복통이나 심혈관 연축에 의한 급성 흉통, (3) 갑작스럽게 시작된 심근병증, (4) 심인성 또는 비심인성 폐부종, (5) 발열, (6) 대사성 산증, 조직의 저산소혈증의 발생시 갈색세포종을 고려해야 한다<sup>1</sup>. 본 증례에서도 초기에는 객혈이 주 증상으로 출혈성 폐질환을 고려하여 치료하였으나 임상 경과 중 심근병증, 발작적 고혈압과 복부 단층촬영상 우측 부신의 종괴에서 임상적 실마리를 찾을 수 있었다.

갈색세포종과 연관된 폐포성 출혈은 발작성 카테콜라민 분비의 결과이다. 주로 폐동맥 고혈압이 발생되어 객혈을 유발한다<sup>9,10</sup>. 또 다른 기전은 혈액 응고계의 이상으로 카테콜라민 분비가 plasminogen activator의 혈중농도를 증가시켜 섬유소용해(fibrinolysis)를 촉진시킨다. 또한 factor VIII, fibrinogen과 prothrombin time 또는 partial thromboplastin time, 혈소판 응집 등의 이상을 초래한다<sup>23</sup>. 본 증례에서는 Factor VIII 등의 검사는 시행하지 않았었고 다른 혈액응고검사는 정상이었다. 객혈을 동반한 갈색세포종은 국내외에서 몇몇 보고<sup>3,5</sup>가 있으나 카테콜라민 유도성 심부전까지 동반된 경우는 없었다.

갈색세포종과 관련된 폐부종은 심인성과 비심인성으로

분류되며 본 증례의 경우는 카테콜라민의 심장에 대한 직접작용으로 폐부종이 발생되었고 그 기전은 (1) 알파 수용체에 직접 작용하여 관상동맥 수축 및 저산소혈증, 심근 내막손상 유발, (2) norepinephrine이 매개되어 세포질의  $Ca^{2+}$  농도를 상승시켜 심근괴사 유발, (3) 심근 수축력의 상승 및 심부하를 증가시켜 산소요구량 증가, (4) 산화 자유기가 나트륨 및 칼슘 통로를 손상시켜 심근 수축력 감소, (5) 부정맥이 유발되어 심근에 지속적인 손상 등을 유발하는 것으로 알려져 있다<sup>11</sup>. 이런 5가지 기전으로 관상동맥 연축, 고혈압을 동반한 비후성 심근병증, 카테콜라민 유도성 심근병증, 폐부종 등이 발현된다. 또 다른 기전은 비심인성으로 카테콜라민이 폐 모세혈관의 정수압을 증가시키고 이로 인하여 폐모세혈관의 투과성을 증가시킨다<sup>6,7</sup>.

본 환자의 경우 내원 3년 전에 있었던 심근경색증과 폐부종은 관상동맥 조영술에서 협착이 없는 심혈관 연축에 의한 증상이었을 것으로 생각되고, 당뇨 및 고혈압 등 심근경색증의 위험인자가 있었으나 임상적 경과를 보면 카테콜라민 분비에 의한 심근독성이 심근경색증과 폐부종의 주원인이었을 것으로 생각된다. 갈색세포종의 절반 이상에서 내당능 장애를 보이므로 당뇨 또한 갈색세포종과 연관이 있을 것으로 생각된다.

치료는 수술적 절제가 가장 좋은 치료방법이다. 그러나 수술 전후 혈압 변화를 초래할 수 있다. 수술 중 저혈압의 발생은 대개 체액내 유효혈장의 감소로 발생하나, 수술 후 저혈압은 수술 전 투여한 항고혈압제, 카테콜라민 수용체의 조정(down regulation), 체액감소 등이 원인이 될 수 있다. 본 증례에서도 수술 전처치로 알파수용체 차단제를 2주 이상 투여하였으며 이후 베타수용체 차단제를 투여하였다. 환자는 수술 후 혈압저하로 수액투여 및 혈압상승제 등을 투여하였으나 회복되지 못하고 결국 사망하였다.

## 요 약

저자들은 대량 객혈로 내원한 환자에서 폐 출혈과 함께 반복적인 심인성 폐부종, 카테콜라민 유도성 심부전이 합병된 드문 형태의 갈색세포종을 경험하여 이러한 임상 증상시 폐나 심장 질환 외에 갈색세포종에 대한 고려가 필요할 것으로 생각되어 문헌고찰과 함께 보고하는 바이다.

## 참 고 문 헌

1. Kizer JR, Koniaris LS, Edelman JD, St John Sutton MG.

- Pheochromocytoma crisis, cardiomyopathy, and hemodynamic collapse. *Chest* 2000;118:1221-3.
2. Wu GY, Doshi AA, Haas GJ. Pheochromocytoma induced cardiogenic shock with rapid recovery of ventricular function. *Eur J Heart Fail* 2007;9:212-4.
3. Frymoyer PA, Anderson GH Jr, Blair DC. Hemoptysis as a presenting symptom of pheochromocytoma. *J Clin Hypertens* 1986;2:65-7.
4. Jung YS, Kim JG, Song SK, Kwon SK, Choi YS, Jang TW, et al. A case of pheochromocytoma accompanied with hemoptysis. *Kosin Med J* 2000;15:103-7.
5. Iino S, Nagashima N, Akiba H, Ban Ymiyamoto M. Hemoptysis and palpitation (with hypertension): pheochromocytoma. *Nippon Rinsho* 1975;Spec No:918-9, 1394-5.
6. Joshi R, Manni A. Pheochromocytoma manifested as noncardiogenic pulmonary edema. *South Med J* 1993; 86:826-8.
7. Takeshita T, Shima H, Oishi S, Machida N, Uchiyama K. Noncardiogenic pulmonary edema as the first manifestation of pheochromocytoma. *Radiat Med* 2005;23:133-8.
8. Gatzoulis KA, Tolis G, Theopistou A, Gialafos JH, Toutouzas PK. Cardiomyopathy due to a pheochromocytoma. A reversible entity. *Acta Cardiol* 1998;53: 227-9.
9. Minno AM, Bennett WA, Kvale WF. Pheochromocytoma: a study of 15 cases diagnosed at autopsy. *N Engl J Med* 1954;251:959-65.
10. de Graeff, Muller H, Moolenaar AJ. Pheochromocytoma: a report of seven cases. *Acta Med Scand* 1959: 164:419-30.
11. Kimura Y, Ozawa H, Igarashi M, Iwamoto T, Nishiya K, Urano T, et al. A pheochromocytoma causing limited coagulopathy with hemoptysis. *Tokai J Exp Clin Med* 2005;30:35-9.